

publiziert bei:



**AWMF-Register Nr.**

**083/011**

**Klasse:**

**S2k**

# Indikationen zur implantologischen 3D-Röntgendiagnostik und navigationsgestützten Implantologie

## S2-k-Leitlinie

**AWMF-Registernummer: 083-011**

### **Federführende Fachgesellschaft**

Deutsche Gesellschaft für Implantologie (DGI)

### **Beteiligte Fachgesellschaften**

Arbeitsgemeinschaft für Kieferchirurgie (AGKi)

Arbeitsgemeinschaft für Röntgenologie (ARö)

Berufsverband Deutscher Oralchirurgen (BDO)

Bundesverband der implantologisch tätigen Zahnärzte in Europa/European Association of Dental Implantologists (BDIZ EDI)

Deutsche Gesellschaft für Computergestützte Zahnheilkunde (DGCZ)

Deutsche Gesellschaft für Funktionsdiagnostik und –therapie (DGFDT)

Deutsche Gesellschaft für Mund-, Kiefer- und Gesichtschirurgie (DGMKG)

Deutsche Gesellschaft für Prothetische Zahnmedizin und Biomaterialien e.V. (DGPro)

Deutsche Gesellschaft für Zahnärztliche Implantologie (DGZI)

Deutsche Gesellschaft für Zahn-, Mund- und Kieferheilkunde (DGZMK)

Kassenzahnärztliche Bundesvereinigung (KZBV)

## **Inhaltsverzeichnis**

<b>1</b>	<b>Art der Leitlinienerstellung, Methodenreport</b>	<b>3</b>
1.1	Zielsetzung der Leitlinie	3
1.2	Priorisierungsgründe	3
1.3	Anwendungsbereich der Leitlinie	3
1.4	Systematische Literaturrecherche	3
1.5	Verfahren zur Erstellung, Auswahl der Indikationen und Empfehlungen und zur Konsensusfindung	4
1.6	Finanzierung der Leitlinie	5
1.7	Gültigkeitsdauer und Aktualisierungsverfahren	5
1.8	Mitglieder des Leitlinienverfahrens	6
<b>2</b>	<b>Indikationen zur dreidimensionalen Röntgendiagnostik in der Implantologie</b>	<b>8</b>
2.1	Einleitung	8
2.2	Definition	8
2.2.1	Vorteile von dreidimensionalen Schnittbildverfahren	8
2.2.2	DVT	9
2.2.3	Computertomographie	9
2.2.4	Bildqualität	10
2.2.5	Strahlenexposition	10
2.2.6	Rechtliche Grundlagen	11
2.3	Indikationen	11
2.3.1	Mögliche Indikationen für eine dreidimensionale Diagnostik	12
2.4	Indikationseinschränkungen	15
2.5	Empfehlungen	15
<b>3</b>	<b>Indikationen zur Navigation in der Implantologie</b>	<b>16</b>
3.1	Einleitung	16
3.2	Definition	16
3.2.1	virtuelle Planung	16
3.2.2	dynamische Navigation	17
3.2.3	statische Navigation	17
3.2.4	Genauigkeit	18
3.3	Indikationen zum navigierten Implantieren	19
3.4	Indikationseinschränkungen	19
3.5	Empfehlungen	20
<b>4.</b>	<b>Literatur</b>	<b>21</b>

## **1. Art der Leitlinienerstellung, Methodenreport**

### **1.1 Zielsetzung der Leitlinie**

Die Leitlinie soll Zahnärzten und Ärzten, die aufgrund ihres Fachgebiets mit implantologischen Fragestellungen konfrontiert werden, eine Empfehlung aussprechen, anhand derer diejenigen Patienten identifiziert werden können, die von einer dreidimensionalen Röntgendiagnostik oder einer navigationsunterstützten Implantologie profitieren.

### **1.2 Priorisierungsgründe**

- Prävalenz des klinischen Problems
- Therapeutische Unsicherheit
- Vermeidung von Komplikationen

### **1.3 Anwendungsbereich der Leitlinie**

Zahnärzte einschließlich Fachzahnärzte für Kieferorthopädie und für Oralchirurgie sowie Fachärzte für Mund-Kiefer-Gesichtschirurgie.

### **1.4 Systematische Literaturrecherche**

Die Erstellung der vorliegenden Leitlinie „Indikationen zur implantologischen 3D-Röntgendiagnostik und navigationsgestützten Implantologie“ beruht auf der systematischen Sichtung der verfügbaren wissenschaftlichen Literatur. Dazu wurde im Mai 2010 zunächst eine externe (Dr. J. Schmid, Kiel) Literaturrecherche durchgeführt und dabei nach bereits bestehenden internationalen Leitlinien, Stellungnahmen und Konsensuspapieren wissenschaftlicher Fachgesellschaften gesucht sowie die Literaturdatenbanken Cochrane Library, EMBASE, DIMDI und MEDLINE herangezogen. Die Suchstrategie beinhaltete ausgewählte Suchbegriffe wie „dental implants“, „cone-beam computed tomography (CBCT)“, „computed tomography“, „three-dimensional“, „navigation“ und „imaging“. Zuerst erfolgte die Sichtung der aufgefunden Literaturstellen

anhand der Abstracts, um die inhaltliche Relevanz der einzelnen Publikationen zu erfassen. Nicht relevante Literaturstellen wurden zu diesem Zeitpunkt identifiziert und ausgeschlossen. Für alle Literaturstellen mit einem (möglichen) inhaltlichen Bezug wurde dann die Publikation als Volltext recherchiert bzw. bestellt. Da nur wenige RCTs (Randomised Controlled Trials) und andere systematische, klinische Studien zum Thema vorlagen, wurde die Recherche um Ergebnisse von Grundlagenforschungen, und tierexperimentelle Untersuchungen ergänzt. Ergänzende Literatur wurde auf der Basis der Empfehlungen der am Konsensusprozess beteiligten Expertengruppe einbezogen.

## **1.5 Verfahren zur Erstellung, Auswahl der Indikationen und Empfehlungen und zur Konsensusfindung**

Ein Erstentwurf wurde in der Leitliniengruppe unter Federführung von Dr. Nitsche, Dr. Dr. Menzebach und Prof. Dr. Dr. Wiltfang, Kiel erstellt und an die Mitglieder der Arbeitsgruppe „Indikationen zur implantologischen 3D-Röntgendiagnostik und navigationsgestützten Implantologie“ versandt.

Am 29. und 30. September 2010 fand in Aerzen bei Hameln eine wissenschaftliche Konsensuskonferenz statt. Die formale Konsensusfindung nach Umlauf der Entwürfe und Diskussion des Leitlinienentwurfs, der Indikationen und Empfehlungen erfolgte als nominaler Gruppenprozess unter Leitung einer externen Moderatorin der AWMF (Prof. Dr. Ina Kopp). Der Ablauf der Konsensusverfahren erfolgte in 5 Schritten:

- Durchsicht des Leitlinienmanuskripts (Gesamtentwurf)
- Registrierung der Stellungnahmen und Alternativvorschläge aller Teilnehmer zu allen Aussagen und Empfehlungen im Einzelumlaufverfahren durch die Moderatorin
- Vorherabstimmung aller Empfehlungen und Empfehlungsgrade sowie der genannten Alternativen
- Diskussion der Punkte, für die im ersten Durchgang kein Konsens erzielt werden konnte
- Endgültige Abstimmung

Die in der Leitlinie formulierten Indikationen und Empfehlungen wurden im "starken Konsens" (Zustimmung von > 95% der Teilnehmer) verabschiedet.

Der gemäß den Abstimmungsergebnissen überarbeitete Entwurf wurde anschließend an die Vorstände der mitarbeitenden Fachgesellschaften und Verbände versandt, gewünschte Änderungen eingearbeitet und erneut versandt bis Gesamtkonsens über die Aussagen erzielt werden konnte (Delphi-Verfahren).

## **1.6 Finanzierung der Leitlinie**

Die Leitlinienautoren haben für die S2-Leitlinie "Indikationen zur implantologischen 3D-Röntgendiagnostik und navigationsgestützten Implantologie" keine finanzielle oder andere Unterstützung von Interessengruppen erhalten.

Die im Rahmen der Konsensuskonferenz angefallenen Kosten der Reisen für die Leitlinienautoren wurden von der DGI übernommen. Den Autoren und Teilnehmern der Konsensuskonferenz ist für ihre ausschließlich ehrenamtliche Arbeit zu danken.

Alle Mitglieder der Leitlinienentwicklungsgruppe legten potenzielle Interessenkonflikte schriftlich offen, um der Gefahr von Verzerrungen entgegenzutreten. Sie bewerteten ihre Angaben als nicht bedeutsam sowohl für sich als auch für die Arbeit der ganzen Leitliniengruppe (keine bedeutsamen Interessenkonflikte). Die Originale der schriftlichen Erklärungen (Formblatt) zu eventuell bestehenden Interessenkonflikten sind bei der DGI hinterlegt. Eine tabellarische Zusammenfassung der vorgenannten Erklärungen ist bei der AWMF hinterlegt.

## **1.7 Gültigkeitsdauer und Aktualisierungsverfahren**

Die Leitlinie ist bis Dezember 2013 gültig. Das Verfahren zur Aktualisierung wird von der DGI eingeleitet. Zwischenzeitlich vorliegende, grundsätzlich neue wissenschaftliche Erkenntnisse mit Änderungskonsequenz werden in Rücksprache mit den Mitgliedern der Leitliniengruppe berücksichtigt und als Addendum publiziert.

**Erstellungsdatum:**

September 2010

**Letzte Überarbeitung:**

Dezember 2011

**Verabschiedung durch die Vorstände der herausgebenden Fachgesellschaften:**

DGI: 08. Februar 2012

DGMKG: 09. März 2012

DGZMK: 12. März 2012

**Nächste Überprüfung geplant:**

Die Leitlinie wird 12/2013 aktualisiert.

**1.8 Mitglieder des Leitlinienverfahrens „Indikationen zur implantologischen 3D-Röntgendiagnostik und navigationsgestützten Implantologie“**

Von der **DGI** beauftragte **Autoren:**

Dr. T. Nitsche

Dr. Dr. M. Menzebach

Prof. Dr. Dr. J. Wiltfang

**Teilnehmer der Arbeitsgruppe „Indikationen zur implantologischen 3D-Röntgendiagnostik und navigationsgestützten Implantologie“ im Rahmen der wissenschaftlichen Konsensuskonferenz**

Die wissenschaftliche Konsensuskonferenz wurde durch die Deutsche Gesellschaft für Implantologie (**DGI**) koordiniert.

Moderation der Nominalen Gruppenprozesse: Prof. Dr. Ina Kopp (**AWMF**)

**Deutsche Gesellschaft für Mund-, Kiefer- und Gesichtschirurgie (DGMKG)**

Prof. Dr. Dr. S. Haßfeld

**Deutsche Gesellschaft für Prothetische Zahnmedizin und Biomaterialien e.V. (DGPro)**

Dr. S. Harder

**Kassenzahnärztliche Bundesvereinigung**

Dr. J. Beck

**Deutsche Gesellschaft für Zahn-, Mund- und Kieferheilkunde (DGZMK)**

Dr. Ursula Schütte

Dr. Anke Weber

**Arbeitsgemeinschaft für Röntgenologie (ARö)**

PD Dr. R. Schulze

Dr. D. Rottke

**Deutsche Gesellschaft für Computergestützte Zahnheilkunde (DGCZ)**

PD Dr. S. Reich

**Arbeitsgemeinschaft für Kieferchirurgie (AgKi)**

Prof. Dr. Dr. H. Schliephake

**Berufsverband Deutscher Oralchirurgen (BDO)**

Dr. A. Nickenig

**Deutsche Gesellschaft für Zahnärztliche Implantologie (DGZI)**

Dr. G. Bach

**Deutsche Gesellschaft für Implantologie (DGI)**

Prof. Dr. Dr. K. Grötz

Prof. Dr. J. Becker

**Bundesverband der implantologisch tätigen Zahnärzte in Europa/European Association of Dental Implantologists (BDIZ EDI)**

Dr. S. Liepe

**Deutsche Gesellschaft für Funktionsdiagnostik und –therapie (DGFDT)**

Prof. Dr. A. Bumann (Mitarbeit ohne Anwesenheit bei der Konsensuskonferenz)

## **2. Indikationen zur dreidimensionalen Röntgendiagnostik in der Implantologie**

### **2.1 Einleitung**

In der Medizin stehen seit vielen Jahren mit der Computertomographie (CT) und der Magnetresonanztomographie (MRT) dreidimensionale Schnittbildverfahren zur Verfügung, die eine umfangreiche bildgebende Diagnostik erlauben. Durch Einführung der dentalen Volumetomographie (DVT) befindet sich ein weiteres Verfahren mit zahnärztlicher Fachkunde und Zulassung für den zahnärztlichen Bereich in der klinischen Anwendung.

In der zahnmedizinischen Diagnostik ist insbesondere vor geplanter Implantatinsertion, die Beurteilung der knöchernen Strukturen und der Zähne notwendig. Hierzu wird üblicherweise stufenweise vorgegangen und zunächst ein zweidimensionales Röntgenverfahren eingesetzt. Man unterscheidet dabei:

- Basisuntersuchung: mit einer Übersichtsdarstellung der Organ- und Funktionseinheit (z.B. Panoramaschichtaufnahme)
- befundbezogene Untersuchungen: gezielte Abklärung eines durch die klinische oder röntgenologische Basisuntersuchung erkannten Befunds (z.B. DVT, Intraoralaufnahme)
- weiterführende Untersuchungen: Hier sind Überweisungen erforderlich, da es sich um Untersuchungen außerhalb der zahnmedizinischen Fachkunde handelt (z.B. CT) <sup>1</sup>

### **2.2 Definition**

#### **2.2.1 Vorteile von dreidimensionalen Schnittbildverfahren**

Dreidimensionale Aufnahmetechniken sind bei komplexen chirurgischen Eingriffen herkömmlichen zweidimensionalen Verfahren überlegen <sup>2,3</sup>. Dabei wird eine Darstellung der abgebildeten anatomischen Strukturen in allen Raumrichtungen ermöglicht. Durch die räumliche Zuordnung der Befunde ohne Dimensionsverlust, auch in ihrer Lage zu



benachbarten Strukturen, wird eine detailgetreue Analyse in vielen Fällen überhaupt erst möglich. Das vorhandene Knochenangebot kann dreidimensional exakt beurteilt werden<sup>4, 5</sup>.

Für in der Implantologie typische lineare Messstrecken wurden hierbei maximale relative Fehler zwischen 3 % und 8 % ermittelt<sup>6</sup>.

Grenzen in der räumlichen Zuordnung und Ausdehnungsbeurteilung, die in herkömmlichen zweidimensionalen Röntgenbildern durch technisch bedingte Überlagerung entstehen, können mit Hilfe der dreidimensionalen Bildgebung beurteilt werden.

### **2.2.2 DVT**

Bei der dentalen Volumentomographie (DVT) handelt es sich um eine digitale Aufnahmetechnik, bei der durch eine einmalige Rotation der Röntgenröhre um den stationären Patienten mit einem kegelförmigen Strahlenbündel eine gerätetypisch unterschiedlich große Zahl an Projektionsaufnahmen erzeugt wird. Aus den Projektionsaufnahmen kann unmittelbar ein Volumendatensatz erzeugt werden, der sich dann als Schnittbilder in allen Raumrichtungen darstellen lässt. Die derzeit kommerziell erhältlichen Geräte unterscheiden sich hinsichtlich des Aufnahmevolumentums, der Patientenposition (sitzend, liegend, stehen), der Aufnahmezeit, der Ortsauflösung sowie anderer technischer Parameter<sup>7</sup>.

Konstruktionsbedingt eignen sich DVT-Geräte nur sehr eingeschränkt zur Weichgewebsdiagnostik, erfüllen allerdings alle Anforderungen an die Hartgewebsdiagnostik im Mund-, Kiefer- und Gesichtsbereich<sup>8</sup>.

Bei ausreichend großer Abbildungsgröße kann eine DVT alle notwendigen radiologischen Fragestellungen vor einer Implantation beantworten<sup>9</sup>. Die Strahlenbelastung variiert je nach Untersuchungsprotokoll und Gerät.

### **2.2.3 Computertomographie**

Die Computertomographie ist ein schnittbildgebendes Verfahren, bei dem Querschnitte des zu untersuchenden Objekts erzeugt werden. Durch multiplanare Rekonstruktion aus den primären Schichten lassen sich beliebige 2- und 3-dimensionale Bildrekonstruktionen erzeugen<sup>10</sup>.

Mit der Computertomographie ist eine Visualisierung von Hart- und Weichgeweben

möglich. Aufgrund der heute möglichen raschen Untersuchungszeiten mit Multislice-CT-Systemen ist heute eine Darstellung des Kiefer- und Gesichtsbereichs in Submillimetrauflösung bis zu 0,3 mm innerhalb weniger Sekunden möglich. Die Strahlenbelastung variiert je nach Untersuchungsprotokoll und Gerät.

#### **2.2.4 Bildqualität**

Die Bildqualität der CT und der DVT ist je nach verwendetem Gerät unterschiedlich. Für die DVT gibt es derzeit keine Standardprotokolle zur Überprüfung der Bildqualität, wie sie für die konventionelle CT existieren. Diese sollten für den klinischen Einsatz der DVT entwickelt werden <sup>11</sup>.

Systembedingt zeigt die DVT im Vergleich zur CT ein erhöhtes Hintergrundrauschen bei gleichzeitiger Kontrastverminderung.

Derzeit kann im Hinblick auf die Bildqualität keinem der beiden bildgebenden Verfahren ein genereller Vorzug gegeben werden. Eine Überlegenheit eines der beiden Verfahren im Rahmen der Implantologie ist bisher nicht belegt.

#### **2.2.5 Strahlenexposition**

Bei jeder Röntgenuntersuchung gilt das ALARA- (as low as reasonably achievable) Prinzip <sup>12</sup>, das heißt, dass die Anwendung mit der für die Fragestellung geringst möglichen Strahlendosis bei gleichzeitig suffizienter Abbildungsqualität zu erfolgen hat.

Kinder und Jugendliche weisen ein erheblich höheres Risiko von Folgeschäden nach einer Exposition mit ionisierender Strahlung auf <sup>13</sup>, weswegen bei ihnen eine besonders sorgfältige Nutzen-Risiko Abwägung zu erfolgen hat.

Bei der Beurteilung der Strahlenbelastung verschiedener bildgebender Verfahren sollte immer die effektive Dosis in der Einheit Sievert (Sv bzw.  $\mu\text{Sv}$ ) - berechnet nach den aktuellen ICRP-Gewichtungsfaktoren – angegeben werden <sup>14, 15</sup>.

Für die Computertomographie werden in der Literatur effektive Dosen von 180  $\mu\text{Sv}$  bis 2100  $\mu\text{Sv}$  angegeben <sup>11, 14, 16, 17</sup>.

Die effektive Dosis aktueller in Deutschland zugelassener DVT-Geräte liegt zwischen 11  $\mu\text{Sv}$  und 674  $\mu\text{Sv}$  <sup>11, 14, 17, 18</sup>. Zahlreiche weitere Studien belegen, dass bei für implantologische Fragestellungen typischen Scanprotokollen effektive Dosen von 11

$\mu\text{Sv}$  bis 96,2  $\mu\text{Sv}$  nachzuweisen sind<sup>16, 19-21</sup>. Selbst bei Einstellung eines großen Field of View (FOV) liegen die effektiven Dosen geeigneter Geräte unter 82  $\mu\text{Sv}$ <sup>14, 16</sup>.

Für digitale Panoramaschichtaufnahmen wurden nach ICRP 2007 in Abhängigkeit des verwendeten Gerätes effektive Dosen von 2,7  $\mu\text{Sv}$  bis 24,5  $\mu\text{Sv}$  gemessen<sup>11, 22</sup>. Die effektiven Dosen für einen Intraoralaufnahmestatus liegen zwischen 34,9  $\mu\text{Sv}$  und 388  $\mu\text{Sv}$  und für ein seitliches Fernröntgenbild bei 5,6  $\mu\text{Sv}$ <sup>22</sup>.

**Tabelle 1** effektive Dosis konventioneller und dreidimensionaler Röntgenaufnahmen in  $\mu\text{Sv}$  nach ICRP 2007

	Effektive Dosis ( $\mu\text{Sv}$ )
Fernröntgenseitenbild (FRS)	5,6
digitale Panoramaschichtaufnahme	2,7 – 24,5
Intraoralaufnahmestatus	34,9 - 388
Digitale Volumentomographie (DVT)	11 - 674
Computertomographie (CT)	180 - 2100

## 2.2.6 Rechtliche Grundlagen

Grundsätzlich gilt, dass eine rechtfertigende Indikation für jede Röntgenaufnahme bestehen muss<sup>23</sup>. Die rechtfertigende Indikation darf nur von Personen, die als Ärzte oder Zahnärzte approbiert und im Besitz der erforderlichen Fachkunde sind, gestellt werden. Darüber hinaus muss der die rechtfertigende Indikation stellende Arzt den Patienten vor Ort persönlich untersuchen können.

Jede diagnostische Fragestellung ist dabei mit der geringst möglichen Dosis zu bearbeiten. Die Röntgenverordnung gibt vor, dass die *„medizinische Strahlenexposition [...] einen hinreichenden Nutzen erbringen muss, wobei ihr Gesamtpotenzial an diagnostischem [...] Nutzen [...] abzuwägen ist gegenüber der von der Strahlenexposition möglicherweise verursachten Schädigung des Einzelnen“*<sup>23</sup>.

Für jede Röntgenaufnahme muss darüber hinaus eine medizinische Notwendigkeit bestehen, die nur von dem behandelnden Arzt festgestellt werden kann. Für implantologische Fragestellungen ist hierfür in den meisten Fällen ein zweidimensionales Röntgenverfahren ausreichend. Eine dreidimensionale Röntgendiagnostik kann jedoch vor, während oder nach einer Implantatinsertion

medizinisch notwendig sein (s. Kap. 2.3).

## 2.3 Indikationen

Vor jeder Implantatinsertion ist eine ausreichende radiologische Diagnostik des Implantatbettes erforderlich. Diese sollte eine qualitative und quantitative Beurteilung des Knochenangebots ermöglichen sowie die angrenzenden anatomischen Strukturen darstellen<sup>1, 5</sup>. Hierzu ist in der Regel eine zweidimensionale Röntgendiagnostik mit Referenzkörpern indiziert und ausreichend. Lassen sich die erforderlichen Informationen für Diagnostik, Therapieentscheidung und Durchführung sowie in speziellen Fällen für Verlaufskontrollen aus der klassischen zweidimensionalen Bildgebung nicht gewinnen, kann eine dreidimensionale Diagnostik erforderlich sein.

Die dreidimensionalen Verfahren stellen das vorhandene Knochenangebot überlagerungsfrei dar<sup>24</sup>. Darüber hinaus ist eine Beurteilung der Knochenstruktur bzw. die Beurteilung von Defekten sowie des Augmentationsbedarfs möglich<sup>25</sup>. Bei der Indikationsstellung für dreidimensionale bildgebende Maßnahmen muss sich der Behandler über die technischen Limitationen (Auflösungsvermögen, Artefaktbildung) des jeweiligen Verfahrens (CT, DVT) bewusst sein.

### 2.3.1 Mögliche Indikationen für eine dreidimensionale Diagnostik

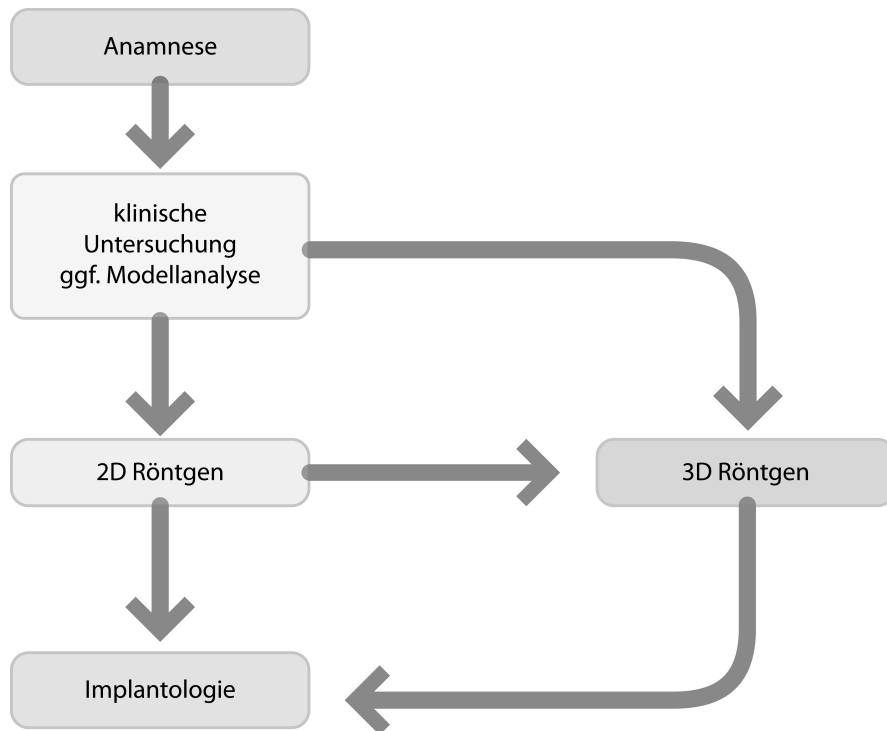
*Es liegen keine randomisierten / kontrollierten Studien hinsichtlich der Fragestellung des Nutzens einer dreidimensionalen Diagnostik in der Implantologie vor.*

Da zum Zeitpunkt der Erstellung der Leitlinie keine randomisierten / kontrollierten Studien am Menschen vorlagen, wurde das ursprüngliche Ziel einer evidenz- und konsensusgestützten Leitlinie (S3) verlassen. Als dem am nächsten kommende Alternative wurde unter Berücksichtigung der überwiegend experimentellen Studien eine konsensusgestützte Leitlinie (S2k) formuliert.

Eine Indikation für dreidimensionale bildgebende Verfahren kann bereits primär nach Anamnese und klinischer Untersuchung bei deutlicher anatomischer Abweichung von der Norm oder nach orientierender zweidimensionaler Diagnostik bestehen, wenn eine detaillierte räumliche Beurteilung der Morphologie, der anatomischen Strukturen und der eventuell vorliegenden pathologischen Veränderungen im Zahn-, Mund- und Kieferbereich notwendig ist (s. Abbildung 1).

Wenn eine virtuelle Planung von Operationen und auch für intraoperativ unterstützende

Verfahren bzw. im Rahmen der Präfabrikation von Abutments und Suprakonstruktionen vorgenommen werden soll, ist eine dreidimensionale Röntgendiagnostik erforderlich. Im Rahmen der Nachsorge können z.B. zur Komplikationsdiagnostik bei bereits eingetretenen oder vermuteten Komplikationen Indikationen bestehen.



**Abbildung 1** mögliche Wege zum Einsatz bildgebender Verfahren in der Implantologie

Dreidimensionale Bilddaten können für eine computerunterstützte Implantatplanung genutzt werden. Diese hilft dem Behandler unter Berücksichtigung der prothetischen Planung und der anatomischen Gegebenheiten eine optimale Implantatposition zu finden <sup>9</sup>. Auf der Basis dreidimensionaler Bilddaten können Implantate (Typ, Durchmesser, Länge), Aufbauten, Augmentationen und Zahnersatzrestaurationen softwarebasiert simuliert und beurteilt werden. Die dabei ermittelten Werte und Erkenntnisse können dazu verwendet werden, eine möglichst exakte, prothetisch orientierte Positionierung der Implantate unter bestmöglicher Ausnutzung des Knochenangebotes zu planen. Zudem können Defizite im vorhandenen Gewebeangebot detektiert und die Notwendigkeit von Augmentationen, Distractionen und implantatbettvorbereitenden Maßnahmen vorausschauend erkannt und entsprechende

Maßnahmen geplant werden. Weiterhin ist eine Bewertung alternativer Therapieoptionen möglich.

Softwareunterstützt erstellte Implantatplanungen können am Patienten mit Hilfe von Bohrschablonen oder Navigationssystemen klinisch umgesetzt werden. Bei der Anwendung dieser Techniken muss sich der Behandler über die Genauigkeit des verwendeten Planungs-, und Übertragungsverfahrens vergewissern <sup>26</sup>.

Die dreidimensionale Bildgebung bietet Vorteile in der Lokalisation von Implantaten relativ zur Anatomie und relativ zu anderen Implantaten. Zum Ausschluss von Verletzungen wichtiger anatomischer Strukturen kann eine dreidimensionale Bildgebung ebenfalls erforderlich sein <sup>27</sup>.

## **mögliche Indikationen für eine implantologische 3D-**

### **Röntgendiagnostik können sein:**

- Deutliche anatomische Abweichungen in der sagittalen und/oder transversalen und/oder vertikalen Ebene in Form und/oder Kieferrelation (z.B.: Reduziertes transversales Knochenangebot, untersichgehende Alveolarfortsatzbereiche, extreme Atrophie im Unterkieferseitenzahnbereich, Kieferhöhlensepten)
- Bei zweifelhaftem Erfolg nach Augmentation
- Unsichere Darstellung anatomisch wichtiger Nachbarstrukturen in der 2D-Diagnostik (z.B. keine klare Abgrenzung des Mandibularkanals oder der Nachbarzähne), wenn mit der 3D-Diagnostik eine Klärung zu erwarten ist.
- In konventioneller Diagnostik aufgefallene pathologische Veränderungen mit weitergehendem Klärungsbedarf (z.B. V. a. Zysten, Neoplasien, odontogene Prozesse, Osteopathien)
- Vorerkrankungen oder Voroperationen der Kieferhöhle mit möglichem Einfluss auf die Implantatversorgung im Oberkieferseitenzahnbereich (z.B. Sinusitiden)

- Spezielle chirurgische und/oder prothetische Therapiekonzepte (z.B. Sofortversorgung, navigationsgestützte Implantologie, komplexe interdisziplinäre Therapiekonzepte)
- V.a. Komplikation nach Implantation oder Augmentation (z.B. Nervverletzung, Nachbarzahnwurzelverletzung)

## 2.4 Indikationseinschränkungen

Relative Kontraindikationen für eine dreidimensionale Röntgendiagnostik:

- Schwangerschaft
- Patienten, bei denen aufgrund von Vorerkrankungen die Durchführung einer DVT oder CT unmöglich ist

## 2.5 Empfehlungen

Für die dreidimensionale Röntgenbildgebung soll das der Indikation entsprechende Verfahren mit der geringsten Strahlenbelastung gewählt werden <sup>14</sup>.

Bei der Wahl eines DVT soll das, entsprechend der Fragestellung, kleinstmögliche Field of View (FoV) (Aufnahmevolumen) verwendet werden und eine adäquate Ortsauflösung gewählt werden, die zu einer möglichst geringen Strahlenexposition führen.

Wenn eine computergestützte Planung von Implantaten auf der Basis dreidimensionaler Röntgenverfahren erfolgt, sollte in der Regel eine DVT durchgeführt werden <sup>28</sup>.

Eine Diagnostik der unmittelbaren periimplantären Umgebung ist aufgrund von Artefakten im DVT und der CT nur eingeschränkt möglich <sup>29, 30</sup>.

## **3. Indikationen zur Navigation in der Implantologie**

### **3.1 Einleitung**

Mit geeigneten Computerprogrammen kann anhand der dreidimensional akquirierten Bilddaten präoperativ eine virtuelle Planung der Implantatinsertion durchgeführt werden<sup>31</sup>. Für die intraoperative Umsetzung stehen die direkte Instrumentennavigation oder die durch Bohrschablonen unterstützten Verfahren zur Verfügung<sup>32, 33</sup>.

Durch die Nutzung von röntgenopaken Scanschablonen, die einer nach prothetischen Gesichtspunkten optimierten Planung entsprechen, können für die Planung der Implantatinsertion zusätzlich wichtige Informationen gewonnen werden. Diese Schablonen müssen während der dreidimensionalen Bildgebung im Patientenmund eingesetzt werden. In mehreren Studien konnte durch navigationsgestütztes Implantieren eine exaktere Positionierung der Implantate im Vergleich zur „Freihand“-Positionierung festgestellt werden<sup>34-36</sup>. Darüber hinaus ist durch den Einsatz von computerunterstützten navigierten Verfahren eine verbesserte Präfabrizierung von prothetischem Zahnersatz möglich<sup>37</sup>.

### **3.2 Definition**

#### **3.2.1 virtuelle Planung**

Die virtuelle Planung der Implantatinsertion wird auf der Basis der präoperativ akquirierten 3-D-Bilddaten durchgeführt. Aus diesen Bilddaten werden die benötigten Ansichten für die Planung errechnet. Neben der Panoramaansicht werden aus den Bilddaten Querschnitte des Alveolarkamms sowie ein dreidimensionales Modell der Zahnhartsubstanzen und der knöchernen Strukturen dargestellt. Für die virtuelle Planung stehen Implantatdatenbanken zur Verfügung, die Implantate verschiedener Hersteller enthalten. Nach Auswahl von Hersteller, Typ, Durchmesser und Implantatlänge kann eine beliebige Zahl von Implantaten virtuell am Computer hinsichtlich Position und Orientierung ausgerichtet werden. Durch Entwicklung neuer Software-Tools mit optimierten Ansichten des Implantatlayers kann die virtuelle Planung von Implantaten erleichtert werden<sup>38</sup>.



Die Planungsdaten können gespeichert und exportiert werden. Anhand dieser Planungsdaten können durch verschiedene Techniken Bohrschablonen hergestellt werden, in denen alle Informationen der virtuellen Planung codiert sind. Eine andere Möglichkeit ist die Nutzung der Planungsdaten für die direkte Instrumentennavigation.

### **3.2.2 dynamische Navigation**

Die Grundlage für die dynamische Navigation ist ein dreidimensionaler Bilddatensatz der Körperregion, in der operiert werden soll. Zur Registrierung hat sich im Rahmen der dentalen Implantologie eine starre dental getragene Schiene bewährt, die mit Referenzmarkern versehen ist. Diese Schiene muss von dem Patienten bereits während der Bilddatenerhebung getragen werden.

Intraoperativ kann anhand der Referenzmarker eine Lageerkennung erfolgen und die Position von markierten Operationsinstrumenten in Echtzeit auf einem Monitor verfolgt werden. Dieses Verfahren ist mittlerweile etabliert und wird von vielen verschiedenen operativen Fachdisziplinen angewandt<sup>39</sup>. Vergleichende Untersuchungen liegen bisher überwiegend in vitro vor. Übereinstimmend konnte dabei eine hohe Präzision festgestellt werden<sup>40-42</sup>.

Die Anwendung von dynamischen Navigationssystemen bietet Fehlerquellen, die dem Operateur vorab bekannt sein müssen<sup>43</sup>.

### **3.2.3 statische Navigation**

Bei der statischen Navigation wird ein dreidimensionaler Bilddatensatz benötigt und mit einer virtuellen Planungssoftware die Implantatposition und -ausrichtung festgelegt. Auf der Basis der dreidimensionalen Planung wird durch verschiedene Techniken z.B. der Stereolithographie oder durch computergesteuerte Fräsen eine Bohrschablone hergestellt<sup>33, 44, 45</sup>.

Die Bohrschablonen werden intraoperativ auf der Restbezahnung, der Schleimhaut oder dem Alveolarknochen getragen. Schablonen, die auf der Restbezahnung oder z.B. auf provisorischen Implantaten abgestützt sind, ermöglichen eine exaktere Übertragung als schleimhaut- oder knochengetragene Schablonen<sup>46, 47</sup>.

Die Implantatbettaufräsbereitung sowie die Implantatinsertion erfolgt durch die computergestützt hergestellte Bohrschablone, in der die Position, Angulation und Tiefe

codiert sind. In vitro konnte dabei eine Abweichung von weniger als 0,5 mm von der geplanten Implantatposition festgestellt werden <sup>48</sup>.

Bei der transgingivalen, schablonengestützten Implantatinsertion konnten eine Reduktion postoperativer Schmerzen und ein reduzierter Analgetikaverbrauch festgestellt werden <sup>46, 49, 50</sup>. Auch Patienten mit erhöhter Blutungsneigung (angeboren oder erworben) oder Immunkompromittierung (z.B. Diabetes mellitus) könnten aufgrund der geringeren Invasivität eines transgingivalen, schablonengestützten Vorgehens profitieren.

### 3.2.4 Genauigkeit

Bisherige Untersuchungen beziehen sich überwiegend auf in vitro Modelle, die übereinstimmend auf eine hohe Präzision schließen lassen <sup>51</sup>.

Für schablonengestützte Verfahren sind in experimentellen Studien Abweichungen der Implantatspitze bis zu 2,5 mm und Abweichungen der Implantatachse bis zu 7,9 Grad bekannt <sup>52</sup>.

Verfahren der direkten Instrumentennavigation werden mit bis zu 1,5 mm Abweichung an der Implantatspitze und 4,2 Grad an der Implantatachse angegeben <sup>26, 53-57</sup>.

In vivo Untersuchungen sind hierzu nur wenige vorhanden. Bisherige Analysen, basierend auf einer geringen Fallzahl, geben maximale Abweichungen von bis zu 4,7 mm linear und 9,8 Grad in Achsrichtung an <sup>58, 59</sup>.

In vergleichenden Untersuchungen navigierter Verfahren mit der Freihandmethode konnte eine signifikant höhere Präzision der navigierten Verfahren festgestellt werden <sup>36, 60, 61</sup>.

Die Präzision beider Navigationsverfahren (statisch und dynamisch) unterscheidet sich nicht signifikant <sup>52</sup>.

Auch bei Patienten nach ablativer Tumorchirurgie und schwierigen anatomischen Bedingungen konnten gute Resultate mit einer Abweichung von bis zu 3,5 mm und einer Winkelabweichung von 6,4 Grad erzielt werden <sup>62</sup>.

Ungenauigkeiten und Abweichungen können darüber hinaus bei jedem diagnostischen und therapeutischen Behandlungsschritt entstehen, so dass in Summation große Abweichungen von der geplanten Position des Implantates mit der Gefahr der Verletzung anatomischer Nachbarstrukturen möglich sind.

### 3.3 Indikationen zum navigierten Implantieren

*Es liegen keine randomisierten / kontrollierten Studien hinsichtlich der Fragestellung des Nutzens einer navigierten Implantatinsertion vor.*

Da zum Zeitpunkt der Erstellung der Leitlinie keine randomisierten / kontrollierten Studien am Menschen vorlagen, wurde das ursprüngliche Ziel einer evidenz- und konsensusgestützten Leitlinie (S3) verlassen. Als dem am nächsten kommende Alternative wurde unter Berücksichtigung der experimentellen und vergleichenden Studien eine konsensusgestützte Leitlinie (S2k) formuliert.

### mögliche Indikationen für eine navigationsunterstützte

#### Implantatinsertion können sein:

- Unterstützung von minimalinvasiven Techniken der Implantatinsertion vor allem bei Patienten mit besonderen Risiken (z.B. erhöhte Blutungsneigung) <sup>63</sup>
- Z.n. komplexer Kieferrekonstruktion <sup>64</sup>
- Unterstützung der Umsetzung einer schwierigen prothetischen Zielsetzung
- Besondere Konzepte (z.B. bei der Sofortversorgung mit präfabriziertem Zahnersatz)

### 3.4 Indikationseinschränkung

Indikationseinschränkung für eine navigationsunterstützte Implantatinsertion:

- Nicht ausreichende Mundöffnung
- Patienten, bei denen aufgrund von Vorerkrankungen die Durchführung einer dreidimensionalen Diagnostik und/oder navigierten Implantologie unmöglich ist

### **3.5 Empfehlungen**

Die Planung der navigationsgestützten Implantologie ist eine zahnärztliche Aufgabe und soll vom Operateur zumindest überprüft werden. Die Verantwortung für den Gesamtprozess liegt beim Operateur.

Fehler und Ungenauigkeiten sind an jeder Stelle in der Prozesskette möglich. Diese können zu gravierenden Abweichungen von der angestrebten Implantatposition führen.

Die Anwendung der navigationsgestützten Implantologie ist an Erfahrungen sowohl im Bereich der 3D-Diagnostik, als auch der Anwendung von navigationsgestützten Verfahren gebunden.

Anforderungen an den Operateur stellen spezielle Erfahrungen im Bereich der nicht navigationsgestützten Implantologie und die Einhaltung chirurgischer Standardprotokolle dar.

Die sichere reproduzierbare Positionierung der Röntgen- und Führungsschablone ist eine Grundvoraussetzung.

## 4. Literatur

1. Hassfeld S, Rother U. Röntgendiagnostik in der Mund-, Kiefer- und Gesichtschirurgie. Diagnose, Röntgenbefund, abgestuftes röntgendiagnostisches Untersuchungsspektrum, Schnittbilddiagnostik. *MKG-Chirurg* 2008;1:137-147.
2. Zöller JE. Digitale Volumentomographie in der Zahn-, Mund- und Kieferheilkunde. Grundlagen, Diagnostik und Behandlungsplanung. Quintessenz; 2007.
3. Stavropoulos A, Wenzel A. Accuracy of cone beam dental CT, intraoral digital and conventional film radiography for the detection of periapical lesions. An ex vivo study in pig jaws. *Clin Oral Investig*. Mar 2007;11(1):101-106.
4. Mengel R, Kruse B, Flores-de-Jacoby L. Digital volume tomography in the diagnosis of peri-implant defects: an in vitro study on native pig mandibles. *J Periodontol*. Jul 2006;77(7):1234-1241.
5. Tyndall DA, Rathore S. Cone-beam CT diagnostic applications: caries, periodontal bone assessment, and endodontic applications. *Dent Clin North Am*. Oct 2008;52(4):825-841, vii.
6. Suomalainen A, Vehmas T, Kortensniemi M, Robinson S, Peltola J. Accuracy of linear measurements using dental cone beam and conventional multislice computed tomography. *Dentomaxillofac Radiol*. Jan 2008;37(1):10-17.
7. Howerton WB, Jr., Mora MA. Advancements in digital imaging: what is new and on the horizon? *J Am Dent Assoc*. Jun 2008;139 Suppl:20S-24S.
8. Ziegler CM, Woertche R, Brief J, Hassfeld S. Clinical indications for digital volume tomography in oral and maxillofacial surgery. *Dentomaxillofac Radiol*. Mar 2002;31(2):126-130.
9. Neugebauer J, Ritter L, Mischkowski R, Zoller JE. Three-dimensional diagnostics, planning and implementation in implantology. *Int J Comput Dent*. Oct 2006;9(4):307-319.
10. Weinberg LA. CT scan as a radiologic data base for optimum implant orientation. *J Prosthet Dent*. Apr 1993;69(4):381-385.
11. SEDENTEXCT project. RADIATION PROTECTION: CONE BEAM CT FOR DENTAL AND MAXILLOFACIAL RADIOLOGY. Evidence Based Guidelines (v2.0 Final). 2011; [www.sedentexct.eu](http://www.sedentexct.eu).
12. Farman AG. ALARA still applies. *Oral Surg Oral Med Oral Pathol Oral Radiol Endod*. Oct 2005;100(4):395-397.
13. Horner K, Rushton V, Tsiklakis K, et al. European guidelines on radiation protection in dental radiology; the safe use of radiographs in dental practice. European Commission, Directorate-General for Energy and Transport: Radiation Protection; 2004.

14. Ludlow JB, Ivanovic M. Comparative dosimetry of dental CBCT devices and 64-slice CT for oral and maxillofacial radiology. *Oral Surg Oral Med Oral Pathol Oral Radiol Endod.* Jul 2008;106(1):106-114.
15. Valentin J. The 2007 Recommendations of the International Commission on Radiological Protection. Publication 103. *Ann ICRP.* 2007(37):1-332.
16. Loubele M, Bogaerts R, Van Dijck E, et al. Comparison between effective radiation dose of CBCT and MSCT scanners for dentomaxillofacial applications. *Eur J Radiol.* Sep 2009;71(3):461-468.
17. Suomalainen A, Kiljunen T, Kaser Y, Peltola J, Kortenesniemi M. Dosimetry and image quality of four dental cone beam computed tomography scanners compared with multislice computed tomography scanners. *Dentomaxillofac Radiol.* Sep 2009;38(6):367-378.
18. Pauwels R, Beinsberger J, Collaert B, et al. Effective dose range for dental cone beam computed tomography scanners. *Eur J Radiol.* Dec 31 2010.
19. Lofthag-Hansen S, Thilander-Klang A, Ekestubbe A, Helmrot E, Grondahl K. Calculating effective dose on a cone beam computed tomography device: 3D Accuitomo and 3D Accuitomo FPD. *Dentomaxillofac Radiol.* Feb 2008;37(2):72-79.
20. Hirsch E, Wolf U, Heinicke F, Silva MA. Dosimetry of the cone beam computed tomography Veraviewepocs 3D compared with the 3D Accuitomo in different fields of view. *Dentomaxillofac Radiol.* Jul 2008;37(5):268-273.
21. Roberts JA, Drage NA, Davies J, Thomas DW. Effective dose from cone beam CT examinations in dentistry. *Br J Radiol.* Jan 2009;82(973):35-40.
22. Ludlow JB, Davies-Ludlow LE, White SC. Patient risk related to common dental radiographic examinations: the impact of 2007 International Commission on Radiological Protection recommendations regarding dose calculation. *J Am Dent Assoc.* Sep 2008;139(9):1237-1243.
23. Verordnung über den Schutz vor Schäden durch Röntgenstrahlen (Röntgenverordnung – RöV) vom 30.04.2003. [http://bundesrecht.juris.de/bundesrecht/r\\_v\\_1987/gesamt.pdf](http://bundesrecht.juris.de/bundesrecht/r_v_1987/gesamt.pdf).
24. Mischkowski RA, Pulsfort R, Ritter L, et al. Geometric accuracy of a newly developed cone-beam device for maxillofacial imaging. *Oral Surg Oral Med Oral Pathol Oral Radiol Endod.* Oct 2007;104(4):551-559.
25. Deutsche Gesellschaft für Mund-, Kiefer- und Gesichtschirurgie (DGMKG). Konsensuspapier: Indikationen zur Schnittbilddiagnostik in der Mund-, Kiefer- und Gesichtschirurgie (CT/DVT). *MKG-Chirurg* 2008;1:148–151.
26. Van Assche N, van Steenberghe D, Guerrero ME, et al. Accuracy of implant placement based on pre-surgical planning of three-dimensional cone-beam images: a pilot study. *J Clin Periodontol.* Sep 2007;34(9):816-821.

27. Bundesverband der implantologisch tätigen Zahnärzte in Europa/European Association of Dental Implantologists (BDIZ EDI). Leitfaden Dreidimensionale Bildgebung in der Implantologie. 2009; <http://www.bdiz.de/service/oav10/Grafik/jh09042927-1.pdf>.
28. Deutsche Gesellschaft für Zahn-, Mund-, Kieferheilkunde (DGZMK). Leitlinie: Dentale Volumentomographie. 2009; [http://www.awmf.org/uploads/tx\\_szleitlinien/083-005\\_S1\\_Dentale\\_Volumentomographie\\_04-2009\\_12-2012.pdf](http://www.awmf.org/uploads/tx_szleitlinien/083-005_S1_Dentale_Volumentomographie_04-2009_12-2012.pdf).
29. Draenert FG, Coppenrath E, Herzog P, Muller S, Mueller-Lisse UG. Beam hardening artefacts occur in dental implant scans with the NewTom cone beam CT but not with the dental 4-row multidetector CT. *Dentomaxillofac Radiol*. May 2007;36(4):198-203.
30. Schulze RK, Berndt D, d'Hoedt B. On cone-beam computed tomography artifacts induced by titanium implants. *Clin Oral Implants Res*. Jan 2010;21(1):100-107.
31. Verstreken K, Van Cleynenbreugel J, Marchal G, Naert I, Suetens P, van Steenberghe D. Computer-assisted planning of oral implant surgery: a three-dimensional approach. *Int J Oral Maxillofac Implants*. Nov-Dec 1996;11(6):806-810.
32. Schermeier O, Lueth T, Glagau J, et al. Automatic patient registration in computer assisted maxillofacial surgery. *Stud Health Technol Inform*. 2002;85:461-467.
33. Voitik AJ. CT data and its CAD and CAM utility in implant planning: part I. *J Oral Implantol*. 2002;28(6):302-303.
34. Sukovic P. Cone beam computed tomography in craniofacial imaging. *Orthod Craniofac Res*. 2003;6 Suppl 1:31-36; discussion 179-182.
35. Widmann G, Bale RJ. Accuracy in computer-aided implant surgery--a review. *Int J Oral Maxillofac Implants*. Mar-Apr 2006;21(2):305-313.
36. Hoffmann J, Westendorff C, Gomez-Roman G, Reinert S. Accuracy of navigation-guided socket drilling before implant installation compared to the conventional free-hand method in a synthetic edentulous lower jaw model. *Clin Oral Implants Res*. Oct 2005;16(5):609-614.
37. Meyer U, Wiesmann HP, Runte C, et al. Evaluation of accuracy of insertion of dental implants and prosthetic treatment by computer-aided navigation in minipigs. *Br J Oral Maxillofac Surg*. Apr 2003;41(2):102-108.
38. Chiarelli T, Lamma E, Sansoni T. A fully 3D work context for oral implant planning and simulation. *Int J Comput Assist Radiol Surg*. Jan 2010;5(1):57-67.
39. Siessegger M, Mischkowski RA, Schneider BT, Krug B, Klesper B, Zoller JE. Image guided surgical navigation for removal of foreign bodies in the head and neck. *J Craniomaxillofac Surg*. Dec 2001;29(6):321-325.

40. Zheng G, Gu L, Wu Z, Huang Y, Kang L. The implementation of an integrated computer-aided system for dental implantology. *Conf Proc IEEE Eng Med Biol Soc.* 2008;2008:58-61.
41. Kramer FJ, Baethge C, Swennen G, Rosahl S. Navigated vs. conventional implant insertion for maxillary single tooth replacement. *Clin Oral Implants Res.* Feb 2005;16(1):60-68.
42. Gaggl A, Schultes G, Karcher H. Navigational precision of drilling tools preventing damage to the mandibular canal. *J Craniomaxillofac Surg.* Oct 2001;29(5):271-275.
43. Widmann G, Stoffner R, Bale R. Errors and error management in image-guided craniomaxillofacial surgery. *Oral Surg Oral Med Oral Pathol Oral Radiol Endod.* May 2009;107(5):701-715.
44. Fortin T, Champleboux G, Bianchi S, Buatois H, Coudert JL. Precision of transfer of preoperative planning for oral implants based on cone-beam CT-scan images through a robotic drilling machine. *Clin Oral Implants Res.* Dec 2002;13(6):651-656.
45. Patel N. Integrating three-dimensional digital technologies for comprehensive implant dentistry. *J Am Dent Assoc.* Jun 2010;141 Suppl 2:20S-24S.
46. Neugebauer J, Stachulla G, Ritter L, et al. Computer-aided manufacturing technologies for guided implant placement. *Expert Rev Med Devices.* Jan 2010;7(1):113-129.
47. Behnecke A, Burwinkel M, d'Hoedt B, Behnecke N. Klinische Prüfung der Reliabilität eines DVT-basierten computergestützten Implantatplanungskonzeptes auf der Basis laborseitig erzeugter Schablonen. *Z Zahnärztl Impl.* 2009;25(4):339-352.
48. Dreiseidler T, Mischkowski RA, Neugebauer J, Ritter L, Zoller JE. Comparison of cone-beam imaging with orthopantomography and computerized tomography for assessment in presurgical implant dentistry. *Int J Oral Maxillofac Implants.* Mar-Apr 2009;24(2):216-225.
49. Fortin T, Bosson JL, Isidori M, Blanchet E. Effect of flapless surgery on pain experienced in implant placement using an image-guided system. *Int J Oral Maxillofac Implants.* Mar-Apr 2006;21(2):298-304.
50. Nkenke E, Eitner S, Radespiel-Troger M, Vairaktaris E, Neukam FW, Fenner M. Patient-centred outcomes comparing transmucosal implant placement with an open approach in the maxilla: a prospective, non-randomized pilot study. *Clin Oral Implants Res.* Apr 2007;18(2):197-203.
51. Horwitz J, Zuabi O, Machtei EE. Accuracy of a computerized tomography-guided template-assisted implant placement system: an in vitro study. *Clin Oral Implants Res.* Oct 2009;20(10):1156-1162.



52. Ruppin J, Popovic A, Strauss M, Spuntrup E, Steiner A, Stoll C. Evaluation of the accuracy of three different computer-aided surgery systems in dental implantology: optical tracking vs. stereolithographic splint systems. *Clin Oral Implants Res.* Jul 2008;19(7):709-716.
53. Hoffmann J, Westendorff C, Schneider M, Reinert S. Accuracy assessment of image-guided implant surgery: an experimental study. *Int J Oral Maxillofac Implants.* May-Jun 2005;20(3):382-386.
54. Elian N, Jalbout ZN, Classi AJ, Wexler A, Sarment D, Tarnow DP. Precision of flapless implant placement using real-time surgical navigation: a case series. *Int J Oral Maxillofac Implants.* Nov-Dec 2008;23(6):1123-1127.
55. Casap N, Wexler A, Eliashar R. Computerized navigation for surgery of the lower jaw: comparison of 2 navigation systems. *J Oral Maxillofac Surg.* Jul 2008;66(7):1467-1475.
56. Ozan O, Turkyilmaz I, Ersoy AE, McGlumphy EA, Rosenstiel SF. Clinical accuracy of 3 different types of computed tomography-derived stereolithographic surgical guides in implant placement. *J Oral Maxillofac Surg.* Feb 2009;67(2):394-401.
57. Brief J, Edinger D, Hassfeld S, Eggers G. Accuracy of image-guided implantology. *Clin Oral Implants Res.* Aug 2005;16(4):495-501.
58. Di Giacomo GA, Cury PR, de Araujo NS, Sendyk WR, Sendyk CL. Clinical application of stereolithographic surgical guides for implant placement: preliminary results. *J Periodontol.* Apr 2005;76(4):503-507.
59. Nickenig HJ, Wichmann M, Hamel J, Schlegel KA, Eitner S. Evaluation of the difference in accuracy between implant placement by virtual planning data and surgical guide templates versus the conventional free-hand method - a combined in vivo - in vitro technique using cone-beam CT (Part II). *J Craniomaxillofac Surg.* Oct 2010;38(7):488-493.
60. Sarment DP, Sukovic P, Clinthorne N. Accuracy of implant placement with a stereolithographic surgical guide. *Int J Oral Maxillofac Implants.* Jul-Aug 2003;18(4):571-577.
61. Nickenig HJ, Eitner S. An alternative method to match planned and achieved positions of implants, after virtual planning using cone-beam CT data and surgical guide templates--a method reducing patient radiation exposure (part I). *J Craniomaxillofac Surg.* Sep 2010;38(6):436-440.
62. Wagner A, Wanschitz F, Birkfellner W, et al. Computer-aided placement of endosseous oral implants in patients after ablative tumour surgery: assessment of accuracy. *Clin Oral Implants Res.* Jun 2003;14(3):340-348.
63. Nickenig HJ, Wichmann M, Schlegel KA, Nkenke E, Eitner S. Radiographic evaluation of marginal bone levels during healing period, adjacent to parallel-

screw cylinder implants inserted in the posterior zone of the jaws, placed with flapless surgery. *Clin Oral Implants Res.* Dec 2010;21(12):1386-1393.

64. Watzinger F, Birkfellner W, Wanschitz F, et al. Placement of endosteal implants in the zygoma after maxillectomy: a Cadaver study using surgical navigation. *Plast Reconstr Surg.* Mar 2001;107(3):659-667.

**Erstellungsdatum:** 12/2011

**Nächste Überprüfung geplant:** 12/2013

Die "Leitlinien" der Wissenschaftlichen Medizinischen Fachgesellschaften sind systematisch entwickelte Hilfen für Ärzte zur Entscheidungsfindung in spezifischen Situationen. Sie beruhen auf aktuellen wissenschaftlichen Erkenntnissen und in der Praxis bewährten Verfahren und sorgen für mehr Sicherheit in der Medizin, sollen aber auch ökonomische Aspekte berücksichtigen. Die "Leitlinien" sind für Ärzte rechtlich nicht bindend und haben daher weder haftungsbegründende noch haftungsbefreiende Wirkung.

Die AWMF erfasst und publiziert die Leitlinien der Fachgesellschaften mit größtmöglicher Sorgfalt - dennoch kann die AWMF für die Richtigkeit des Inhalts keine Verantwortung übernehmen. **Insbesondere bei Dosierungsangaben sind stets die Angaben der Hersteller zu beachten!**

© Deutsche Gesellschaft für Implantologie  
Autorisiert für elektronische Publikation: AWMF online