

| | | | |
|-------------------|---------|---------|----|
| AWMF-Register Nr. | 033/018 | Klasse: | 2e |
|-------------------|---------|---------|----|

Hallux valgus

Version vom April 2014

Federführende Fachgesellschaft

Deutsche Gesellschaft für Orthopädie und Orthopädische Chirurgie (DGOOC)

Federführender Autor

H. Waizy

Beteiligte Fachgesellschaft

Vorstand der Deutschen Assoziation für Fuß- und Sprunggelenk (D.A.F.)

Deutsche Gesellschaft für Orthopädie und Orthopädische Chirurgie (DGOOC)

Deutsche Gesellschaft für Unfallchirurgie (DGU)

Inhaltsverzeichnis

| | |
|--|----|
| 1. Definition..... | 4 |
| 2. Ätiologie..... | 4 |
| 3. Klassifikation..... | 4 |
| 4. Anamnese..... | 5 |
| 4.1 Spezielle Anamnese..... | 5 |
| 4.2 Allgemeine Anamnese..... | 5 |
| 4.3 Sozialanamnese..... | 5 |
| 5. Diagnostik..... | 6 |
| 5.1 Klinische Diagnostik..... | 6 |
| 5.1.1 Inspektion..... | 6 |
| 5.1.2 Palpation..... | 6 |
| 5.2 Apparative Diagnostik..... | 7 |
| 5.2.1 Notwendige apparative Untersuchungen..... | 7 |
| 5.2.2 Im Einzelfall nützliche apparative Untersuchungen..... | 7 |
| 6. Häufige Differentialdiagnosen:..... | 7 |
| 7. Klinische Scores..... | 8 |
| 7.1 Einteilung des Schweregrades:..... | 8 |
| 8. Therapie:..... | 9 |
| 8.1 8.1 Konservative Therapie:..... | 9 |
| 8.2 8.2 Operative Therapie:..... | 10 |
| 9. Planung und Vorbereitung..... | 12 |
| 9.1 Mögliche Folgen und Komplikationen..... | 12 |
| 9.2 Postoperative Maßnahmen..... | 13 |
| 10. Stufenschema Therapeutisches Vorgehen..... | 14 |
| 11. Prognose..... | 14 |
| 12. Prävention..... | 14 |
| 13. Literatur..... | 15 |
| 14. Anhang..... | 17 |
| 15. Verfahren zur Konsensbildung:..... | 29 |

Abkürzungen:

| | |
|-----------|---|
| IM-Winkel | Intermetatarsaler Winkel |
| HV-Winkel | Hallux valgus Winkel |
| DMAA | Distal Metatarsal Articular Angle (Distaler Gelenkflächenwinkel des Metatarsale I) |
| AVN | Avaskuläre Nekrose |
| FAOS | Foot and Ankle Outcome Score |
| FFI | Foot Function Index |

Synonym:

Ballenzehe

Schlüsselwörter:

Allgemeine Maßnahmen, Alternativverfahren, Anästhesieverfahren, Ätiologie, Aufklärung, Ballenzehe, Behandlungsalgorithmus, Dauerfolgen, Diagnostik, Differentialdiagnostik, Dokumentation, FAOS, FFI, Großzehe, Hallux valgus, Komplikationen, Lagerung, Laterales release, Leitlinie, Mobilisation, Neurologische Grunderkrankung, nichtoperative Behandlung, Operationsindikation, operative Behandlung, postoperative Behandlung, Prävention, Pseudarthrose, Risiken, Risikofaktoren, Standardverfahren, Thrombose, Thromboseprophylaxe.

1. Definition

Der Hallux valgus ist eine Fehlstellung der Großzehe mit einer Achsenabweichung nach fibular (Valgus) bei gleichzeitiger Achsenabweichung des Metatarsale I nach tibial (Varus).

2. Ätiologie

Folgende Ursachen für die Entstehung eines Hallux Valgus werden in der Literatur diskutiert:

- o Erworbene Deformität
- o Familiäre Disposition
- o Frauen häufiger betroffen
- o Koinzidente Fußdeformitäten, z.B. Spreizfuß, Knickfuß
- o Muskuläre Dysfunktion
- o Posttraumatisch
- o Postarthritisch
- o Konstitutionelle Bänderschwäche
- o Neuropathische Grunderkrankung

| | |
|-----------|--|
| Level II | Glasoe et al. 2001 (<i>siehe Anhang 1</i>) |
| Level III | Coughlin, 1995 |
| Level IV | La Reaux , Lee 1987;, Coughlin, Jones, 2007 |
| Level V | Coughlin, Mann, 1987; Coughlin, 1990 |

3. Klassifikation

Medizinische Schlüsselssysteme

ICD-10

M20.1 Hallux valgus (erworben)

4. Anamnese

Folgende Faktoren sollten bei der Anamnese berücksichtigt werden (Expertenmeinung der Leitlinienkommission der D.A.F):

4.1 Spezielle Anamnese

- Familienanamnese
- Progression der Achsfehlstellung
- Schuhprobleme
- Druckstellen über der Pseudoexostose
- Belastungsschmerzen nach längerem Stehen und Gehen
- Funktionseinschränkung
- Andere Fehlformen des Fußes und der Kleinzehen.

4.2 Allgemeine Anamnese

- Diabetes mellitus
- Gefäßerkrankung
- Fußpilzerkrankung
- neurogene Erkrankungen
- Erkrankungen des rheumatischen Formenkreises

4.3 Sozialanamnese

- Berufliche Belastung
- Private Lebensgewohnheiten
- Schuhmode
- Sportliche
- Aktivitäten
- Private Versorgungssituation

5. Diagnostik

Folgendes diagnostische Vorgehen wird empfohlen (Expertenmeinung der Leitlinienkommission der D.A.F):

5.1 Klinische Diagnostik

5.1.1 Inspektion

- o Trophische Hautveränderungen, Reizzustände der Haut über der Pseudoexostose
- o Beschwielung/Hyperkeratosen/Hautdefekte/Ulzera
- o Schleimbeutel
- o Fußwölbung , Rückfußstellung, Spreizfuß
- o Ausmaß der Valgusdeviation und der Pronation der Großzehe
Unterscheidung in reponierbar oder fixiert
- o Bewegungsausmaß im Großzehengrundgelenk (Neutral-Null-Methode):
 - aktive und passiv Untersuchung
 - Beurteilung zusätzlicher in Bewegungsschmerz, Krepitation
- o Fehlstellung benachbarter Zehen
 - z.B. Digitus II superductus bzw. infraductus
- o Beurteilung benachbarter Gelenke:
 - Interphalangealgelenk I
 - Metatarsophalangealgelenk II-V
 - Tarsometatarsalgelenk I
- o Bewegungsausmaß des unteren und oberen Sprunggelenkes
- o Beurteilung des Schuhwerks, Orthesen, Einlagen

5.1.2 Palpation

- o Fußpulse
- o Neurologischer Status

5.2 Apparative Diagnostik

5.2.1 Notwendige apparative Untersuchungen

- Röntgen Vorfuß und Mittelfuß ap und lateral unter Belastung im Stand:
 - Bestimmung: Hallux valgus-Winkel (HV-Winkel)
 - Bestimmung: Intermetatarsalwinkel I/II (IM I/II-Winkel)
 - Bestimmung: Position des Metatarsale I-Kopf in Relation zu den Sesambeinen
 - Beurteilung: Gelenkkongruenz des Metatarsophalangealgelenk I
 - Beurteilung: Arthrosegrad
 - Beurteilung: Metatarsus adductus

5.2.2 Im Einzelfall nützliche apparative Untersuchungen

- Zusätzliche Röntgenaufnahmen:
 - schräge Projektion von Mittel- und Vorfuß
 - tangentielle Sesambeinaufnahme
 - ganzer Fuß ap und lateral im Stand
 - Saltzman view
 - OSG ap und lateral im Stand
- Pedobarographie
- Podographie

6. Häufige Differentialdiagnosen:

- Neurogene Fußdeformität
- Posttraumatische Deformitäten
- Iatrogne Deformitäten
- Dysplasien

7. Klinische Scores

Wenn ein wissenschaftlicher Vergleich von Behandlungsergebnissen angestrebt wird, empfehlen wir die Verwendung folgender Schemata in der Originalfassung/validierten Übersetzung.

(Expertenmeinung: Leitlinienkommission der D.A.F):

| | |
|------|---|
| FFI | Foot Function Index (Naal et al. 2008) Level III (<i>siehe Anhang 2</i>) |
| FAOS | Foot and Ankle Outcome Score (Chen et al. 2012) Level III (<i>siehe Anhang 3</i>) |

7.1 Einteilung des Schweregrades:

Folgende Einteilung des Schweregrades wird empfohlen (**Expertenmeinung der Leitlinienkommission der D.A.F**):

| | Mild | Moderat | Schwer |
|------------------|--------|---------|--------|
| IM-Winkel | 11–15° | 16–20° | >20° |
| HV-Winkel | 21–30° | 31–40° | >40° |

| | |
|-----------|--|
| Level III | Trnka et al., 2000 (<i>siehe Anhang 4</i>) |
| Level V | Smith et al., 1984 |

8. Therapie:

Ziel der Therapie ist:

- **Schmerzreduktion**
- **Korrektur der Fehlstellung**
- **Funktionsgewinn**

8.1 8.1 Konservative Therapie:

Die konservative Therapie kann sich aus folgenden Bestandteilen zusammensetzen:

- **Beratung:**
 - Aufklärung über mögliche Therapieformen und Verhaltensweisen.
 - Aufklärung über Sportmöglichkeiten und optimale Schuhversorgung (weiches Oberleder, große Zehenbox).
- **Medikamentöse Therapie:**
 - Nicht Steriodale Anti-Rheumatika (NSAR)
- **Physikalische Therapie:**
 - Krankengymnastik, manuelle Therapie
- **Orthopädietechnik:**
 - Zehenspreizer
 - Zehenpolster
 - Einlagen mit retrokapitaler Abstützung bei Metatarsalgien
 - Ballenrolle bei schmerzhafter Arthrose des Großzehengrundgelenks
 - Orthesen zur Redression

| | |
|---------|--|
| Level V | Coughlin 1984; Coughlin, 1990; Easley, Trnka, 2007a |
|---------|--|

8.2 8.2 Operative Therapie:

Beim Vorliegen eines symptomatischen Hallux valgus ist die operative Therapie zur Verbesserung der Schmerzsituation im Vergleich zur Einlagenversorgung oder Abwarten zu empfehlen.

| | |
|---------|--|
| LEVEL I | Torkki et al. 2001 (<i>siehe Anhang 5</i>) |
|---------|--|

- **Allgemeine Indikationskriterien**

- Schmerzen, Leidensdruck
- Einschränkung der Lebensqualität
- Schuhprobleme durch Druckstellen
- Rezidivierende Ulcera über der Pseudoexostose
- Funktionseinschränkung
- Progressive Deformität
- Drohende Kleinzehendeformitäten

- **Häufige Operationsverfahren:**

Die operative Therapie des Hallux valgus betrifft sowohl den knöchernen Vorfuß als auch die periartikulären Weichteilstrukturen. Zur operativen Behandlung eines Hallux valgus werden eine Vielzahl von operativen Methoden in der Literatur beschrieben.

- **Grundsätzlich ist dabei zu unterscheiden:**

- gelenkerhaltenden Operationen:
 - Abtragung der Pseudoexostose mit Weichteileingriff
- Korrekturosteotomien des:
 - Metatarsale I
 - Grundphalanx DI
 - Os Cuneiforme mediale
- gelenkresezierenden Operationen.
 - Resektionsinterpositionarthroplastik
 - Arthrodesse

In Abhängigkeit zum Schweregrad kommen prinzipiell folgende gelenkerhaltende Verfahren in Frage:

Algorithmus:

Folgender Algorithmus wird empfohlen (Expertenmeinung der Leitlinienkommission der D.A.F):

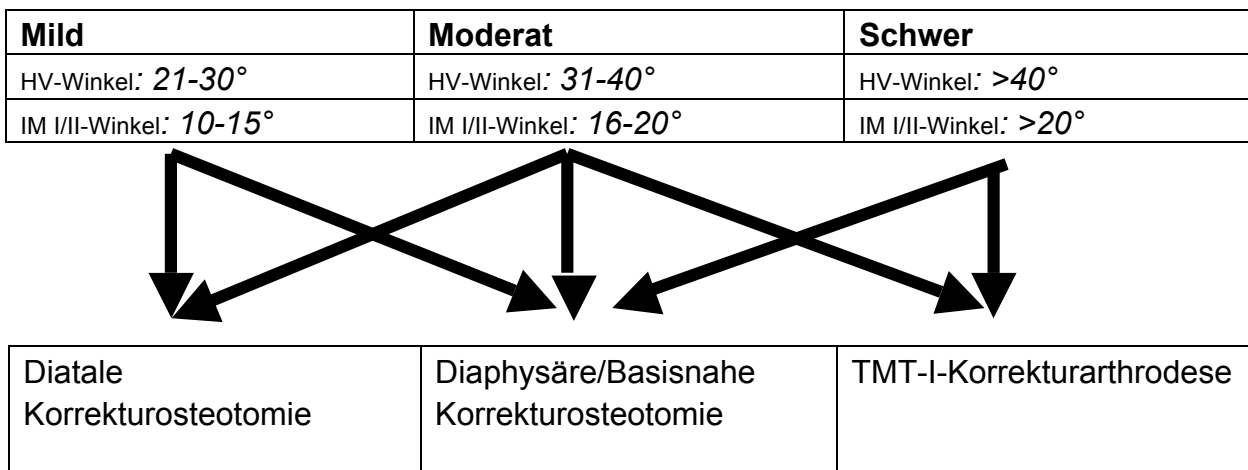


Abbildung 1: Algorithmus zur operativen Behandlung des symptomatischen Hallux valgus. Ergänzung: Beim Vorliegen einer Instabilität des TMT-I-Gelenkes kann auch beim milden Hallux valgus die TMT-I-Korrekturarthrodese indiziert sein

Die Durchführung eines zusätzlichen „Laterale Release“ ist möglich.

| | |
|-----------|--|
| Level I | Resch et al., 1992 (<i>siehe Anhang 6</i>) |
| Level III | Trnka et al. 1997 (<i>siehe Anhang 7</i>); Kuhn et al., 2005 (<i>siehe Anhang 8</i>); Franco et al., 1990; Johnson et al. 1991; Kitaoka et al., 1991; Coughlin, Smith, 2008; |
| Level V | Coughlin, 1990; Easley, Kelly, 2000; Easley, Trnka, 2007b |

Beim Vorliegen eines pathologischen DMAA $>10^\circ$ sollte im Rahmen der Osteotomie der DMAA zusätzlich korrigiert werden.

(Expertenmeinung der Leitlinienkommission der D.A.F.)

| | |
|----------|---|
| Level IV | Mitchell, Baxter, 1991; Nery et al., 2002 |
|----------|---|

Beim Vorliegen einer begleitenden symptomatischen Arthrose des Metatarsophalangealgelenk I ist die additive Dekompression des Gelenks durch Verkürzung des Metatarsale I und/oder Osteotomie des Grundgliedes DI zu empfehlen. Alternativ ist die MTP-I-Arthrodes ebenfalls möglich.

(Expertenmeinung der Leitlinienkommission der D.A.F.)

9. Planung und Vorbereitung

9.1 Mögliche Folgen und Komplikationen

- Allgemeine Risiken und Komplikationen:
 - Hämatom
 - Wundheilungsstörung
 - Wundinfekt
 - tiefe Beinvenenthrombose
 - Embolie
 - Nerven/Gefäßläsion
 - Chronisch regionales Schmerzsyndrom

- Spezielle Risiken und Komplikationen:
 - Verkürzung des ersten Strahls
 - Funktionsbehinderung im Großzehengrundgelenk
 - Pseudarthrose
 - Fehlstellungsrezidiv
 - Osteonekrose des Metatarsale I-Kopfs
 - Arthrose des Großzehengrundgelenks
 - Hallux varus
 - Transfermetatarsalgie
 - Streck- oder Beugesehnenläsion mit Funktionseinschränkungen

9.2 Postoperative Maßnahmen

Je nach Operationsverfahren und intraoperativ erreichter Stabilität ist ein unterschiedliches Vorgehen empfohlen (**Expertenmeinung der Leitlinienkommission der D.A.F.**):

- Postoperative Röntgenkontrolle
- Belastung:
 - Voll- oder Teilbelastung im:
 - Verbandsschuh, Vorfußentlastungsschuh, Orthese
 - Voll- oder Teilbelastung im Gipsschuh
- Verbände/Orthesen:
 - Redressierende Verbände/Orthesen
 - Nachtlagerungsschiene
 - Zwischenzehenspreizer
- Thromboseprophylaxe:
 - Entsprechend der AWMF Leitlinien zur Prophylaxe der venösen Thromboembolie (VTE), Register Nr. 003/001
- Physiotherapie:
 - Abschwellende Maßnahmen: Hochlagerung, Kryo-therapie, NSAR
 - passive/aktive Beübung des Großzehengrundgelenks
 - Manuelle Therapie
 - Lymphdrainage

10. Stufenschema Therapeutisches Vorgehen

Folgendes Vorgehen wird empfohlen
(**Expertenmeinung der Leitlinienkommission der D.A.F.:**)

- **Orientierungskriterien**
Leidensdruck, Alter, Arthrose im Großzehengrundgelenk, Beweglichkeit im Großzehengrundgelenk, passive Redressierbarkeit der Fehlstellung.

- **Stufe 1 ambulant**
Beratung, Physiotherapie, analgetische, antiphlogistische Therapie, Orthesen, manuelle Therapie, orthopädietechnische Maßnahmen

- **Stufe 2 ambulant/stationär**
Operation mit anschließender verfahrensabhängiger Therapie

11. Prognose

Unbehandelt meist progrediente Deformität, die jedoch nicht zwangsläufig zu Schmerzen und zu starkem Leidensdruck führt.
(**Expertenmeinung der Leitlinienkommission der D.A.F.:**)

12. Prävention

Folgendes Vorgehen wird empfohlen
(**Expertenmeinung der Leitlinienkommission der D.A.F.:**)

- Primär: Fußgerechtes Schuhwerk
- Sekundär: Fußgymnastik, Orthesenversorgung, Einlagenversorgung
- Tertiär: Konsequente postoperative Nachbehandlung nach Operation

13. Literatur

1. Chen L, Lyman S, Do H, Karlsson J, Adam SP, Young E, Deland JT, Ellis SJ. Validation of foot and ankle outcome score for hallux valgus. *Foot Ankle Int.* 2012; 33(12):1145-55
2. Coughlin MJ. Hallux valgus. Causes, evaluation, and treatment. *Postgrad.Med* 1984; 75:174-177
3. Coughlin MJ. Etiology and treatment of the bunionette deformity. *Instr.Course Lect.* 1990; 39:37-48
4. Coughlin MJ, Roger A. Mann Award. Juvenile hallux valgus: etiology and treatment. *Foot Ankle Int* 1995; 16:682-697
5. Coughlin MJ, Jones CP. Hallux valgus: demographics, etiology, and radiographic assessment. *Foot Ankle Int* 2007; 28:759-777
6. Coughlin MJ, Mann RA. The pathophysiology of the juvenile bunion. *Instr.Course Lect.* 1987; 36:123-136
7. Coughlin MJ, Smith BW. Hallux valgus and first ray mobility. Surgical technique. *J Bone Joint Surg Am* 2008; 90 Suppl 2 Pt 2:153-170
8. Easley ME, Kelly IP. Avascular necrosis of the hallux metatarsal head. *Foot Ankle Clin.* 2000; 5:591-608
9. Easley ME, Trnka HJ. Current concepts review: hallux valgus part 1: pathomechanics, clinical assessment, and nonoperative management. *Foot Ankle Int* 2007a; 28:654-659
10. Easley ME, Trnka HJ. Current concepts review: hallux valgus part II: operative treatment. *Foot Ankle Int* 2007b; 28:748-758
11. Franco MG, Kitaoka HB, Edaburn E. Simple bunionectomy. *Orthopedics* 1990; 13:963-967
12. Glasoe WM, Allen MK, Saltzman CL. First ray dorsal mobility in relation to hallux valgus deformity and first intermetatarsal angle. *Foot Ankle Int* 2001; 22:98-101
13. Johnson JE, Clanton TO, Baxter DE, Gottlieb MS. Comparison of Chevron osteotomy and modified McBride bunionectomy for correction of mild to moderate hallux valgus deformity. *Foot Ankle* 1991; 12:61-68
14. Kitaoka HB, Franco MG, Weaver AL, Ilstrup DM. Simple bunionectomy with medial capsulorrhaphy. *Foot Ankle* 1991; 12:86-91

15. Kuhn MA, Lippert FG, III, Phipps MJ, Williams C. Blood flow to the metatarsal head after chevron bunionectomy. *Foot Ankle Int* 2005; 26:526-529
16. La Reaux RL, Lee BR. Metatarsus adductus and hallux abducto valgus: their correlation. *J Foot Surg* 1987; 26:304-308
17. Mitchell LA, Baxter DE. A Chevron-Akin double osteotomy for correction of hallux valgus. *Foot Ankle* 1991; 12:7-14
18. Naal FD, Impellizzeri FM, Huber M, Rippstein PF. Cross-cultural adaptation and validation of the foot Function Index for use in German-speaking patients with foot complaints. *Foot Ankle Int.* 2008; 29(12):1222-8
19. Nery C, Barroco R, Ressio C. Biplanar chevron osteotomy. *Foot Ankl Int* 2002; 23:792-798
20. Resch S, Stenstrom A, Gustafson T. Circulatory disturbance of the first metatarsal head after Chevron osteotomy as shown by bone scintigraphy. *Foot Ankle* 1992; 13:137-142
21. Smith RM, Reynolds JC, Stewart MJ. Hallux valgus assessment: report of research committee of American Orthopaedic Foot and Ankle Society. *Foot Ankle* 1984; 5:92-103
22. Torkki M, Malmivaara A, Seitsalo S, Hoikka V, Laippala P, Paavolainen P. *JAMA* 2001; 285(19):2474-80
23. Trnka HJ, Zembsch A, Easley ME, Salzer M, Ritschl P, Myerson MS. The chevron osteotomy for correction of hallux valgus. Comparison of findings after two and five years of follow-up. *J Bone Joint Surg Am* 2000; 82-A:1373-1378
24. Trnka HJ, Zembsch A, Kaider A, Salzer M, Ritschl P. [Correction of high-grade sesamoid bone dislocation in hallux valgus using Austin's osteotomy with and without lateral soft tissue release]. *Z.Orthop Ihre Grenzgeb.* 1997; 135:150-156

14. Anhang

Anhang 1:

| | |
|--|---|
| Titel: | First ray dorsal mobility in relation to hallux valgus deformity and first intermetatarsal angle. |
| Autoren: | Glasoe WM, Allen MK, Saltzman CL. |
| Pubmed: | PMID:11249233 |
| Journal: | Foot Ankle Int. 2001 Feb;22(2):98-101. |
| Jahr: | 2001 |
| Evidenzlevel: | 2 |
| Fragestellung: | |
| Vergleich der Mobilität der Instabilität des ersten Strahles im Verhältnis zum Intermetatarsale-Winkel. | |
| Schlussfolgerung: | |
| Die Mobilität des ersten Strahles war bei Patienten mit einem hohen Intermetatarsale-Winkel vergrößert. | |
| Studiendesign: | Prospektiv vergleichend. |
| Anzahl Probanden: | 28 |
| Nachuntersuchungszeit: | Entfällt. |
| Material und Methoden: | |
| 14 Patienten mit einem mittleren Hallux-valgus-Winkel von 15° (+/-2,3), 12° bis 20°. Im Vergleich zu einer asymptotischen Kontrollgruppe ohne Hallux valgus wurden Alter und Geschlecht gematched. Die Untersuchung der Instabilität des ersten Strahles erfolgte mittels einer mechanischen Apparatur hinsichtlich der dorso-plantaren Instabilität. Eine entsprechende Instabilität wurde im Verhältnis zum erfassten Intermetatarsale-Winkel gesetzt. | |
| Ergebnisse: | |
| Patienten mit einem Hallux valgus und damit vergrößertem Intermetatarsale-Winkel zeigten eine vermehrte dorso-plantare Instabilität des ersten Strahles. | |

Anhang 2:

| | |
|--|---|
| Titel: | Cross-cultural adaptation and validation of the Foot Function Index for use in German-speaking patients with foot complaints. |
| Autoren: | Naal FD, Impellizzeri FM, Huber M, Rippstein PF. |
| Pubmed: | PMID:19138487 |
| Journal: | Foot Ankle Int. 2008 Dec;29(12):1222-8 |
| Jahr: | 2008 |
| Evidenzlevel: | 3 |
| Fragestellung: | |
| Erfassung der Adaptation des Foot-Function-Index (FFI) im deutschsprachigen Raum. | |
| Schlussfolgerung: | |
| Die deutsche Version des FFI ist ein verlässlicher und validierter Fragenkatalog hinsichtlich Schmerz und Einschränkung bei Patienten mit Fußbeschwerden. | |
| Studiendesign: | Prospektiv Kohorten. |
| Anzahl Probanden: | 53 |
| Nachuntersuchungszeit: | Entfällt. |
| Material und Methoden: | |
| Zur Validierung erfolgte die Übersetzung des FFI in die deutsche Sprache mit entsprechend standardisiertem Vorgehen, welches eine Rückübersetzung beinhaltete. Verglichen wurde der FFI-Score mit dem SF 36, VAS-Score und dem UCLA-Score. | |
| Ergebnisse: | |
| Der FFI zeigte hinsichtlich der Erfassung der Schmerzen als auch der Einschränkungen bei Patienten mit Fußproblemen eine valide und nachvollziehbare Erfassung der Werte. | |

Anhang 3:

| | |
|--|---|
| Titel: | Validation of foot and ankle outcome score for hallux valgus. |
| Autoren: | Chen L, Lyman S, Do H, Karlsson J, Adam SP, Young E, Deland JT, Ellis SJ. |
| Pubmed: | PMID:23199868 |
| Journal: | Foot Ankle Int. 2012 Dec;33(12):1145-55 |
| Jahr: | 2012 |
| Evidenzlevel: | 3 |
| Fragestellung: | |
| Untersuchung der Validität des Foot-and-Ankle-Outcome-Scores (FAOS) hinsichtlich des Ergebnisses der Hallux-valgus-Operation. | |
| Schlussfolgerung: | |
| Der FAOS-Score zeigt eine akzeptierbare Validität, Rehabilität und Verlässlichkeit bei Hallux-valgus-Patienten. | |
| Studiendesign: | Prospektive Kohortenuntersuchung. |
| Anzahl Probanden: | 195 |
| Nachuntersuchungszeit: | Ein Monat. |
| Material und Methoden: | |
| Einschlusskriterien: Symptomatischer Hallux valgus. Präoperativ Datenerfassung: <ul style="list-style-type: none"> ○ SF-36 ○ FAOS-Bogens (ein Monat postoperativ nochmalig) | |
| Ergebnisse: | |
| Es zeigte sich eine hohe Verlässlichkeit des FAOS-Bogen bei den Hallux-valgus-Patienten. Er ist damit ein valider Bogen zur Erfassung der präoperativen als auch postoperativen Symptomatik der Hallux-valgus-Patienten. | |

Anhang 4:

| | |
|---|---|
| Titel: | The chevron osteotomy for correction of hallux valgus. Comparison of findings after two and five years of follow-up. |
| Autoren: | Trnka HJ, Zombsch A, Easley ME, Salzer M, Ritschl P, Myerson MS. |
| Pubmed: | PMID:11057464 |
| Journal: | J Bone Joint Surg Am. 2000 Oct;82-A(10):1373-8. |
| Jahr: | 2000 |
| Evidenzlevel: | 3 |
| Fragestellung: | |
| Vergleichende Untersuchung der Zwei-Jahres- und Fünf-Jahres-postoperativen Ergebnisse nach korrigierender Chevron-Osteotomie hinsichtlich: | |
| <ul style="list-style-type: none"> • Bewegungsumfang des Großzehengrundgelenks, • Zufriedenheit der Patienten, • Korrekturerhalt, • Arthroseentstehung und • Outcome des operativen Ergebnisses hinsichtlich des Patientenalters | |
| Schlussfolgerung: | |
| Die Zwei-Jahres-Ergebnisse beschreiben die Chevron-Osteotomie als ein verlässliches operatives Vorgehen zur Korrektur der milden und moderaten Hallux-valgus-Deformität. Das operative Ergebnis unterschied sich nicht hinsichtlich des Patientenalters. | |
| Studiendesign: | Prospektive Kohortenuntersuchung. |
| Anzahl Probanden: | 66 Patienten. |
| Nachuntersuchungszeit: | Zwei Jahre, fünf Jahre. |
| Material und Methoden: | |
| Einschlusskriterien: | |
| Symptomatische milde und moderate Hallux-valgus-Deformität mit Indikation zur Chevron-Osteotomie. | |
| Klinische Untersuchungsparameter: | |
| <ul style="list-style-type: none"> • Bewegungsumfang Großzehengrundgelenk, • AOFA-Score, • Zufriedenheit der Patienten mit dem operativen Ergebnis hinsichtlich auch des kosmetischen Ergebnisses | |
| Radiographische Untersuchungen: | |
| Antero-posteriore und laterale Belastungsaufnahme präoperativ, zwei Jahre und fünf Jahre postoperativ. | |
| Untersuchte radiologische Parameter: | |
| <ul style="list-style-type: none"> • Hallux-valgus-Winkel, | |

- Intermetatarsale-Winkel,
- Kongruenz des Metatarsophalangealgelenkes,
- Arthrosegrad nach Hattrup und Johnson.

Statistische Analyse:

Scheffé mit $p < 0,05$.

Chirurgisches Vorgehen:

Chevron-Osteotomie mit transartikulärem lateralem Kapselrelease,

Chevron-Osteotomie mit 60° Öffnungswinkel.

Keine Osteosynthese.

Ergebnisse:

Der mittlere AOFA-Score zeigte eine Steigerung auf einen Mittelwert von 91 Punkten (+/- 12 Punkte) nach zwei bzw. fünf Jahren. Ein statistisch signifikanter Unterschied zeigte sich nicht zwischen 2 und 5 Jahren.

Bewegungsumfang im Großzehengrundgelenk präoperativ 72°, zwei Jahre postoperativ 61° und fünf Jahre postoperativ 62°.

Fünf der Patienten waren mit dem operativen Ergebnis nicht zufrieden.

Anhang 5

| | |
|---|--|
| Titel: | Surgery vs orthosis vs watchful waiting for hallux valgus: a randomized controlled trial. |
| Autoren: | Torkki M1, Malmivaara A, Seitsalo S, Hoikka V, Laippala P, Paavolainen P. |
| Pubmed: | PMID:11368700 |
| Journal: | JAMA. 2001 May 16;285(19):2474-80. |
| Jahr: | 2010 |
| Evidenzlevel: | 1 |
| Fragestellung: | |
| Der Vergleich der Effektivität einer chirurgischen, Orthesen- und Nicht-Therapie bei Patienten mit Hallux valgus. | |
| Schlussfolgerung: | |
| Die chirurgische Korrekturosteotomie ist eine effektive Therapie des symptomatischen Hallux valgus. Orthesenversorgungen bewirken lediglich eine kurzfristige Verbesserung der Symptomatik. | |
| Studiendesign: | Prospektive randomisierte kontrollierte Multicenterstudie. |
| Anzahl Probanden: | Distale Chevron-Osteotomie: 71 Orthesenversorgung: 69 Keine Therapie: 69 |
| Nachuntersuchungszeit: | 12 Monate. |
| Material und Methoden: | |
| <u>Einschlusskriterien:</u> Symptomatischer Hallux valgus mit Hallux-valgus-Winkel <35° und Intermetatarsalewinkel I/II <15°. | |
| <u>Ausschlusskriterien:</u> Vorhergegangene Hallux-valgus-Operation, systemische Erkrankungen wie rheumatoide Arthritis, Schwangerschaft, Alter >50 Jahre. | |
| <u>Radiologische Parameter:</u> Intermetatarsalewinkel I/II, Hallux-valgus-Winkel, Kongruenz des Metatarsophalangealgelenkes. | |
| <u>Klinische Parameter:</u> AOFA-Score, Quality of Live Measure 15D. | |
| <u>Operatives Vorgehen:</u> | |
| <ul style="list-style-type: none"> ○ Distale Chevron-Osteotomie ohne Fixation (bei einem Patienten Kirschner-Draht-Fixation für sechs Wochen). | |

- In der Orthesen-Gruppe erfolgte eine individuelle Einlagenversorgung nach Abdruck (Polypropylen).
- Keine Therapie, weder operative als auch Einlagen- bzw. Orthesentherapie.

Statistische Auswertung:

Auswertung mittels χ^2 -Test und gepaarter t-Test.

Ergebnisse:

Zum sechsmonatigen Nachuntersuchungszeitraum zeigte sich eine signifikante Schmerzreduktion in der Operationen-Gruppe und zusätzlich in der Gruppe mit Einlagenversorgung. Bei der Einjahres-Nachuntersuchung zeigt sich in der Operations-Gruppe weiterhin eine signifikante Verbesserung des klinischen Ergebnisses und Zufriedenheit der Patienten. In der Einlagen-Versorgungsgruppe zeigte sich keine weitere Verbesserung des Ergebnisses.

Die Zufriedenheit der Patienten war in der Gruppe mit chirurgischer Therapie am höchsten.

Anhang 6:

| | |
|--|--|
| Titel: | Chevron osteotomy for hallux valgus not improved by additional adductor tenotomy. A prospective, randomized study of 84 patients. |
| Autoren: | Resch S, Stenström A, Reynisson K, Jonsson K. |
| Pubmed: | PMID:7801759 |
| Journal: | Acta Orthop Scand. 1994 Oct;65(5):541-4. |
| Jahr: | 1994 |
| Evidenzlevel: | 1 |
| Fragestellung: | |
| Erfassung des Einflusses der Tenotomie des M. adductor hallucis zum Ergebnis der Korrekturosteotomie nach Chevron beim symptomatischen Hallux valgus. | |
| Schlussfolgerung: | |
| Ein signifikanter Vorteil hinsichtlich der postoperativen Beweglichkeit, Schmerzen und Zufriedenheit konnte nach durchgeführtem lateralen release nicht nachgewiesen werden. Eine spezifische Empfehlung zur Durchführung oder Vermeiden eines „Lateral Releases“ kann hieraus nicht abgeleitet werden | |
| Studiendesign: | Prospektiv randomisiert. |
| Anzahl Probanden: | 106 Füße. |
| Nachuntersuchungszeit: | Im Mittel drei Jahre (ein bis vier Jahre). |
| Material und Methoden: | |
| <u>Einschlusskriterien:</u> Symptomatische Hallux valgus, die zur Chevron-Osteotomie indiziert wurden. | |
| <u>Radiologische Parameter:</u> Mittlerer Hallux-valgus-Winkel 31° präoperativ. Mittlerer Intermetatarsalewinkel 15° präoperativ. | |
| <u>Präoperative Untersuchungen:</u> Bewegungsumfang Großzehengrundgelenk und in den Nachuntersuchungen. | |
| <u>Operatives Vorgehen:</u> Chevron-Osteotomie nach Beschreibung von Austin. Je nach Randomisierung erfolgte eine zusätzliche Tenotomie des M. adductor hallucis. Die laterale Kapsel wurde nicht releast. | |
| Ergebnisse: | |
| <u>Radiologische Ergebnisse:</u> | |

Lediglich der Hallux-valgus-Winkel zeigte eine signifikant höhere Korrektur nach Tenotomie als in der Gruppe ohne zusätzliche Tenotomie. Die weiteren radiologischen Parameter zeigten keinen Unterschied.

Komplikationen:

Adduktortenotomie: 1 symptomatischer Hallux varus, 1 Neuroma, 1 plantare Keratose, 1 Großzehennagelopathie.

Ohne Adduktortenotomie: 2 Unterkorrekturen mit Hallux-valgus-Rezidiv, 1 rheumatoide Arthritis.

Die Zufriedenheit hinsichtlich Schmerzen, Beweglichkeit und kosmetischem Ergebnis war in beiden Gruppen gleich.

Anhang 7:

| | |
|---|--|
| Titel: | Correction of high-grade sesamoid bone dislocation in hallux valgus using Austin's osteotomy with and without lateral soft tissue release. |
| Autoren: | Trnka HJ, Zembsch A, Kaider A, Salzer M, Ritschl P. |
| Pubmed: | PMID:9214174 |
| Journal: | Z Orthop Ihre Grenzgeb. 1997 Mar-Apr;135(2):150-6. |
| Jahr: | 1997 |
| Evidenzlevel: | 3 |
| Fragestellung: | |
| Erfassung des Einflusses der Sesambein-Reposition nach Chevron (Austin)-Osteotomie hinsichtlich des Intermetatarsalewinkels und einer zufriedenstellenden Korrektur. | |
| Schlussfolgerung: | |
| Der additive Weichteileingriff und die dadurch verbesserte Reposition des Sesambeinkomplexes führen zu einer längerfristigen erhalt der Korrektur. | |
| Studiendesign: | Retrospektive Vergleichsstudie. |
| Anzahl Probanden: | 66 Füße mit Chevron-Osteotomie ohne distales Weichteilrelease, 100 Füße Chevron-Osteotomie mit distalem Weichteilrelease. |
| Nachuntersuchungszeit: | 17 Monate (zwölf bis 26 Monate). |
| Material und Methoden: | |
| Retrospektive Auswahl der Patienten bei denen das entsprechendem operativem Vorgehen durchgeführt wurde. | |
| <u>Einschlusskriterien:</u> | |
| Symptomatischer Hallux valgus und entsprechendes operatives Vorgehen wie oben genannt. | |
| <u>Operatives Vorgehen:</u> | |
| Chevron (Austin)-Osteotomie in beiden Gruppen gleich mit 60° Winkel der Osteotomie, Impaktion der Osteotomie ohne additive Osteosynthese. Nach Impaktion erfolgte die Osteosynthese mittels Kirschner-Draht, welcher nach knöcherner Durchbauung gezogen wurde. | |
| In der Gruppe mit Weichteilrelease zusätzlicher 5 cm langer, dorsaler Hautschnitt im Intermetatarsaleraum I/II, Release der Adduktorensehne der lateralen Gelenkkapsel und der lateralen Sesambeinaufhängung. | |
| Nachbehandlungsschema: In beiden Gruppen gleich mit Vollbelastung im Holzsohlenschuh ab dem fünften postoperativen Tag bis zum Abschluss der sechsten postoperativen Woche. | |
| Nachuntersuchungsscores: | |
| <ul style="list-style-type: none"> ○ AOFA-Score | |

- subjektive Beurteilung des operativen Ergebnisses

Radiologische Beurteilung, Belastungsaufnahme dorso-plantar sowie lateral:

- Hallux-valgus-Winkel
- Intermetatarsalewinkel
- Kongruenz des ersten Metatarsophalangealgelenkes
- Sesambeinkomplex-Positionierung unter dem Metatarsalekopf

Statistische Auswertung:

Wilcoxon-Rangsummen-Test: p-Wert <0,05.

Ergebnisse:

Die subjektive Zufriedenheit zeigte keinen signifikanten Unterschied zwischen den beiden Gruppen.

Die objektive Zufriedenheit mit dem operativen Ergebnis zeigt ebenfalls keinen signifikanten Unterschied.

Radiologische Ergebnisse:

Durch zusätzlichen Weichteileingriff eine signifikant verbesserte Sesambeinreposition.

Radiologische Parameter:

Hallux-valgus-Winkel und Intermetatarsale-Winkel zeigten keinen signifikanten Unterschied.

Komplikationen:

Gruppe ohne Release: Zwei Fälle mit Sensibilitätsstörungen, zwei Hallux-varus-Fehlstellungen.

Gruppe mit distalem Weichteilrelease: Zwei Fälle Sensibilitätsstörungen, eine Varus-Fehlstellung, ein Morbus Sudeck und eine avaskuläre Nekrose.

Anhang 8:

| | |
|--|---|
| Titel: | Blood flow to the metatarsal head after chevron bunionectomy. |
| Autoren: | Kuhn MA, Lippert FG 3rd, Phipps MJ, Williams C. |
| Pubmed: | PMID:16045842 |
| Journal: | Foot Ankle Int. 2005 Jul;26(7):526-9. |
| Jahr: | 2005 |
| Evidenzlevel: | 3 |
| Fragestellung: | |
| Die Erfassung des Einflusses der Chevron-Osteotomie als auch der Tenotomie des M. adductor hallucis und des lateralen Releases auf die direkte Durchblutung des Metatarsale-Kopfes. | |
| Schlussfolgerung: | |
| Den größten Einfluss hinsichtlich Reduktion der Durchblutung des Metatarsale-I-Kopfes hatte die mediale Kapsulotomie. In der Studie zeigten sich keine avaskulären Nekrosen. | |
| Studiendesign: | Prospektive Fallserie. |
| Anzahl Probanden: | 20 |
| Nachuntersuchungszeit: | Drei Monate. |
| Material und Methoden: | |
| Einschlusskriterien: Indikationsstellung zur distalen Chevron-Korrekturosteotomie. | |
| Operatives Vorgehen: <ul style="list-style-type: none"> • Mediale Kapsulotomie, • Tenotomie M. adductor hallucis, • laterales Release, • Chevron-Osteotomie. | |
| Methodische Messung: Durch eine Laserdopplermessung konnte der Blutfluss nach den jeweiligen Operationsschritten gemessen werden. | |
| Ergebnisse: | |
| Es zeigte sich ein statistisch signifikanter Abfall der Durchblutung des Metatarsale-Kopfes nach den jeweiligen operativen Schritten. Den größten Abfall der Durchblutung zeigte sich nach der medialen Kapsulotomie (Reduktion um 45%). Das laterale Release und die Adduktor-Tenotomie reduzierten um weitere 13%. Die Chevron-Osteotomie ebenfalls um weitere 13%. Insgesamt zeigte sich dabei eine Reduktion von 71% Durchblutung des Metatarsale-Kopfes im Rahmen der Chevron-Osteotomie und distalem Weichteilrelease. | |

15. Verfahren zur Konsensbildung:

Expertengruppe:

Leitlinienkommission der Deutschen Assoziation für Fuß- und Sprunggelenk (D.A.F.)

Vorstand der Deutschen Assoziation für Fuß- und Sprunggelenk (D.A.F.)

Deutsche Gesellschaft für Orthopädie und Orthopädische Chirurgie (DGOOC)

Deutsche Gesellschaft für Unfallchirurgie (DGU)

Federführender Autor:

Priv.- Doz. Dr. med. Hazibullah Waizy
Chefarzt
Klinik für Fuß- und Sprunggelenkchirurgie
Hessing Stiftung
Hessingstr. 17
86199 Augsburg

Erstellungsdatum: Juli 2009

Überarbeitung: Mai 2013

Überprüfung geplant:

Die Leitlinie „Hallux valgus“ wird regelmäßig von der Leitlinienkommission überarbeitet und aktualisiert. Als Zeitraum für die Überarbeitung sind 5 Jahre geplant. Dieses Zeitintervall wird als angemessen angesehen, da inhaltliche Veränderungen eine Evidenz aufweisen sollten. Erfahrungsgemäß können relevante klinische Innovationen erst nach einem längeren Zeitraum hinsichtlich ihrer Evidenz ausreichend beurteilt werden. Beim Vorliegen neuer substantieller Erkenntnisse mit hohem Evidenzlevel kann die Überarbeitung früher erfolgen. Die Überarbeitung erfolgt durch die Leitlinienkommission ohne erneuten Auftrag.