

Leitlinien Unfallchirurgie – neu erarbeitete Leitlinie

**AWMF-Nr. 012-026**

ICD -Nr. S-82.88, S-82.6, S-82.5, S-82.38

AWMF Leitlinien Niveau S2k

Letztes Bearbeitungsdatum: 17.10.2017

Gültig bis 17.10.2022

Korrespondenz: Prof. Dr. med. Klaus Michael Stürmer

E-Mail: [office@dgu-online.de](mailto:office@dgu-online.de)



## Frakturen des distalen Unterschenkels im Kindesalter

### *Federführende Autoren:*

*Priv.-Doz. Dr. med. Dorien Schneidmüller, Murnau, DGU*

*Priv.-Doz. Dr. med. Francisco Fernandez, Stuttgart, VKO*

*Priv.-Doz. Dr. med. Erol Gercek, Koblenz, DGU*

*Prof. Dr. med. Hans-Joachim Mentzel, Jena, GPR*

*Prof. Dr. med. Peter Schmittenbecher, Karlsruhe, DGKCh*

*Prof. Dr. med. Lucas Wessel, Mannheim, DGKCh*

### **Leitlinienkommission**

der Deutschen Gesellschaft für Unfallchirurgie e.V. (DGU)

in Zusammenarbeit mit der

Österreichischen Gesellschaft für Unfallchirurgie (ÖGU)

Prof. Dr. Klaus Michael Stürmer (Leiter)	Göttingen
Prof. Dr. Felix Bonnaire (Stellv. Leiter)	Dresden
Prof. Dr. Klaus Dresing	Göttingen
Prof. Dr. Karl-Heinz Frosch	Hamburg
Prof. Dr. Thomas Gösling	Braunschweig
Dr. Maximilian Heitmann	Hamburg
Dr. Rainer Kübke	Berlin
Prof. Dr. Philipp Lobenhoffer	Hannover
Dr. Lutz Mahlke	Paderborn
Prof. Dr. Stefan Marlovits (ÖGU)	Wien
Prof. Dr. Ingo Marzi	Frankfurt
Prof. Dr. Oliver Pieske	Oldenburg
Dr. Christoph Obermeyer	Kassel
Prof. Dr. Gerhard Schmidmaier	Heidelberg
Dr. Philipp Schleicher	Frankfurt
PD Dr. Dorien Schneidmüller	Murnau
Prof. Dr. Franz Josef Seibert (ÖGU)	Graz

konsentiert mit

### Gesellschaft für Pädiatrische Radiologie (GPR)

1. Vorsitzender: Prof. Dr. Michael Riccabona, Graz
2. Vorsitzender: Prof. Dr. Hans-Joachim Mentzel, Jena  
PD Dr. Christoph Heyer, Bochum

### Leitlinienkommission der Deutschen Gesellschaft für Kinderchirurgie (DGKC)

Leiter: Prof. Dr. Peter Schmittenbecher, Karlsruhe

### Vereinigung für Kinderorthopädie (VKO)

1. Vorsitzender: Prof. Dr. Robert Rödl
2. Vorsitzender: Prof. Dr. Carol Hasler

### Schlüsselwörter:

Frakturen der distalen Tibia, Salter und Harris Klassifikation, Übergangsfrakturen, Triplane Frakturen, Twoplane Frakturen, Fugenlösung, Epiphysenfraktur, Wachstumsstörung, Bohrdrahtosteosynthese, Schraubenosteosynthese, K-Draht-Spickung, Wachstumsalter, Kinder, Adoleszente, Fibulafraktur, Sprunggelenksfraktur

### Key words:

Fracture of the distal tibia, Salter and Harris classification, transitional fracture, triplane fracture, twoplane fracture, physeal injury, physeal fracture, growth disturbance, K-wire osteosynthesis, screw osteosynthesis, adolescence, pediatric, fracture of the fibula, ankle fracture

# Unfallchirurgische Leitlinien für Diagnostik und Therapie

## PRÄAMBEL

Die Deutsche Gesellschaft für Unfallchirurgie e.V. (DGU) gibt als wissenschaftliche Fachgesellschaft Leitlinien für die unfallchirurgische Diagnostik und Therapie heraus. Diese Leitlinien werden von der Kommission Leitlinien in Zusammenarbeit mit der Österreichischen Gesellschaft für Unfallchirurgie (ÖGU) formuliert und vom Vorstand der DGU verabschiedet. Die Leitlinien werden mit der Leitlinienkommission der Deutschen Gesellschaft für Orthopädie und Orthopädische Chirurgie (DGOOC) konsentiert. Diagnostik und Therapie unterliegen einem ständigen Wandel, so dass die Leitlinien regelmäßig überarbeitet werden.

Die Methodik der Leitlinienentwicklung und das Verfahren der Konsensbildung sind in einer gesonderten Ausarbeitung im Detail dargestellt, die jeder Leitlinie beigelegt ist. Der aktuelle Stand der Leitlinienentwicklung kann beim Leiter der Leitlinien-Kommission oder der Geschäftsstelle der DGU erfragt werden ([office@dgu-online.de](mailto:office@dgu-online.de)).

Leitlinien sollen Ärzten, Mitgliedern medizinischer Hilfsberufe, Patienten und interessierten Laien zur Information dienen und zur Qualitätssicherung beitragen. Hierbei ist zu berücksichtigen, dass Leitlinien nicht in jeder Behandlungssituation uneingeschränkt anwendbar sind. Die Freiheit des ärztlichen Berufes kann und darf durch Leitlinien nicht eingeschränkt werden. Leitlinien sind daher Empfehlungen für ärztliches Handeln in charakteristischen Situationen. Im Einzelfall kann durchaus eine von den Leitlinien abweichende Diagnostik oder Therapie angezeigt sein. Leitlinien berücksichtigen in erster Linie ärztlich-wissenschaftliche und nicht wirtschaftliche Aspekte.

Die unfallchirurgischen Leitlinien werden nach Möglichkeit stichwortartig ausgearbeitet und sollen kein Ersatz für Lehrbücher oder Operationslehren sein. Daher sind die Leitlinien so kurz wie möglich gehalten. Begleitmaßnahmen wie die allgemeine präoperative Diagnostik oder die Indikation und Art einer eventuellen Thromboseprophylaxe oder Antibiotikatherapie werden nicht im einzelnen beschrieben, sondern sind Gegenstand gesonderter Leitlinien. Die Behandlungsmethoden sind meist nur als kurze Bezeichnung und nicht mit Beschreibung der speziellen Technik aufgeführt. Diese findet man in Operationslehren und wissenschaftlichen Publikationen.

Die unfallchirurgischen Leitlinien sind nach einer einheitlichen Gliederung aufgebaut, so dass man bei allen Leitlinien z.B. unter Punkt 4 die Diagnostik mit ihren Unterpunkten findet. Dabei kann die Gliederung einzelner Leitlinien in den Unterpunkten sinnvoll angepasst werden.

Die Leitlinien sind so abgefasst, dass sie für die Zukunft Innovationen ermöglichen und auch seltene, aber im Einzelfall sinnvolle Verfahren abdecken. Die Entwicklung des

medizinischen Wissens und der medizinischen Technik schreitet besonders auf dem Gebiet der Unfallchirurgie so rasch fort, dass die Leitlinien immer nur den momentanen Stand widerspiegeln.

Neue diagnostische und therapeutische Methoden, die in den vorliegenden Leitlinien nicht erwähnt werden, können sich zukünftig als sinnvoll erweisen und entsprechend Anwendung finden.

Die in den Leitlinien aufgeführten typischen Schwierigkeiten, Risiken und Komplikationsmöglichkeiten stellen naturgemäß keine vollständige Auflistung aller im Einzelfall möglichen Eventualitäten dar. Ihre Nennung weist darauf hin, dass sie auch trotz aller Sorgfalt des handelnden Arztes eintreten können und im Streitfall von einem Behandlungsfehler abzugrenzen sind. Es muss immer damit gerechnet werden, dass selbst bei strikter Anwendung der Leitlinien das erwünschte Behandlungsergebnis nicht erzielt werden kann.

Leitlinien basieren auf wissenschaftlich gesicherten Studienergebnissen und dem diagnostischen und therapeutischen Konsens derjenigen, die Leitlinien formulieren. Medizinische Lehrmeinung kann aber nie homogen sein. Dies wird auch dadurch dokumentiert, dass verschiedene wissenschaftliche Fachgesellschaften Leitlinien zu ähnlichen Themen mit gelegentlich unterschiedlichen Aussagen herausgeben.

Leitlinien oberhalb des Niveaus S1 basieren u.a. auf einer systematischen Literatur-Recherche und -Bewertung mit dem Ziel, bestimmte Aussagen Evidenz basiert treffen zu können. Der Evidenzgrad wird nach den DELBI-Kriterien ermittelt. Leider finden sich in der Unfallchirurgie auf Grund des raschen medizinischen Fortschritts nur relativ wenige Evidenz-basierte Aussagen, weil dies zahlreiche aufwändige und teure Forschungsarbeiten über einen oft 10-jährigen oder noch längeren Zeitraum voraussetzt.

Bei fraglichen Behandlungsfehlern ist es Aufgabe des Gerichtsgutachters, den zum maßgeblichen Zeitpunkt geltenden Medizinischen Standard zu beschreiben und dem Gericht mitzuteilen. Die Funktion des fachspezifischen und erfahrenen Gutachters kann nicht durch Leitlinien ersetzt werden.

Univ.-Prof. Dr. med. Klaus Michael Stürmer  
Leiter der Leitlinien-Kommission  
Deutsche Gesellschaft für Unfallchirurgie e.V.

Göttingen, den 9. Sept. 2017

# 1 Allgemeines

## 1.1 Epidemiologie

Frakturen der distalen Tibia machen einen Anteil von bis zu 8,9% aller Frakturen der langen Röhrenknochen im Kindesalter aus [Krauss et al. 2005]. Meistens handelt es sich um Verletzungen bei offenen Wachstumsfugen, der Anteil der sog. Übergangsfrakturen liegt bei 10,8%. Damit gehören die distalen Tibiafrakturen zu den häufigsten Verletzungen der unteren Extremität bei Kindern und Jugendlichen [Landin et al. 1986; Hunter-Griffin 1990].

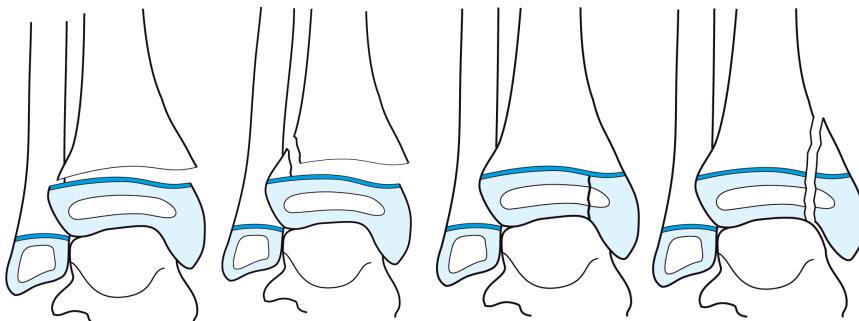
## 1.2 Definition/Klassifikation

Die Leitlinie behandelt Frakturen 43t-E und 43f nach der AO-Kinder-Klassifikation.

Die Einteilung orientiert sich an der Klassifikation von **Salter und Harris** [Salter, Harris 1963].

- Unterschieden werden Epiphysenlösungen ohne (Salter und Harris I / 43t-E/1) von
  - Epiphysenlösungen mit metaphysärem Keil (Salter und Harris II / 43t-E/2),
  - der reinen Epiphysenfraktur bzw. bei der distalen Tibia meist die Innenknöchelfraktur (Salter und Harris III / 43t-E/3)
  - und der Epiphysenfraktur mit metaphysärer Beteiligung (Salter und Harris IV/ 43t-E/4)
- (Abb. 1).

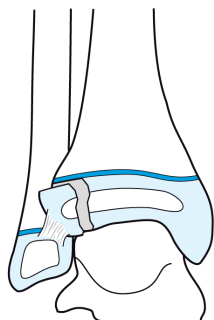
Abb. 1 Klassifikation der Frakturen der distalen Tibia bei offenen Fugen  
[Schneidmüller, Marzi 2009]



Auf die rein metaphysären Frakturen wird im Folgenden nicht eingegangen.

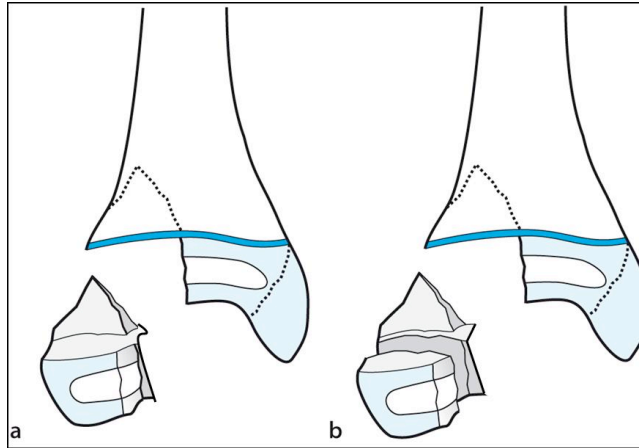
Ab einem Alter von ca. 12 Jahren beginnt die Wachstumsfuge der distalen Tibia – bei Mädchen früher als bei Jungen -, sich zu verschließen, immer an der dorsomedialen Tibia beginnend und nach ventrolateral fortschreitend. Dies führt beim Trauma zu einer Änderung des Frakturverlaufs und des Verletzungsmusters und damit zu den sogenannten **Übergangsfrakturen**. Einwirkende Kräfte führen im noch offenen Fugenanteil zu einer Epiphysenlösung. Die einwirkende Kraft wird jedoch an dem verknöcherten Fugenanteil zum Gelenk hin abgeleitet, was zu einer Fraktur der Epiphyse führt. Je älter der Jugendliche ist und je weiter fortgeschritten der Fugenverschluss, desto weiter ventrolateral liegt die epiphysäre Fraktur, welche als Two-plane-fracture oder auch als Tillaux-Fraktur bezeichnet wird (43t-E/5) (**Abb. 2**).

Abb. 2      Epiphysäre Übergangsfaktur bei beginnendem Fugenschluss; Two-plane Fraktur  
[Schneidmüller, Marzi 2009]



Je nach einwirkenden Biege- oder Drehkräften kann zusätzlich ein dorsaler metaphysärer Keil ausbrechen im Sinne eines Volkmann-Dreiecks, es kommt zur Tri-plane-fracture (43t-E/6). Endet das metaphysäre Volkmann Dreieck auf Fughöhe (1 Fragment), so spricht man von der Triplane I Fraktur. Erreicht das metaphysäre Fragment separat die Gelenkfläche (2 Fragmente), spricht man von einer Triplane II Fraktur (**Abb. 3**).

Abb. 3 Epi-metaphysäre Übergangsfaktur bei beginnendem Fugenschluss; Triplane Fraktur  
[modifiziert nach Schneidmüller, Marzi 2009]



**Frakturen der distalen Fibula** (43f-M2/3 oder 43f-E1/2) treten meist in Kombination mit einer Epiphysenlösung der distalen Tibia auf. Isolierte epimetaphysäre Frakturen der distalen Fibula sind selten.

**Ligamentäre Verletzungen** des fibulotalaren Bandapparates nach Supinationstraumen sind beim Kind selten. Aufgrund des sehr stabilen Bandapparates kommt es eher zu knöchernen Ausrissen oder Fugendlösungen als zu einer intraligamentären Ruptur. Ligamentäre Verletzungen lassen sich dann zunehmend beim Adoleszenten beobachten. Somit ist die Gefahr der Entwicklung einer chronischen Instabilität nach Supinationstrauma bei Kindern geringer als bei Erwachsenen.

## 2 Präklinisches Management - Erstversorgung

- Luxationsfrakturen sind selten. Daher genügt in der Regel eine Immobilisation auf einer Schiene sowie eine entsprechend angepasste Analgesie, z.B. mit Ibuprofen, Metamizol oder Piritramid
- Liegt eine sichtbare grobe Dislokation oder (Sub)-Luxation des Gelenkes mit drohender Kompromittierung der Weichteile vor, sollte die Fraktur vor Ort in Analgosedierung (Esketamin, Propofol) reponiert werden.
- Ausgedehnte Weichteilschäden werden steril verbunden.
- Ansonsten genügt eine Versorgung zeitnah unter optimalen Bedingungen.

## 3 Anamnese

### 3.1 Analyse des Verletzungsmechanismus

Ursächlich wird meist ein Umknicktrauma (häufig Supination) v.a. beim Sport angegeben. Seltener finden sich direkte Traumen als Unfallmechanismus wie z.B. das Überrolltrauma mit kritischen Weichteilaffektionen.

### 3.2 Gesetzliche Unfallversicherung

- In Deutschland muss bei allen Arbeitsunfällen, bei Unfällen auf dem Weg von und zur Arbeit, *bei Unfällen in Zusammenhang mit Studium, Schule und Kindergarten* sowie allen anderen gesetzlich versicherten Tätigkeiten - einschließlich aller ihrer Folgen - eine Unfallmeldung durch den Arbeitgeber erfolgen, wenn der Unfall eine Arbeitsunfähigkeit von mehr als drei Kalendertagen oder den Tod zur Folge hat.
- In Österreich muss diese Meldung in jedem Fall erfolgen.
- Diese Patienten müssen in Deutschland einem zum Durchgangsarztverfahren zugelassenen Arzt vorgestellt werden. Dieser entscheidet über die Einleitung eines bg-lichen Heilverfahrens.
- Die weitere Behandlung muss zum frühestmöglichen Zeitpunkt in einer von der DGUV zugelassenen Einrichtung erfolgen, abgestuft nach DAV, VAV und SAV.
- Bei allen späteren Unfallfolgen und Folgeerkrankungen muss das bg-liche Heilverfahren wieder aufgenommen werden.
- Nach dem Verletzungsartenverzeichnis der DGUV sind folgende Unterschenkelbrüche bei Kindern in für VAV oder SAV zugelassenen Kliniken zu behandeln:
  - 7.1 VAV: Körperferne Schienbeinbrüche einschl. Übergangsbrüche bei Kindern bei gegebener abzuklärender Operationsbedürftigkeit.
  - 7.1 SAV: Vorgenannte Verletzungen bei Kindern bei stark verschobenen Brüchen mit schwieriger Reposition oder begleitender hochgradiger Weichteilschädigung.



## 4 Diagnostik

### **Klinik**

Schmerzen, Schwellung, Hämatom, schmerzhafte Bewegungseinschränkung, Belastungseinschränkung, Kontusion, Schürfwunde, sichtbare Deformierung oder drohende Durchspießung.

### 4.1 Notwendig

- Standard: konventionelles Röntgen in zwei Ebenen (a.p.: in 20 Grad Innenrotation)

### 4.2 Fakultativ

*Bei unauffälligem Röntgenbefund jedoch deutlicher Klinik bzw. unklarem Röntgenbefund*

- 3. Ebene (Schrägaufnahme nach Broden), v.a. bei der Diagnostik von Übergangsfrakturen hilfreich

- Obligat ist eine Schnittbilddiagnostik nicht erforderlich.

- Beim Adoleszenten kann eine CT zur besseren Darstellung des Frakturverlaufes einer Übergangsfaktur zur präoperativen Planung sinnvoll sein, wenn das Röntgenbild Hinweise auf eine komplexe knöcherne Verletzung liefert und von der exakten Schnittbilddiagnostik weitere therapeutische Maßnahmen abhängig sind [Horn et al. 2001]. So lässt sich in unklaren Fällen z.B. das Dislokationsausmaß bei Gelenkfrakturen durch die CT bestimmen (3D, Multiplanare Rekonstruktionen mit Messungen).

### 4.3 Ausnahmsweise

In unklaren Fällen mit deutlicher Klinik und unklarem Befund im konventionellen Röntgen kann eine MRT zum Ausschluss bzw. Nachweis von okkulten Frakturen, osteochondralen Defekten und zur Abgrenzung einer Osteochondrosis dissecans und von ligamentären Verletzungen empfohlen werden [Seifert et al. 2001; Gufler et al. 2013].

- Zudem spielt die CT bzw. MRT eine wichtige Rolle bei der Beurteilung von posttraumatisch entstandenen knöchernen Brücken der Epiphysenfuge(n) und zur Planung korrigierender Eingriffe [Salihan et al. 2004].

- Mit Hilfe der hochauflösenden Sonografie mit Linearschallkopf können vom Erfahrenen Frakturen, ligamentäre Verletzungen, kleinere knöcherne Ausrisse oder Infraktionen diagnostiziert und frühe periostale Veränderungen beurteilt werden [Farley et al. 2001, Simanovsky et al. 2005, 2009].

#### **4.4 Nicht erforderlich**

entfällt

#### **4.5 Diagnostische Hinweise und Schwierigkeiten**

- Bei Kleinkindern kann die distale Metaphyse der Fibula auch ohne Fraktur wie bei einer Wulstfraktur aufgeworfen imponieren.
- Die distale Epiphysenfuge der Fibula erscheint um das 10. LJ inhomogen und der Übergang zwischen Epiphyse und Metaphyse asymmetrisch, was von einer isolierten Fibulaepiphysenlösung oder einer metaphysären Fibulafraktur zu differenzieren ist.
- Zwischen dem 7. und 10. LJ können multiple akzessorische Knochenkerne am Innen- und Außenknöchel auftreten, welche meist im Verlauf mit dem sekundären Ossifikationszentrum verschmelzen und nicht mit einer Fraktur verwechselt werden dürfen.
- Die Röntgenuntersuchung der Gegenseite ist obsolet.

## **5 Klinische Erstversorgung**

siehe Punkt 2

## **6 Indikation zur definitiven Therapie**

- Die Indikation zum aktiven Vorgehen (Reposition und/oder Osteosynthese) stellt sich in Abhängigkeit von der Möglichkeit einer altersspezifischen Spontankorrektur und Art und Ausmaß der Gelenkverletzung. Die angegebenen Toleranzgrenzen entsprechen den Durchschnittswerten aus der Literatur [von Laer 2001; Schneidmüller, Marzi 2009, Weinberg 2006, Schneidmüller, Weinberg 2010]. Evidenz-basierte Daten liegen nicht vor. Voraussetzung für eine adäquate Beurteilung der Achsabweichung ist das konventionelle Röntgenbild in korrekter Technik.
- Bei der Wahl der Therapie müssen grundsätzlich folgende Verletzungen unterschieden werden:

1) *Epiphysenlösungen der distalen Tibia mit und ohne metaphysäre Beteiligung (Salter-Harris I/II)*; keine Gelenkbeteiligung, aber **Gefahr von hemmenden Wachstumsstörungen**

- Toleranzgrenzen [Rockwood, Wilkins 2001]:
  - < 10. LJ: 10° Re-/Antekurvation, 5-10° Valgus, 0° Varus; Seit-zu-Seit: ¼ Schaftbreite
  - > 10 LJ: 5° Re-/Antekurvation, 5° Valgus, 0° Varus
  - kein Rotationsfehler

2) *Epiphysenfrakturen bei noch deutlich offenen Fugen (Salter-Harris III/IV)*; Gelenkfraktur mit **Gefahr der Gelenkinkongruenz und Arthroseentwicklung, Gefahr von hemmenden Wachstumsstörungen**

- Toleranzgrenzen:
  - Frakturdehiszenz  $\leq 2$  mm (Die ausgesprochene „2mm-Empfehlung“ von Spiegel (1978, 1984) ist nicht evidenzbasiert – sie basiert auf allgemeinen klinischen Erfahrungswerten)
  - keine Gelenkstufe

3) *Epiphysenfraktur mit oder ohne metaphysäre Beteiligung bei beginnendem Fugenschluss (Übergangsfrakturen)*; Gelenkfraktur mit **Gefahr der Gelenkinkongruenz und Arthroseentwicklung**, keine Gefahr von Wachstumsstörungen

- Toleranzgrenzen:
  - Frakturdehiszenz  $\leq 2$  mm
  - keine Gelenkstufe

4) *Fibulafraktur*

- *begleitende Fraktur bei der Epiphysenlösung der distalen Tibia*; in der Regel bei intaktem Bandapparat keine gesonderte Versorgung notwendig; Spontankorrektur verbleibender Fehlstellungen
- *isolierte Epiphysenlösung*; Beachtung der anatomischen Sprunggelenkskongruenz

Ziel der Therapie ist es, eine Frakturkonsolidation mit freier Funktion und Beschwerdefreiheit unter Vermeidung einer Wachstumsstörung oder einer Früharthroseentwicklung zu erreichen.

Dislokationen außerhalb der Toleranzgrenze sollen nicht belassen, sondern in Narkose reponiert werden. Bei Instabilität bzw. bei allen reponierten Gelenkfrakturen wird eine Osteosynthese durchgeführt, um eine sekundäre Dislokation zu vermeiden. Die erste Therapie sollte die definitive sein. Wichtig aber auch: keine Maßnahmen innerhalb der Toleranzgrenzen!

Bei begleitenden Frakturen der **distalen Fibula** genügt in der Therapie eine Reposition und Retention der distalen Tibia. Hierdurch wird eine indirekte Reposition und Stabilisierung der Fibula erreicht, so dass eine Osteosynthese selten notwendig wird. Verbleibende plastische Verbiegungen der Fibula können bei korrekt stehendem Sprunggelenk und intakter Syndesmose belassen werden, da sie sich im weiteren Wachstum spontan korrigieren. Isolierte Fibulafrakturen sind selten und meist wenig disloziert, so dass eine konservative Therapie im US-Gips i.d.R. ausreicht.

## **7 Therapie nicht operativ**

### **7.1 Frakturen innerhalb der Toleranzgrenzen**

- Gipsruhigstellung für 4 Wo (primär gespalten); bei Adoleszenten ggf. 6 Wochen
- Abrollbelastung bei vorhandener Compliance nach 2 Wochen

### **7.2 Frakturen außerhalb der Toleranzgrenzen, reponiert stabil**

- geschlossene Reposition, Gipsruhigstellung für 4 Wo (primär gespalten); bei Adoleszenten 6 Wochen
- Abrollbelastung bei vorhandener Compliance nach 2 Wochen-

## 8 Therapie operativ

- **Indikation:** instabile Frakturen und Frakturen mit Dislokation außerhalb der Toleranzgrenzen
- **OP-Zeitpunkt:** Luxationsfrakturen, grob dislozierte und offene Frakturen, ein drohendes Kompartmentsyndrom, Gefäßverletzungen und schwere Weichteilverletzungen stellen eine Notfallindikation dar, alle anderen Frakturen können elektiv innerhalb von 2-3 Tagen unter optimalen Bedingungen versorgt werden.
- **Verfahren:** Fugenlösungen:
  - meist geschlossene Reposition in Allgemeinanästhesie und Relaxierung
  - selten offene Reposition bei schwerer Dislokation oder eingeschlagenen Weichteilen
  - Osteosynthese bei Instabilität oder bei federndem Widerstand:
    - gekreuzte K-Drahtosteosynthese
    - ausreichend großer metaphysärer Keil: Zugschraube (parallel zur Fuge)
  - Stellungskontrolle radiologisch im OP (Fluoroskopie,) oder unmittelbar postoperativ
- Gelenkfrakturen:
  - offene Reposition; ggf. geschlossene Reposition bei geringer Dislokation und sicherem Repositionsergebnis
  - Kompressionsosteosynthese mittels Schrauben
  - Größe der Implantate an Größe der Kinder anpassen, keine überdimensionierte Implantate (meist 3,0 oder 3,5mm)
  - bei offenen Fugen Schraubenverlauf parallel zur Fuge und Gelenkfläche zur Vermeidung von iatrogenen Fugenverletzungen, Vermeidung von mehrfachen Fehlbohrungen
  - Bei der Übergangsfaktur kann die Fuge gekreuzt werden
  - bei kleinen Kindern K-Drahtosteosynthese, diese können subkutan versenkt werden, aber auch epikutan belassen werden.

- Stellungskontrolle radiologisch im OP (Fluoroskopie,) oder unmittelbar postoperativ

- dist. Fibula:

- Versorgung in Abhängigkeit von der Dislokation
- In den seltenen Fällen einer verbleibenden Instabilität nach Reposition und Retention der Tibia erfolgt eine geschlossene Reposition und K-Draht-Osteosynthese
- bei Übergangsfrakturen der dist. Fibula Schrauben bzw. Platten (Kleinfragment, Drittelrohr)
- eine offene Reposition muss nur bei einem Repositionshindernis durchgeführt werden.
- Stellungskontrolle radiologisch im OP (Fluoroskopie,) oder unmittelbar postoperativ

**- Einsatz von Antibiotika:**

- Antibiotikaprophylaxe entsprechend der Leitlinie „perioperative Antibiotikaprophylaxe“
- bei Kontamination und offener Fraktur erfolgt eine antibiotische Therapie

**- Thromboseprophylaxe:** siehe Leitlinie Thromboseprophylaxe

**- Nachbehandlung:** 4 Wo US-Gips, Sohlenkontakt an UA-Gehstöcken

Stabile Schraubenosteosynthese bei isolierter Tibiafraktur: ggf. gipsfreie Nachbehandlung bei ausreichender Compliance, ggf. OSG-Orthese, Entlastung für 4 Wochen

**- Hinweise zur Aufklärung**

- Information über alle möglichen Therapieoptionen
- Information über Möglichkeiten und Grenzen der Spontankorrektur
- Information über Möglichkeit der Wachstumsstörung und entsprechende Notwendigkeit der klinischen Nachkontrollen

- verbleibende / entstehende Achsfehler / Redislokation mit der Möglichkeit eines korrigierenden Sekundäreingriffs
- Allgemeine OP-Risiken wie Verletzung von Gefäßen, Nerven, Wundinfektion, Thromboembolie
- Funktionseinschränkungen
- frühzeitige Arthrose
- Kompartmentsyndrom

## 9 Weiterbehandlung

### 9.1. Rehabilitation

- Physiotherapie ist in der Regel nicht erforderlich. Bei anhaltenden Funktionsstörungen beim Jugendlichen kann Physiotherapie zur Mobilisation oder zur Gangschulung indiziert sein. (Eltern entsprechend aufklären)
- Mobilisation nach Gipsabnahme spontane Mobilisation schmerzabhängig Belastung nach der 4. Woche zügig aufbauen

### 9.2 Kontrollen

- Klinische Kontrollen sollten bis zur freien Funktion in regelmäßigen Abständen erfolgen (z.B. alle 4-6 Wochen). Danach soll eine ½ jährliche Kontrolle bis zu 2 Jahren nach Trauma bzw. bis zum Wachstumsabschluss erfolgen, um Wachstumsstörungen frühzeitig erkennen und behandeln zu können.
- Röntgenkontrollen: bei der operativen Therapie erfolgt eine postoperative Stellungskontrolle (Entweder intraoperative Dokumentation mittels Fluoroskopie oder peri-/postoperative Röntgenaufnahme in 2 Ebenen).
- bei der konservativen Therapie erfolgt am 8.-10. Tag eine Stellungskontrolle
- nach 4-6 Wochen erfolgt eine Konsolidationskontrolle (gipsfrei)
- weitere Kontrollen entsprechend Beschwerden / Funktionsstörungen / Wachstumsstörungen; ggf. MRT (evtl. mit Kontrastmittelgabe)
- Thromboseprophylaxe siehe Leitlinie VTE-Prophylaxe

### 9.3 Implantatentfernung

- K-Drähte: 4 Wochen
- Schrauben: 6 Wochen in Allgemeinanästhesie

## 10 Klinisch wissenschaftliche Ergebnis Scores

entfällt

## 11 Prognose

Allgemeine Komplikationen wie Infektionen, Gefäß- oder Nervenverletzung oder Kompartmentsyndrom sind selten. Im Wesentlichen wird ein ungünstiges Ergebnis durch das Auftreten einer Wachstumsstörung oder durch eine frühzeitige Arthroseentwicklung bei belassener Gelenkstufe oder osteochondralem Defekt verursacht [Ertl et al. 1988; Kärrholm 1997, Chen et al. 2007, Barmada et al. 2003].

Das Risiko für das Auftreten einer hemmenden Wachstumsstörung liegt je nach Literaturangabe bei noch offenen Fugen zwischen 15 und 60% [Hynes, O'Brien 1988]. Diese sind z.T. durch das Trauma resp. den Unfallmechanismus bedingt und damit nicht vorhersehbar oder vermeidbar, z.T. Therapie-bedingt durch wiederholte oder bruske Repositionsmanöver und mehrfache Bohrungen durch die Wachstumsfuge. Das Risiko einer relevanten Wachstumsstörung steigt mit dem Ausmaß der Dislokation, der Qualität des Repositionsergebnisses, dem Zeitpunkt und sowie der Anzahl der Repositionsmanöver und ist vor allem bei Salter-Harris Typ I und II-Frakturen gegeben [Leary et al. 2009, Barmada et al. 2003, Rohmiller et al. 2006, Spiegel et al. 1978, Kraus, Kaiser 2008, Kling et al. 1984].

Häufiger als eine vollständige Wachstumsstörung mit nachfolgender Beinlängendifferenz findet sich dabei die partiell hemmende Wachstumsstörung mit einer konsekutiven Varusfehlstellung der Sprunggelenksgabel [Cottalorda et al. 2008]. Epiphysenlösungen treten meist kurz vor



Fugenschluss auf. Die hemmenden Wachstumsstörungen in diesem Alter führen in aller Regel nicht zu solch ausgeprägten Fehlstellungen wie nach epiphysären Frakturen, die bei jüngeren Patienten mit einem Altersgipfel von 9 Jahren auftreten. Bei den Übergangsfrakturen kommen keine relevanten Wachstumsstörungen vor [Cass, Peterson 1983, Schneider, Linhart 2013].

Nach allen epiphysären Frakturen besteht das Risiko einer Arthroseentwicklung. Untersuchungen mit einem entsprechend langen Nachuntersuchungszeitraum sind selten und damit ist eine Häufigkeitsangabe nur schwer zu machen. Eine Arbeit von Caterini und Mitarbeiter über 68 überwiegend konservativ behandelten (n=62) Sprunggelenksfrakturen gibt eine Häufigkeit von 11,8% nach Salter III und IV Frakturen an [Caterini et al. 1991].

Während die Fraktur bei offenen Fugen meist weit medial außerhalb der Belastungszone des OSG zu finden ist, liegt die Übergangsfaktur weiter lateral und innerhalb der Hauptbelastungszone. In wie weit dies die Prognose hinsichtlich einer Entwicklung einer Früharthrose beeinflusst, ist bei mangelnder Datenlage nicht bekannt.

## 13 Literatur

1. Barmada A, Gaynor T, Mubarak SJ. Premature physeal closure following distal tibia physeal fractures: a new radiographic predictor. *J Pediatr Orthop*. 2003;23:733-9
2. Cass JR, Peterson HA. Salter-Harris Type IV injuries of the distal tibial epiphyseal growth plate, with emphasis on those involving the medial malleolus. *JBJS Am* 1983; 65: 1059-70
3. Caterini R, Farsetti P, Ippolito E. Long-term followup of physeal injury to the ankle. *Foot Ankle*. 1991;11:372-83
4. Chen SH, Wu PH, Lee YS. Long-term results of pilon fractures. *Arch Orthop Trauma Surg*. 2007;127:55-60.
5. Cottalorda J, Béranger V, Lonahenn D, Camilleri JP, Launay F, Diméglio A, Bourelle S, Jouve IL, Bollini G. Salter-Harris Type III and IV medial malleolar fractures : growth arrest : is it a fate ? A retrospective study of 48 cases with open reduction. *JPO* 2008; 28:652-655
6. Ertl JP, Barrack RL, Alexander AH, Van Buecken K. Triplane fracture of the distal tibial epiphysis: Long term follow up. *JBJS Am* 1988; 70: 967-976
7. Farley FA, Kuhns L, Jacobson JA, DiPietro M: *J Pediatr Orthop* 2001 Sept-Oct; 21(5): 604-7
8. Gufler H, Schulze CG, Wagner S, Baumbach L. MRI for occult physeal fracture detection in children and adolescents. *Acta Radiol*. 2013; 30;54:467-472.
9. Horn BD, Crisci K, Krug M, et al. Radiologic evaluation of juvenile tillaux fractures of the distal tibia. *J Pediatr Orthop (United States)*, Mar-Apr 2001, 21(2) p162-4
10. Hunter-Griffin LY. Injuries to the leg, ankle, and foot. In JA Sullivan & WA Grana *The pediatric athlete* 1990: 187-198
11. Hynes D, O'Brien T. Growth disturbance lines after injury of the distal tibial physis. Their significance in prognosis. *JBJS Br* 1988; 70: 231-233.
12. Kärrholm J. The triplane fracture: four years of follow-up of 21 cases and review of the literature. *J Pediatr Orthop B*. 1997;6:91-102.
13. Kling et al. *JBJS Am* 1984; 66: 647-57 Distal tibial physeal fractures in children that may require open reduction

14. Kraus R, Kaiser M. Eur J Pediatr Surg 2008; 18: 295-9  
Growth disturbance of the distal tibia after physeal separation – what do we know, what do we believe to know? A review of the current literature.
15. Krauss R, Schneidmüller D, Röder C. Häufigkeit von Frakturen der langen Röhrenknochen im Wachstumsalter. Deutsches Ärzteblatt 2005, 102: A-838 / B-708 / C-661
16. Laer, L von. Frakturen und Luxationen im Wachstumsalter. Thieme 2001; 4: 383
17. Landin AL, Danielsson LG, Jonsson K, Pettersson H. Late result in 65 physeal ankle fractures Acta Orthop Scand 1986; 57: 530-4
18. Leary J, Handling M, Talerico M, Yong L, Bowe JA. Physeal fractures of the distal tibia: predictive factors of premature physeal closure and growth arrest. JPO 2009; 29:356-361
19. Rockwood and Wilkins; Fractures in Children., Chapter 26, 7. Edition 7 2001: 998-999
20. Rohmiller MT, Gaynor TP, Pawelek J, Mubarak SJ. Salter Harris I and II fractures of the distal tibia: does mechanism of injury relate to premature physeal closure? JPO 2006; 26:322-328
21. Sailhan F, Chotel F, Guibal AL, et al. Three-dimensional MR imaging in the assessment of physeal growth arrest. Eur Radiol (Germany), Sep 2004, 14(9) p1600-8
22. Salter, R.B.; Harris, W.R. Injuries involving the epiphyseal plate. J Bone Joint Surg Am 1963; 45: 587-622
23. Schneider FJ, Linhart WE. Posttraumatic complications after pediatric ankle injuries. Orthopaede. 2013;42:665-76
24. Schneidmüller D, Marzi I. Sprunggelenk. In: Kindertraumatologie (Hrsg. I. Marzi) 2. Aufl. 2009; Springer Berlin, Heidelberg
25. Schneidmüller D, Weinberg AM. Sprunggelenk. In: Unfallchirurgie bei Kindern. Hrsg.: Weinberg AM, Schneidmüller D. 2010; Deutscher Ärzte-Verlag Köln
26. Seifert J, Laun R, Paris S, Mutze S, Ekkernkamp A, Ostermann PAW. Die Wertigkeit der Magnetresonanztomographie (MRT) bei der Diagnostik von Übergangsfrakturen im Bereich der distalen Tibia. Unfallchirurg 2001; 104: 524-529

27. Simanovsky N, Hiller N, Leibner E, Simanovsky N: *Pediatr Radiol* 2005 Nov; 35(11): 1062-5
28. Simanovsky N, Lamdan R, Hiller N, Simanovsky N: *J Pediatr Orthop* 2009 Mar; 29(2), 142-5
29. Spiegel PG, Cooperman DR, Laros GS. Epiphyseal fractures of the distal ends of the tibia and fibula. A retrospective study of two hundred and thirty-seven cases in children. *J Bone Joint Surg Am.* 1978;60:1046-50
30. von Laer, L. Frakturen und Luxationen im Wachstumsalter. Thieme 2001; 4: 383
31. Weinberg AM, Kutschera C, Kutscha-Lissberg F, Mayr J, Kahl E. Distaler Unterschenkel. In: *Unfallchirurgie im Kindesalter*. Hrsg.: Weinberg AM, Tscherne H. 2006; Springer Berlin, Heidelberg, New York