

publiziert bei:



AWMF-Register Nr.

005/003

Klasse:

S3

Dt. Ges. f. Handchirurgie
Dt. Ges. für Neurochirurgie
Dt. Ges. f. Neurologie
Dt. Ges. für Orthopädie und Orthopädische Chirurgie
 unter Beteiligung der
 Dt. Ges. für Unfallchirurgie,
 Dt. Ges. f. Klinische Neurophysiologie und Funktionelle Bildgebung,
 Dt. Ges. d. Plastischen, Rekonstruktiven und Ästhetischen Chirurgen

Diagnostik und Therapie des Karpaltunnelsyndroms

Synonyme

Distales Medianuskompressionssyndrom, Handgelenkstunnelsyndrom, Brachialgia
 paraesthetica nocturna,
 Engl. Carpal tunnel syndrome
ICD 10-GM (Version 2006): G 56.0

Abkürzungen

EMG	Elektromyographie
NLG	Nervenleitgeschwindigkeit
SNAP	sensibles Nervaktionspotential
MR, MRT	Magnetresonanztomographie
dmL	Distal-motorische Latenz
n.	Nervus
ms	Millisekunde
m/s	Meter pro Sekunde
KTS, CTS	Karpaltunnelsyndrom, Carpal tunnel syndrome
NVL	Nationale Versorgungsleitlinien
AAEM	American Association of Electrodiagnostic Medicine

Inhaltsverzeichnis

1. Methodische Grundlagen
 2. Definition
 3. Vorkommen/Häufigkeit
 4. Ursache/Pathogenese
 5. Symptome
 6. Begleiterkrankung
 7. klinische Untersuchung
 8. Elektrophysiologische Diagnostik
 - 8.1 motorische Neurographie
 - 8.2 sensible Neurographie
 - 8.3 zusätzliche neurographische Untersuchungen
 - 8.4 diagnostische Besonderheiten
 9. Weitere (fakultative) Zusatzdiagnostik
 10. Differenzialdiagnosen
 11. Behandlung
 - 11.1 konservative Behandlung
 - 11.2 operative Behandlung
 12. Nachbehandlung
 13. Prognose und Verlauf
 14. Komplikationen
 15. Revisionseingriffe
 16. Klinischer Algorithmus
 17. Literatur
 18. Anhang: Qualitätsziele, Verfahren zur Konsensbildung
-

1. Einleitung / Methodische Grundlagen

Die Leitlinie richtet sich an die in der Versorgung von Patienten mit diesem Krankheitsbild tätigen Gesundheitsberufe. Zum Verständnis dieser Leitlinie sind medizinische Vorkenntnisse erforderlich. Neben dieser Langversion sind eine **Kurzversion** und eine **Patientenversion** verfügbar. Die Entstehung der Leitlinie wird in einem gesondert publizierten **Leitlinienreport** beschrieben.

Die Leitlinie soll die derzeit aktuellen Methoden in Diagnostik und Therapie des Karpaltunnelsyndroms darstellen. Wegen der großen praktischen Bedeutung (häufigstes Kompressionssyndrom eines peripheren Nerven und zweithäufigster ambulanter Eingriff in Deutschland) ergab sich die Notwendigkeit einer fachübergreifenden "evidenz"-basierten S3-Leitlinie, die die bisherigen S1- und S2-Leitlinien von drei Fachgesellschaften ersetzt. Bei der Erstellung wurden die Empfehlungen des Nationalen Programms für Versorgungsleitlinien (NVL-Methodenreport Juli 2004) berücksichtigt.

Sofern die Daten in der wissenschaftlichen Literatur "**evidenz**"-basierte Aussagen zur Diagnose und Behandlung ermöglichen, wurde der daraus resultierende Empfehlungsgrad hervorgehoben. Bei konkurrierenden Diagnose- und Therapiemöglichkeiten bedeutet ein hoher Empfehlungsgrad für eine einzelne Maßnahme nicht zwangsläufig, dass sie allen anderen Methoden überlegen ist. Die "Evidenz"-aussage bezieht sich auf die untersuchte Fragestellung. Oft fehlen aber entsprechende Studien für die anderen Methoden/Maßnahmen oder zum Vergleich

der Methoden. Eine Unwirksamkeit oder Unterlegenheit kann nur bei explizitem Nachweis als gesichert angesehen werden.

Auf der Basis der "Evidenz"grade (d.h. der Nachweisstärke der Effektivität) 1-5 für die einzelnen Aussagen der Literaturrecherche erfolgt im Leitlinienentwicklungsprozess die Festlegung der **Empfehlungsgrade A, B** oder **0** gemäß den Empfehlungen des Nationalen Versorgungsprogramms für die Versorgungsleitlinien [NVL 2004].

Die **Empfehlungsgrade A, B, 0** bedeuten:

A	Starke Empfehlung
B	Empfehlung
O	Empfehlung offen

Die zugehörigen "**Evidenz**"grade 1-5 sind im Text bei den jeweiligen Literaturziten in **[Fettdruck]** angegeben.

Über die Einstufung muss innerhalb der Expertengruppe ein Konsens hergestellt werden. Es kann vorkommen, dass im Einzelfall bei der Festsetzung des Empfehlungsgrades von dem "Evidenz"Grad abgewichen wird. Dies gilt insbesondere für bestimmte operative Techniken wie endoskopische Verfahren oder Kurzinzisionen, die eine besondere Erfahrung des Operateurs erfordern bzw. voraussetzen oder bei einstimmiger Expertenmeinung. Im Allgemeinen basieren jedoch die Empfehlungsgrade auf folgenden "Evidenz"graden (Center of Evidence based Medicine, Oxford 2001):

Empfehlungsgrad	"Evidenz"grade für Therapiestudien	Typen von Literaturstudien
A	1a	Systematisches Review randomisierter kontrollierter Studien
	1b	mindestens eine randomisierte kontrollierte Studie (RCT)
B	2a-b	Systematisches Review von vergleichenden Kohortenstudien
	3a-b	Systematisches Review von Fall-Kontrollstudien oder mindestens eine gut geplante kontrollierte Studie
O	4	Fallserien und mangelhafte Fall-Kontrollstudien, begründete Expertenmeinung
	5	Meinungen ohne explizite kritische Bewertung
Empfehlungsgrad	"Evidenz"grade für Diagnosestudien	Typen von Literaturstudien
A	1a	Systematisches Review guter Diagnose-Studien vom Typ Ib

	1b	Studie an einer Stichprobe der Zielpopulation, bei der bei allen Patienten der Referenztest unabhängig, blind und objektiv eingesetzt wurde
B	2a-b	Systematisches Review von Diagnosestudien oder mindestens eine, bei der an einer selektierten Stichprobe der Zielpopulation der Referenztest unabhängig, blind und unabhängig eingesetzt wurde
	3a-b	Systematisches Review von Diagnosestudien oder mindestens eine, bei der der Referenztest nicht bei allen Personen eingesetzt wurde
O	4	Fall-Kontrollstudie oder Studien mit nicht objektiv, blind oder unabhängig eingesetztem Referenztest
	5	Meinungen ohne explizite kritische Bewertung

Der überarbeiteten Fassung liegt die Erstfassung aus 2006 zugrunde. Das jetzige update wurde um etwa 60 Literaturzitate und Qualitätsindikatoren erweitert. Seit der Erstfassung wurden zwei Leitlinien publiziert, nämlich eine der American Association of Orthopedic Surgery (AAOS 2007 u. 2008) und eine niederländische (De Krom et al 2008)

2. Definition

Beim Karpaltunnelsyndrom (KTS) handelt es sich um ein Beschwerdebild aufgrund einer Druckschädigung des N. medianus (Mittelnerve) im Karpaltunnel (knöchern - bindegewebiger Kanal an der Handwurzel) durch ein Missverhältnis zwischen Weite und Inhalt des Tunnels. Leitsymptom: "Hände schlafen ein".

3. Vorkommen / Häufigkeit

Das KTS ist das häufigste Engpass-Syndrom eines peripheren Nervs. Die divergierenden epidemiologischen Daten beruhen auf dem Fehlen einer einheitlichen und allgemein akzeptierten Klassifikation (und Stadieneinteilung). Es besteht allenfalls Übereinstimmung darin, dass die Kombination von elektrodiagnostischem Befund und typischer klinischer Symptomatik die beste Grundlage für eine Klassifikation wäre (Rempel et al 1998). Untersuchungen der erwachsenen Bevölkerung Südschwedens ergaben dort eine **Häufigkeit (Prävalenz)** von 14,8% für die typischen Symptome des KTS und von 4,9% für die elektroneurographisch verifizierten Fälle (Atroshi et al. 1999). Die **Inzidenz** (Zahl der Neuerkrankungen) wurde mit 3,45 Fällen auf 1000 Einwohner und Jahr angegeben (Nordstrom et al 1998) bzw. 3,3 Fällen in einer italienischen Studie (Mondelli et al 2002). Frauen sind wesentlich häufiger betroffen als Männer (72% Frauen: Geoghegan et al 2004), ebenso Übergewichtige im Vergleich mit Normalgewichtigen (Atroshi et al 1999, Nathan et al 2005, Stallings et al 1997). Die Inzidenz ist 3-7mal so hoch bei körperlich (blue-collar workers) als bei nicht körperlich Arbeitenden (white-collar workers) (Mattioli et al 2009, Roquelaure et al 2008).

Das **Erkrankungsalter** liegt vorwiegend zwischen dem 40. und 70. Lebensjahr, aber auch bei Jugendlichen und in sehr hohem Alter kommt das KTS vor. Bei Kindern ist es selten (Lamberti u. Light 2002). Das Syndrom tritt häufig **beidseits** auf mit einer Prävalenz von 80% (Rosenbaum u. Ochoa 2002, Padua et al 1999a). Beidseitige Behandlungsbedürftigkeit besteht bei mehr als 50% der Fälle. Die Prävalenz in der **Gravidität** wird mit 17% (Bahrami et al 2005) bzw. 43% in einer italienischen Multicenterstudie (Padua et al 2010, Pazzaglia et al. 2005 [1b]) angegeben, bei **Dialyse-Patienten** mit 32% (Kessler et al 1992) mit Bevorzugung des Shunt-Arms (Namazi u Majd (2007). Die Prävalenz beträgt bei weiblichen Reinigungskräften 48% (Mondelli et al 2006). Sie ist besonders hoch bei rheumatoider Arthritis (Aluclu et al 2006). Bei Diabetikern liegt sie zwischen 3% und 20% (Rosenbaum u. Ochoa 2002).

4. Ursachen/Pathogenese

Voraussetzung für die Entstehung des Krankheitsbildes ist ein anatomischer Engpass (Bekkelund u. Pierre-Jerome 2003, Bleecker et al 1985) als konstitutionelle Variante (Kamolz et al 2004) oder eine Variante des Os hamatum (Chow et al 2005). Es gibt Hinweise auf eine familiäre Häufung (Assmus 1993, Radecki 1994). Auslöser für die klinische Symptomatik ist eine Volumenzunahme des Tunnelinhalts.

Ursachen dieser Volumenvermehrung sind

- Schwellungszustände des Sehnengleitgewebes bei degenerativen, rheumatischen, hormonellen und stoffwechselbedingten Erkrankungen (Myxödem, Akromegalie, Gicht, Mukopolysaccharidose u.a.), in der Gravidität oder überlastungs- bzw. tätigkeitsbedingt (work-related) (Shiri et al 2009, van Rijn et al 2009). Ein Zusammenhang mit dem Gebrauch der Computer-Maus wurde nicht nachgewiesen (Thomsen et al 2008). 2009 wurde vom ärztlichen Sachverständigenbeirat eine Anerkennung des KTS als „Berufskrankheit“ vorgeschlagen, wobei eine Zuordnung zu einer bestimmten Berufsgruppe nicht möglich war (GMBI 2009). Eine formale Anerkennung steht jedoch noch aus.
- Traumata (Radiusfraktur, Handwurzelluxation, posttraumatische Handgelenksarthrose mit Osteophyten, Einblutung)
- Handgelenksarthrose anderweitiger Ursache
- tumoröse und tumorähnliche Raumforderungen (Lipome, Ganglien, Osteophyten) multifaktoriell bei Dialysepatienten

Sehr selten manifestiert sich das KTS bereits im Kindesalter (Van Meir u De Smet 2003): Ursachen sind hier meist Stoffwechselstörungen wie z.B.

Mukopolysaccharidose oder angeborene Fehlbildungen (z.B. Lipofibromatose).

Eine selten auftretende Sonderform stellt das "akute" KTS dar. Es ist nach Traumata, Handphlegmonen, Ödem und Blutungen zu beobachten. Liegt unmittelbar nach einer distalen Radiusfraktur oder deren osteosynthetischer Versorgung eine n. medianus - Symptomatik vor, ist immer auch an eine direkte Nervläsion zu denken.

Die komplexe Pathogenese stellt sich (in vereinfachter Form) folgendermaßen dar: Eine nicht-entzündliche ödematöse Schwellung der Synovialis mit Gefäßproliferation (Donato et al 2009) führt zu einer Druckerhöhung im Karpalkanal, die eine Kompression der Venolen, später auch der Arteriolen und Kapillaren des Epi- und Perineuriums mit Ischämie des N. medianus zur Folge hat. Die Ausbildung eines intraneuralen Ödems löst eine fokale Demyelinisierung aus. In der Folge resultieren Nervenfaserschädigungen, wobei die dicken markhaltigen Fasern als erste geschädigt werden. Die geläufige nächtliche Symptomzunahme wird auf das Abknicken des

Handgelenks während des Schlafes zurückgeführt, das den Druck im Karpalkanal zusätzlich erhöht und die Durchblutung weiter drosselt. In den ödematös geschwollenen Nerv sprossen Fibroblasten ein, die zur Fibrosierung und zur weiteren Schädigung der Nervenfasern mit Axondegeneration führen. Das Ausmaß der Nervenschädigung ist abhängig von Stärke und Dauer der Kompression.

5. Symptome

Eine leichte Kompression des N. medianus im Karpaltunnel führt zunächst zu **Reizsymptomen**. Die Brachialgia paraesthetica nocturna oder das nächtliche "Einschlafen der Hände" ist typisches Erstsymptom und nahezu pathognomonisch für das KTS. Die häufig schmerzhaften Kribbelparästhesien oder nadelstichartigen Missempfindungen betreffen vorwiegend Mittel- und Ringfinger, später auch Daumen und Zeigefinger mit Schmerzausstrahlung in den Arm. Par- und Dysästhesien treten besonders nachts oder gegen Morgen auf, aber auch tags bei bestimmten Tätigkeiten (Rad- und Motorradfahren, Zeitung Lesen, Telefonieren, Stricken usw.) und lassen sich durch "Ausschütteln" und Reiben, sowie Pumpbewegungen der Finger, Stellungsänderung des Arms bzw. der Hand, Halten unter kaltes Wasser usw. bessern oder beseitigen. Durch Ruhigstellung des Handgelenks mittels einer Schiene können die nächtlichen schmerzhaften Parästhesien vermieden bzw. abgemildert werden.

Als Ausdruck einer zunehmenden Medianusschädigung wird das Auslösen elektrisierender Missempfindungen ("elektrische Schläge") durch Greifbewegungen oder eine permanent anhaltende Missempfindung ("die Finger kribbeln ständig") angesehen.

Bei weiterem Fortschreiten des Krankheitsbildes kommt es zu **Ausfallerscheinungen** mit einer zunehmenden Hypästhesie einschließlich Beeinträchtigung der Stereoästhesie ("Finger taub", "kann keine feinen Handarbeiten mehr machen").

Im Spätstadium, meist von dem Patienten nicht bemerkt, findet sich eine Atrophie der speichenseitigen Anteile des Daumenballens (Mm. abductor pollicis brevis und opponens pollicis) mit Abspreiz- und Oppositionsschwäche des Daumens. Nur selten werden auch vegetative Störungen in Form von trophischen Haut- und Nagelveränderungen beobachtet.

Der **Verlauf** kann sehr unterschiedlich sein. Viele Patienten haben über Jahre nur relativ geringfügige Beschwerden mit längeren beschwerdefreien Intervallen. Ein erneutes Auftreten oder eine Zunahme der Beschwerden wird in der Regel beobachtet nach manueller Überlastung (z. B. schwere Gartenarbeit, Hausbau/Renovierung usw.), in der Gravidität oder nach Verletzungen (Radiusfraktur) u.a. Prinzipiell sind beim unbehandelten CTS sowohl spontane Besserungen, wie auch Verschlechterungen und stabile Krankheitsverläufe beobachtet worden (Padua et al 2001, 2005).

6. Begleiterkrankung

Eine Tendovaginitis stenosans ("Schnappfinger") und deren Vorstadien mit vermehrter Morgen-Steifigkeit der Finger oder schmerzhaftem und inkomplettem Faustschluss ist eine häufige und praktisch wichtige, meist behandlungsbedürftige Begleiterkrankung und kommt in mehr als 16% bis 43% der Fälle gleichzeitig mit einem KTS vor (Assmus 2000, Kumar u Chakrabarti 2009). Eine begleitende Osteoarthritis erhöht das Risiko einer Tendovaginitis stenosans nach Retinakulumspaltung (Goshtasby et al 2010). Patientinnen bzw. Patienten mit Diabetes (Becker et al 2002, Perkins et al 2002, Singh et al 2005, Salomon et al 1999), Hypothyreose (Solomon et al 1999), längerfristiger Kortisonbehandlung (Solomon et al 1999) oder postmenopausaler Östrogentherapie (Solomon et al 1999) haben ein fast doppelt so hohes Risiko für eine KTS wie Personen ohne diese Risikofaktoren.

7. klinische Untersuchung

Zusammen mit einer typischen Anamnese führt die klinische Untersuchung in den meisten Fällen zu einer hinreichenden Diagnose des KTS (Graham 2008). Sie ist zur Sicherung der Diagnose und Dokumentation der Schwere der Erkrankung, zur Stellung der Operationsindikation und aus differenzialdiagnostischen Erwägungen unentbehrlich. Dafür stehen folgende Untersuchungstechniken zur Verfügung:

- B

a. *Inspektion und Palpation* vorzugsweise zur Erkennung oder zum Ausschluss einer Muskelatrophie. Hierbei ist zu beachten, dass eine beginnende Atrophie des lateralen Thenar (evtl. durch subkutanes Fettgewebe verdeckt), besser palpatorisch und im Seitenvergleich feststellbar ist. Das gleiche gilt für eine verminderte Schweißsekretion, die allerdings nur bei hochgradiger Nervschädigung zu beobachten ist. *Vorsicht:* Durch eine Daumensattelgelenksarthrose (Rhizarthrose) kann eine (neurogene) Thenaratrophie vorgetäuscht werden (s. auch "*Prüfung der Motorik*")!
- B

b. *Prüfung der Oberflächensensibilität* (Berührung mit Wattebausch) und *der Stereoästhesie* (Zweipunktediskrimination, Aufsammeln und Erkennen von Münzen oder Büroklammern)
- B

c. Bei der *Prüfung der Motorik* ist auf eine Abduktions- und Oppositionsschwäche des Daumens zu achten, die ein Spätsymptom darstellt. Das "Flaschenzeichen" erlaubt eine gute Beurteilung der Funktion des M. abductor pollicis brevis und gilt als empfindlichster Indikator einer motorischen Läsion beim KTS (Rosenbaum u. Ochoa 2002, S. 37). *Vorsicht:* Eine Adduktionskontraktur des Daumens bei Rhizarthrose kann ein positives Flaschenzeichen vortäuschen.
- O

d. Fakultativ sind *Provokationstests*: Am geläufigsten sind der Phalen-Test und das Hoffmann-Tinel-Zeichen (MacDermid u. Wessel 2004, Rosenbaum u. Ochoa 2002), weniger gebräuchlich sind Druck- bzw. Tourniquet-Tests wie z.B. der Durkan-Test (Richter u. Brüser 1999). Die diagnostische Wertigkeit der Tests wird unterschiedlich beurteilt (Gunnarson et al 1997, MacDermid u. Wessel 2004, Massy-Westropp et al 2000, Richter und

Brüser 1999). Die Provokations-Tests liefern im Frühstadium der Erkrankung wichtige Hinweise auf einen Reizzustand des N. medianus, wenn andere klinische und diagnostische Tests negativ ausfallen (Rosenbaum u. Ochoa 2002). Sie sind jedoch weniger sensitiv und zuverlässig als die elektrophysiologische Diagnostik (Buch-Jaeger u. Foucher 1994, de Krom et al. 1990, Kaul et al 2001, Mondelli et al. 2001a) und eher ein Indikator für die Tenosynovitis (El Miedany et al 2008)

8. Elektrophysiologische Diagnostik

Die sensible und motorische Neurographie sind empfindliche und zuverlässige Methoden zum Nachweis des chronischen KTS. Leitbefund ist die reduzierte Nervenleitgeschwindigkeit des N. medianus im Karpaltunnel als Folge der Demyelinisierung. Entwickelt sich in fortgeschrittenem Stadium ein Axonschaden, so führt dieser zusätzlich zu erniedrigten Amplituden der Reizantworten. Sensitivität und Spezifität der einzelnen Untersuchungen steigen deutlich bei intraindividuelle Vergleichsmessung mit nicht betroffenen Nerven oder Nervensegmenten.

Voraussetzung für reproduzierbare und valide Messungen sind einheitliche Untersuchungsbedingungen und Einstellungen der Messgeräte gemäß den Empfehlungen der Deutschen Gesellschaft für Klinische Neurophysiologie (DGKN). (Stöhr 2005):

1. Einsatz geeigneter geeichter EMG-Geräte der MedGV entsprechend
2. Hinreichende Expertise des Untersuchers (z.B. EMG-Zertifikat der DGKN)
3. Beachtung der empfohlenen Geräteeinstellungen
4. Messung, ggfls. Korrektur der Hauttemperatur auf 34 Grad C.
5. Exakte Messung der Distanzen



Prinzipiell ist die elektrophysiologische Diagnostik als relevante Methode zum zuverlässigen Nachweis eines KTS zu empfehlen (AAEM 2002 [1a]). Folgende Messungen stehen zur Verfügung:

8.1 Motorische Neurographie:

Bestimmung der *distal-motorischen Latenz* des N. medianus (*im Vergleich zur motorischen Latenz des N. ulnaris der betroffenen Hand*) ist einfach durchzuführen und zuverlässig. In der Literatur bestehen verschiedene Normwerte, die auf Unterschieden in der Distanz zwischen Reiz- und Ableitelektroden beruhen. Beispielhaft sollte bei einer Distanz von 6,5 cm ein Wert von $> 4,2$ ms als pathologisch befundet werden. Die notwendige Vergleichsmessung der distal motorischen Latenz des N. ulnaris muss einen Normwert ergeben. Die Spezifität dieser Messung ist relativ hoch, die Sensitivität jedoch nur gering (AAEM 2002). Die Untersuchung des N. medianus sollte immer den Unterarmabschnitt des Nervs mit einbeziehen,

beidseits erfolgen und vorzugsweise auf der symptomatischen Seite auch für N. ulnaris durchgeführt werden.

8.2 Sensible Neurographie

Bei grenzwertigem oder nicht eindeutigem Befund ist zusätzlich eine sensible Neurographie erforderlich. Hierbei stehen zwei Methoden zur Auswahl:

- a. Sensible NLG des N. medianus im Segment DIII-Handgelenk (antidrom oder orthodrom) (Atroshi et al. 2003 [2a], Aygul et al 2005, Kothari et al 1995, Macdonell et al 1990). Bei einer Extremitätentemperatur von 34 Grad Celsius, die den Normwerten zugrunde liegt, und mittlerem Lebensalter (< 60 J.) beträgt der Grenzwert 46,9 m/s. Im Vergleich zum N. ulnaris (Kleinfinger - Handgelenk) (Grenzwert 44,6 m/s) weist eine Differenz der NLG > 8 m/s eine hohe Spezifität von 98% auf. Die Sensitivität ist mit 89% ebenfalls hoch (AAEM 2002).
- b. Nicht ganz so empfindlich, jedoch schneller durchführbar ist der Vergleich der sensiblen Potentiale am Ringfinger, der keine Temperaturkorrektur erfordert. Hierbei werden die Latenzen der sensiblen Nervenaktionspotentiale (SNAP) des N. medianus und des N. ulnaris antidrom vom Ringfinger abgeleitet und miteinander verglichen (Behse und Masuhr 2002, Charles et al 1990, Jackson u. Clifford 1989, Johnson et al 1981, Kuhlman u. Hennessy 1997, Schuhfried et al. 2004, Seror 1994, Uncini et al 1989, Uncini et al 1993). Eine Latenzdifferenz von > 0,5 ms ist pathologisch. Die Spezifität dieser Messung beträgt 97%, die Sensitivität 85% (AAEM 2002).

8.3 Zusätzliche neurographische Untersuchungen

Sollte trotz dieser Messungen noch keine eindeutige diagnostische Einordnung möglich sein, ist die intraindividuelle Messung einzelner Nervensegmente die sensitivste, aber aufwändigste Methode (Bischoff 2004, Chang et al 2002b):

- sensible/gemischte NLG des N. medianus in kurzen Segmenten (8 cm) Finger - Hohlhand im Vergleich zu Hohlhand - Handgelenk (Padua et al 1999 b, Sander et al 1999). Werte der NLG-Differenz > 8 m/s sind signifikant.
- Sensible/gemischte NLG in kurzen Segmenten von 8cm des N. medianus und ulnaris im Vergleich. Als pathologisch werden Latenzen > 1,8 ms oder Differenzen > 0,5 ms gewertet. Die Spezifität beträgt 98%, die Sensitivität 71% (AAEM 2002).
- Ähnlich empfindlich ist die vergleichende Untersuchung der distal motorischen Latenz des N. medianus bei Ableitung in der Hohlhand über dem medianusinnervierten M. lumbricalis II und dem ulnarisinnervierten M. interosseus dorsalis II nach Stimulation des N. medianus und N. ulnaris bei identischer Distanz (Vogt et al 1997). Eine Latenzdifferenz >0,5ms ist pathologisch. Die Spezifität dieser Messung beträgt 97,5%, die Sensitivität liegt bei 97.5% (Löscher et al., 2000).

Dabei ist die genaue Positionierung der Ableitelektroden wesentlich (Al-Sheklee, 2006).

8.4 Diagnostische Besonderheiten:

- Eine *Überbewertung* eines pathologischen neurographischen Befundes, insbesondere dann, wenn die klinische Symptomatik nicht zum Bild eines KTS passt, kann zu einer fehlerhaften Diagnose bzw. Indikationsstellung führen. Das gleiche gilt für fehlerhafte Untersuchungen wie die submaximale Stimulation oder die versehentliche Mitstimulation des N. ulnaris, letztere insbesondere dann, wenn die Messwerte für den N. medianus bei hochgradiger Atrophie des Ableitemuskels nicht mehr eindeutig ablesbar sind.
- Wegen der Möglichkeit eines bds. KTS und einer *systemischen Affektion* des peripheren Nervensystems (z.B. einer Polyneuropathie) sollte stets die motorische und sensible Neurografie auch des ipsilateralen N. ulnaris und des kontralateralen N. medianus durchgeführt werden (vorzugsweise als intraindividuelle Vergleichsmessungen).
- *Innervationsanomalien* („*Martin-Gruber-Anastomose*“ u.a.) haben Einfluss auf die Messung. Deren Kenntnis ist Voraussetzung für eine sichere Interpretation der Befunde.
- Bei dem seltenen *"akuten" KTS*: kann auch nur ein Leitungsblock nachweisbar sein.

9. Weitere (fakultative) Zusatzdiagnostik

O

Die **Elektromyographie** des M. abductor pollicis brevis ist routinemäßig nicht erforderlich, sondern nur zum Nachweis einer axonalen Läsion (AAEM 2002 [1a]), oder bei technischen Schwierigkeiten (Innervationsanomalie, Thenaraplasie, fortgeschrittener Muskelatrophie oder pathologisch erhöhter Reizschwelle des N. medianus).

B

Bei Verdacht auf ein KTS sollte nicht routinemäßig eine MRT- oder CT-Untersuchung durchgeführt werden (AAOS 2007).

O

Eine Röntgennativuntersuchung des Handgelenks ist bei klinischem Verdacht auf Arthrose bzw. knöchernen Veränderungen nützlich, hat jedoch nur selten eine unmittelbare therapeutische Konsequenz (Bindra et al 1997)

O

Die Magnetresonanztomographie (MRT) ist allenfalls bei Tumorverdacht zu empfehlen, für die Diagnostik des KTS ist die Methode zur Zeit noch weniger geeignet. Die Sensitivität liegt bei 96%, die Spezifität beträgt jedoch lediglich 33-38% (Jarvik et al 2002 [2b]). Morphologische und Lage-Veränderungen des Nerven lassen sich mit dem MRT gut darstellen (Uchiyama et al 2005) und möglicherweise für die Diagnose des KTS-Rezidivs nutzen (Wu et al 2004). Der „Druck-Winkel“ des N. medianus kann als diagnostisches Kriterium beim KTS verwendet werden (Somay et al 2009). Routinemäßige MRT-Untersuchungen bei Verdacht auf KTS sind nicht zu empfehlen (Keith et al 2009).

O

Mit der hochauflösenden Sonographie können die Weite des knöchernen Karpalkanals (Beekman u Visser 2003 [3], Nakamichi u Tachibana 2002 [3]) und zystische Veränderungen (z.B. ein Ganglion im Karpaltunnel) sichtbar gemacht werden. Kele et al (2003) fanden im Vergleich mit der Neurographie eine Sensitivität von 89,1% und eine Spezifität von 98%. Eine Meta-Analyse von 19 Arbeiten kam jedoch nur auf eine Sensitivität von 77,6% und eine Spezifität von 86,8% (Fowler et al 2011). In leichten Fällen von KTS hat die Sonografie keine Vorteile gegenüber der Neurographie (Mondelli et al 2008). Die Neurographie hat eine höhere Sensitivität (82%) als der Ultraschall (62%). Der prädiktive Wert der Sonografie ist jedoch hoch positiv, sodass sie als Screening-Methode gut brauchbar ist (Pastare et al 2009). Die Sonografie ist stark abhängig von der Erfahrung des Untersuchers. Mit weiter verbesserter Auflösung könnte die Methode größere Bedeutung bekommen (El Miedany et al 2004, Jarvik et al 2004, Lee et al 2005, Wong et al 2004, Yesildag et al 2004, Ziswiler et al 2005). Die Messung der Nervenquerschnittsfläche (cross sectional area, CSA) erlaubt keine Einschätzung des Schweregrads der KTS (Moran et al 2009); die diagnostische Aussagekraft kann jedoch durch Vergleiche der CSA im und proximal des Karpalkanals (Delta-CSA) verbessert werden (Klauser et al 2009). Die CSA zeigt bei operativ behandelten Fällen eine stärkere Abnahme als bei konservativ behandelten (Vögelin et al. 2010). Die Ultraschall-Untersuchung kann bei anhaltenden postoperativen Beschwerden die Dekompression des N. medianus belegen, ist aber nicht generell hilfreich bei ungenügendem Op-Erfolg (Naranjo et al 2010). Die diagnostische Aussagekraft der Neurographie ist höher als die der Sonografie (Seror 2007).

- Als Ersatz für eine elektrophysiologischen Untersuchung wurden Patientenfragebögen und klinische Tests empfohlen (Kamath u. Stothard 2003,). Die Datenlage erlaubt jedoch keine allgemeine Empfehlung. Zur Therapiekontrolle können jedoch klinische Fragebögen verwendet werden, insbesondere der krankheitsspezifische Boston Carpal Tunnel Questionnaire und der DASH-Test (Disabilities of the arm, shoulder, and hand) (AAOS 2007).

10. Differenzialdiagnosen

Die häufigsten Differenzialdiagnosen sind:

- zervikale Radikulopathie der Wurzeln C6 und C7
- Polyneuropathie.

Seltenerer Differenzialdiagnosen umfassen:

- Läsionen oder anderweitige Kompressionen des N. medianus (Pronator-Syndrom, Thoracic-outlet-Syndrom, Skalenussyndrom)
- Spinale Erkrankungen (zervikale Myelopathie, Syringomyelie, spinale Muskelatrophie,)
- Nicht-neurogene bzw. anderweitige Erkrankungen (Unterarm-Kompartment-Syndrom, Polymyalgie, Raynaud-Syndrom, Borreliose u.a.)

Bei atypischen Beschwerden, oft durch Überlagerung mehrerer Krankheitsbilder bedingt, sind differenzialdiagnostische Erörterungen und eine erweiterte Elektrodiagnostik (Witt et al 2004) zwingend erforderlich! So kann das KTS zusammen mit einer radikulären Symptomatik oder Polyneuropathie auftreten; hier ist eine möglichst genaue Abwägung der überwiegenden bzw. im Vordergrund stehenden Ursache erforderlich. Hier kann auch eine probeweise nächtliche Schienung des Handgelenks oder die Injektion eines Kortikosteroid-Präparats in den Karpaltunnel sinnvoll und bei der Indikationsstellung zur Operation nützlich sein (Green 1984), wobei eine adäquate Injektionstechnik beachtet werden muss (s. auch 11.1).

11. Behandlung

Behandlungsbedürftigkeit besteht bei häufig auftretenden oder anhaltenden typischen Beschwerden/Symptomen, nicht jedoch bei pathologischem elektrophysiologischer Befund ohne klinische Symptome.

11.1 konservative Behandlung

Im Frühstadium der Erkrankung, wenn lediglich Reizsymptome wie z.B. nächtlichen Parästhesien bestehen (Kapitel 4), ist ein konservativer Behandlungsversuch gerechtfertigt. Hier stehen folgende Verfahren zur Verfügung:



eine nachts anzulegende palmare *Handgelenksschiene* (O'Connor et al 2003 **[1a]**, Werner et al 2005 **[1b]**).



orale Verabreichung eines *Kortikoid-Präparats* (O'Connor et al 2003 **[1a]** dessen Anwendung *auf zwei Wochen begrenzt* werden sollte (Chang et al 2002a **[1b]**). In Deutschland ist hierüber wenig Praxiserfahrung vorhanden.

A

eine lokale Infiltration von Kortikoid-Kristallsuspension in den Karpaltunnel, die gegenüber der oralen Gabe einen besseren Effekt aufweist (Marshall et al 2002 [1a]). Ihre Wirkung ist für einen Zeitraum von acht Wochen vergleichbar einer Kombination aus einer entzündungshemmenden Medikation und Schiene (Graham et al 2004 [2b], Marshall et al 2002, 2007 [1a]). Sie kann kurzfristig sogar rascher zu Besserung führen als die operative Behandlung (Ly-Pen et al 2005). Aber nur für 4 Wochen sind sie besser als Placebo (Marshall et al 2007) [1a]. 60mg Methylprednisolon ist wirksamer als niedrigere Dosierung von 40 bzw. 20mg (Dammers et al 2006) [1b]. In der Langzeitwirkung sind die Schiene (Sevim et al 2004) ebenso wie die Operation (Armstrong et al 2004 [1b]) aber überlegen, sodass Mehrfachinjektionen nicht zu empfehlen sind. Diese bergen ebenso wie eine unzulängliche Injektionstechnik das Risiko einer Nerv- oder Sehnenschädigung!

In einer systematischen Literaturübersicht (O'Connor et al 2003 [1a]) werden weitere konservative Behandlungsverfahren aufgeführt:

- lokale Ultraschalltherapie, die allerdings nur nach mehrwöchiger Anwendung (etwa sieben Wochen) einen Effekt zu zeigen scheint.
- und andere wie Yoga, Handwurzelmobilisation, Nervengleitübungen, Magnettherapie, die allenfalls eine zeitlich begrenzte Wirkung haben, und somit nicht empfohlen werden können (Muller et al 2004).
- Die Gabe von *entzündungshemmenden, nichtsteroidalen Medikamenten* ist weit verbreitet und soll daher erwähnt werden. Die gegenwärtige Datenlage zeigt aber keinen anhaltenden signifikanten Effekt gegenüber Placebo. Dies gilt auch für Diuretika, Vitamin B6-Präparate (O'Connor et al 2003) und Laser-Behandlung (Irvine et al 2004).

11.2 operative Behandlung

A

Die operative Behandlung ist bei entsprechender Indikationsstellung (s. unten) konservativen Maßnahmen eindeutig überlegen (Gerritsen et al. 2002 [1b], Huisstede et al 2010[3b], Katz et al. 1998 [2b], Verdugo et al. 2003 und 2008 [1a]), der klinisch relevante Unterschied wird in einer Studie allerdings nur mäßig angegeben (Jarvik et al 2009) [1b].

Der Eingriff wird in der Regel ambulant (Reid et al 2009), aus Patienten bezogenen Gründen auch stationär durchgeführt.

Anästhesie-Optionen sind die lokale Infiltrationsanästhesie (mit feiner Nadel: Watts u. Mceahan 2005), die i.v.-Regional- oder Plexusanästhesie oder Allgemeinnarkose.

Neben der Retinakulumspaltung können in der gleichen Sitzung Begleiterkrankungen mitbehandelt werden wie z.B. die Ringbandspaltung eines oder mehrerer Finger bei Tendovaginosi stenosi (s. Kapitel 5) oder die Beseitigung pathologischer Veränderungen im Karpaltunnel. Der Eingriff ist auch beiderseits in einer Sitzung möglich (Acharya et al 2005). Die Entscheidung hierzu ist jedoch dem Einzelfall anzupassen.

Ziel des Eingriffs

ist die Dekompression des N. medianus durch vollständige Retinakulumspaltung, auch der Anteile proximal der Hangelenksbeugefurche einschließlich des Ligamentum carpi palmare unter Schonung atypischer motorischer Äste, sowie des Ramus palmaris n. medianus und seiner Seitenäste. Der Eingriff sollte wegen der damit einhergehenden Risiken nur durch einen hierfür ausgebildeten und erfahrenen Operateur vorgenommen werden.

Indikation zur Operation:

Bei *anhaltenden sensiblen und/oder motorischen Ausfallserscheinungen* wie Beeinträchtigung der Stereoästhesie und Nachlassen der Abduktions- und Oppositionskraft des Daumens bzw. einer Thenaratrophy sowie bei relevanten, den Patienten beeinträchtigenden oder durch konservative Behandlung) nicht gebesserten, insbesondere schmerzhaften Parästhesien besteht eine Operationsindikation.

B

Die Operation ist bei überlagernder *diabetischer Polyneuropathie* indiziert und wirksam (Aszmann et al. 2000 [3]).

B

Die Operation ist auch bei Schwangeren zu empfehlen, wenn Ausfallserscheinungen vorliegen (Assmus u. Hashemi 2000 [4], zumal - häufiger als bisher angenommen - in mehr als 50% die Beschwerden postpartal anhalten bzw. später erneut auftreten können (Padua et al. 2010) und in 84% der nicht operierten Patienten 1 Jahr nach Entbindung noch pathologische Werte der sensiblen NLG vorliegen (Mondelli et al 2007).

O

Auch bei einem manifesten *Komplexen Regionalen Schmerzsyndrom (CRPS)* und gleichzeitigem KTS kann unter ausreichender Analgesie die Retinakulumspaltung, die zu sofortiger Schmerzreduktion führt, indiziert sein (Grundberg u. Reagan 1991 [3b], Monsivais 1993 [3]). Ebenso ist nach *Operation eines Mamma-Karzinoms* eine ipsilaterale KTS-Operation (auch in Blutsperre) ohne erhöhtes Risiko möglich (Assmus u. Staub 2004 [3b]).

O

Die operative Behandlung führt in *sehr fortgeschrittenen Fällen* (sog. "ausgebranntes" KTS) häufig noch zu einem befriedigenden Ergebnis (Capasso et al 2009 [4], Mondelli et al 2001b [3b], Nolan et al 1992 [4]), auch wenn die Thenaratrophy meist nicht mehr rückbildungsfähig ist.

B

In hohem Alter profitieren die Patienten ebenfalls von einem Eingriff (Hobby et al 2005 [3b], Townshend et al 2005 [3b], Weber et al 2005 [2b]). Eine *gleichzeitige radikuläre Irritation* oder Läsion schließt eine operative Indikation nicht aus. Man sollte den Patienten aber darauf hinweisen, dass der Behandlungserfolg (aus der Sicht des Patienten) möglicherweise ungenügend ist. Für eine rechtzeitige und adäquate präoperative **Aufklärung** des Patienten bezüglich Operationstechnik, Verlauf, Risiken und möglicher Komplikationen ist Sorge zu tragen.

Operative Verfahren:

Zwei Methoden der operativen Behandlung sind etabliert:

a) die **offene Retinakulumspaltung**

Hierbei ist Folgendes zu beachten:



Blutsperre/-leere ist ratsam.

Die Notwendigkeit wird kontrovers beurteilt. Sie erleichtert sicherlich schwierige Präparationen z.B. im Rahmen von Revisionseingriffen aber auch bei Innervationsanomalien.

Die *Inzision* muss ausreichend groß sein, um eine gute Übersicht im Operationsgebiet zu gewährleisten. Die zahlreichen Varianten des Verlaufs des Ramus palmaris N. medianus bzw. seiner Seitenäste und der möglichen Verbindungen zum N. ulnaris erlauben keine gesicherte Empfehlung zur Schnittführung (Martin et al 1996 [5], Watchmaker et al 1996 [5]). Der Versuch, oberflächliche, die Narbe kreuzende Hautnerven zu erhalten, führte nicht zu einer weniger schmerzhaften Narbe (Siegmetth u Hokinson-Woolley 2006) [1b].

Möglicherweise ist die Vernarbung des N. medianus geringer, wenn die Durchtrennung des Retinakulum ulnarseitig erfolgt (Stütz et al. 2006 [4])



Ein "*Kurzschnitt*" unmittelbar distal der Rascetta (Huang u. Zager 2004), eine weiter distal gelegene "*Mini-Inzision*" (Bromley 1994, Mosher 2001, Richter u. Brüser 1996 [1b], Schmidt et al 2000 [2a]) oder eine Doppelinzision (Wilson 1994) können möglicherweise die Läsion von variablen Hautnerven vermindern. Sie sollten aber dem erfahreneren Operateur vorbehalten bleiben (hier Empfehlungsgrad A (Scholten 2004)). Inadäquate Inzisionen erhöhen das Risiko von inkompletten Retinakulumspaltungen und Läsionen des N. medianus und seiner Äste, aber auch des N. ulnaris (Hunt u. Osterman 1994, Assmus et al. 2006) (s. auch Komplikationen!).

Minimal-invasive Techniken gelten in der Hand des Erfahrenen als sicher (Cellocco et al 2009 [4], Hwang et al 2007[4]), die Risiken dürfen aber nicht unterschätzt werden (Cresswell et al 2008) [4].



Eine routinemäßige *Epineurotomie* ist bei Ersteingriffen nicht notwendig (Borisch und Haussmann 2003 [1b], Leinberry et al 1997 [2b], Scholten 2004 [1a]),



Eine interfaszikuläre Neurolyse führt zu schlechteren Ergebnissen und ist nicht angezeigt (Chapell et al. 2003 [2b], Scholten 2004 [1a]).



Die *Darstellung des motorischen Astes* ist routinemäßig nicht erforderlich, jedoch ist Vorsicht bei atypischem Abgang bzw. Normvarianten (Lanz 1977) geboten!



Eine *Synovialektomie* ist ebenfalls routinemäßig nicht erforderlich (Shum et al 2002 [2b]), sondern nur bei auffallenden pathologischen Veränderungen wie z.B. bei hypertropher oder entzündlich-rheumatischer Synovialitis und Amyloidose bei Dialysepatienten.

Eine Resektion der *Palmaris-longus-Sehne* sollte nicht erfolgen. Atypische Muskeln oder Sehnen *innerhalb* des Karpalkanals können im Einzelfall reseziert werden.

O

Eine *Rekonstruktion des Retinakulum* (z.B. durch eine Z-Plastik) zur Verbesserung der postoperativen Grobkraft wird widersprüchlich beurteilt (Karlsson et al 1997 [3], Netscher et al 1997 [2a], Rosenbaum u. Ochoa 2002).

b) die endoskopische Retinakulumspaltung

Es stehen mehrere gleichwertige Verfahren zur Auswahl:

- **monoportale Technik** nach AGEE (AGEE 1995)
- **biportale Technik** nach CHOW (CHOW 1994)
- andere **monoportale Techniken**

Bezüglich Details der einzelnen Techniken wird auf die einschlägige Literatur verwiesen (s. auch Assmus 2003).

Die Spaltung des Retinakulum erfolgt jeweils unter endoskopische Sicht, wobei Führungskanülen und verschiedene Messer (Chow-Methode) oder ein pistolenähnliches Instrument (Agee-Methode) zu Hilfe genommen werden. Blutleere ist wegen der besseren Sicht bei der monoportalen Methode obligat, aber auch bei der biportalen Technik empfehlenswert. Sie wurde von den Erstbeschreibern beider Methoden angewandt (Agee 1995, Chow 1994).

A

Die endoskopischen Verfahren haben gegenüber den offenen Techniken weder eindeutige Vor- noch Nachteile [Scholten 2004, 2007 [1a]: Die **Operationsergebnisse** sind insgesamt vergleichbar mit denen der offenen Operation (Antoniadis et al. 1997, Ferdinand u. MacLean 2002, Thoma et al 2004), auch im Vergleich zur Mini-Inzision (Hallock u. Lutz 1995, Wong et al 2003). Der höheren Patientenzufriedenheit bei unkompliziertem Verlauf (Trumble et al 2001) und dem geringeren Narbenschmerz bei endoskopischen Verfahren, stehen möglicherweise eine höhere Komplikationsrate (Brown et al 1993, Einhorn u. Leddy 1996, Shinya et al 1995, Thoma et al 2004) oder schlechtere Langzeitergebnisse bzw. eine höhere Rezidivhäufigkeit gegenüber als bei offener Operation (Concannon et al. 2000, Forman et al 1998, Hulsizer et al 1998, MacDermid et al. 2003). Dies wird von anderen Studien nicht bestätigt (Keiner et al 2009, Oertel et al 2006, Schmelzer et al 2006). Der geringere postoperative Schmerz nach endoskopischem Eingriff scheint aber die höheren Kosten nicht zu rechtfertigen, zumal die Dauer der Arbeitsunfähigkeit hierdurch nicht verkürzt wird (Atroschi et al 2006). Das AGEE-Verfahren ist wegen des aufwändigen Einmalmessers besonders kostenträchtig (Lorgelly et al 2005, Saw et al. 2003). Mit Hilfe einer Entscheidungsanalyse (auch unter Berücksichtigung der Komplikationsrate und AU-Dauer) ist eine differenziertere Betrachtung der Wirtschaftlichkeit der endoskopischen Operations-Methoden im Einzelfall möglich (Chung et al 1998, Vasen et al 1999).

Die **Komplikationsrate** ist stark von der Erfahrung des Operateurs abhängig. Bei Operateuren mit weniger als 25 Eingriffen mit der CHOW-Methode betrug die Komplikationshäufigkeit bis zu 5,6%, bei mehr als 100 Eingriffen sank sie auf weniger als 1% (Chow 1994, Hankins et al 2007, Schmelzer et al 2006, Uchiyama et al 2007).

B

Da die "**Lernkurve**" (Park et al 2004) länger ist als bei der offenen Technik, ist ein ausreichendes endoskopisches Training erforderlich (Antoniadis et al 1997 [3b]. Haase 2007. Kretschmer et al 2009) [4]

Eine **relative Kontraindikation** besteht bei Einschränkung der Streckfähigkeit des Handgelenks (letzteres gilt besonders für die Zweiportalmethode), eine **absolute Kontraindikation** stellen Revisionseingriffe, eine ausgeprägte rheumatische Synovialitis, Tumoren, Infektionen und ein Handödem dar (Mascharka 1996).

12. Nachbehandlung

Watteverband oder ein Verband mit leichter Kompression im Wundgebiet ohne Einschnürung ist nur für wenige Tage erforderlich. Eine kurzzeitige Ruhigstellung des Handgelenks durch eine Schiene ist möglich und liegt im Ermessen des Operateurs. Vergleichsstudien zeigten jedoch keine erkennbaren Vorteile einer postoperativen Schienung des Handgelenks (Cebesoy et al 2007 [4], Huemer et al 2007 [4], Martins et al 2006 [1b].)

Bei Bedarf kann eine analgetische Medikation erfolgen. Postoperative Kältepacks können schmerzlindernd wirken. Spezielle "Narbensalben" sind nicht erforderlich, allenfalls kann eine fetthaltige Salbe zur Narbenbehandlung empfohlen werden.

A Eine **frühe funktionelle Behandlung** mit selbständigen Bewegungsübungen der Finger ohne oder nur mit geringer Belastung bereits am ersten postoperativen Tag beugt Handödem und Fingersteife vor. Vermeidung einer Handgelenkschiene und frühe Übungsbehandlung führen zu einer früheren Gebrauchsfähigkeit der Hand im täglichen Leben und im Beruf (Cook et al 1995 [1b]).

Die Arbeitsunfähigkeit beträgt bei regulärem Verlauf in Abhängigkeit von dem Ausmaß der manuellen Belastung 3 - 6 Wochen, für leichtere Arbeiten (Büro o. ä.) auch weniger (Acharya et al 2005, Work Loss Data Institute 2005).

13. Prognose und Verlauf

Die **Prognose** ist bei rechtzeitiger Indikation und korrekter Durchführung des Eingriffs gut, auch bei Patienten älter als 70 Jahre (Leit et al 2004) und bei Diabetikern (Mondelli et al 2004). Ein längeres Intervall (> 3 Jahre) zwischen Symptombeginn und Operation verschlechtert die Prognose (De Stefano et al 1997). Auch bei Patienten unter Langzeitdialyse zeigt sich in den meisten Fällen postoperativ eine gute bis sehr gute Besserung (Assmus und Staub 2005, Khan 2008). Der präoperativ erhöhte Druck im Karpalkanal sinkt unmittelbar postoperativ (Sanz et al. 2005).

Der nächtliche Schmerz bessert sich sofort, die Sensibilitätsstörung meist innerhalb einiger Tage bis Wochen. In schweren Fällen kann die Besserung bis zu sechs Monaten dauern. Protrahierte Restbeschwerden durch Reizzustände der äußeren und inneren Narbe verschwinden spätestens innerhalb von sechs Monaten. In seltenen Fällen werden anhaltende neuropathische Schmerzzustände beobachtet besonders bei fortgeschrittenem präoperativem Befund (jedoch ist hier an die Möglichkeit einer intraoperativen Schädigung des Nerven zu denken).

Auch die Langzeitergebnisse sind gut, insbesondere was die Schmerzsymptomatik angeht (Haupt et al 1993). Eine länger als ein Jahr bestehende Muskelatrophie ist allerdings oft nicht mehr rückbildungsfähig (=Defektzustand). Langzeithämodialyse und Manifestation einer Amyloidose verschlechtern die Prognose.

Protrahierte Narbenschmerzen klingen in der Regel nach spätestens 6 Monaten ab (Reale et al 2003). Ursache sind meist kleine Neurome von Seitenästen des Ramus palmaris N. medianus. Eine hypertrophe Narbenbildung ist bei korrekter Schnittführung selten.

Von manuell stark belasteten Patienten kann postoperativ über eine Kraftminderung der Hand geklagt werden. Diese wird teilweise auf die schmerzhafte Narbe, zum Teil auch auf die veränderte Statik der Hand zurückgeführt und verschwindet spätestens nach drei Monaten (Rosenbaum u Ochoa 2002). Die Beschwerden sind nach endoskopischen Eingriffen innerhalb der ersten sechs Wochen möglicherweise geringer.

Rezidive nach anfänglicher Beschwerdefreiheit sind besonders bei rheumatischer Synovialitis, starker Vernarbung und Dialysepatienten möglich. Bei letzteren kommen in Abhängigkeit von der Dialyседauer auch Mehrfachrezidive vor (Assmus u. Staub 2005, Staub et al 2005).

Zu beachten ist, dass es in fortgeschrittenen Fällen postoperativ oft zu keiner Normalisierung der distalen motorischen Latenz des N. medianus und sensiblen NAP (Naidu et al 2003, Prick et al. 2003, Vogt u. Scholz 2002) kommt. Dies ist nicht gleichbedeutend mit einem Rezidiv! (s. auch Kapitel 15)

14. Komplikationen

Eine Meta-Analyse (Boeckstyns u. Sorensen 1999) ergab eine Komplikationsrate von 5,6% für endoskopische und von 2,8% für offene Eingriffe, wobei die erhöhte Zahl von Komplikationen bei den endoskopischen Eingriffen vor allem auf passagere Nervenläsionen zurückzuführen war. Eine Umfrage in den USA hatte eine Komplikationsrate von 0,8% bei offenen und von 1,6% bei endoskopischen Eingriffen gezeigt (Schenck 1995).

- Nervenläsionen: Komplette Nervdurchtrennungen sind bei regelrechtem Vorgehen und einem erfahrenen Operateur extrem selten (< 0,3%). Sie kommen eher bei endoskopischen Verfahren, eingeschränktem Zugang und inadäquater Schnittführung vor, auch als partielle oberflächliche Läsionen mit neuropathischem Schmerz (Brennschmerz, Dysästhesie/Hyperpathie). Das Risiko einer bleibenden Nervschädigung bei endoskopischen Verfahren ist identisch mit dem des offenen Vorgehens (Katz et al 1998, MacDermid et al 2003, Thoma et al 2004), schwere Nervenläsionen (z.B. komplette Durchtrennungen) sind jedoch möglicherweise häufiger bei endoskopischen Eingriffen (Arner et al 1994, Boeckstyns u. Sorensen 1999, Park et al 2004, Piza-Katzer et al 1996, Shinya et al 1995). Hier sind der N. palmaris communis III bzw. N. digitalis proprius IV und der N. ulnaris besonders gefährdet (del Pinal et al 1997, Kretschmer et al. 2004, Assmus und Staub 2006). Reversible Nervschäden sind bei endoskopischen Verfahren häufiger als bei offenen (Kiyamaz et al. 2002, Park et al 2004, Quaglietta u Corriero 2005, Thoma et al. 2004, Uchiyama et al. 2004). S. auch Kap. 11.2 "Komplikationsrate".
- Wundinfektionen: In etwa 1% der Fälle sind oberflächliche Stichkanalinfekte, in < 0,5% tiefe Infektionen (Hanssen et al 1989) zu beobachten. Letztere erfordern eine antibiotische Behandlung und operative Revision.
- Sehnenverletzungen sind extrem selten (< 0,1%, Boeckstyns u. Sorensen 1999) und wurden bei der biportalen endoskopischen Methode vereinzelt beobachtet (Schenck 1995), ebenso selten sind Gefäßverletzungen. Letztere kommen eher bei endoskopischen Eingriffen vor (Palmer und Toivonen 1999).

- Ein Komplexes Regionales Schmerzsyndrom (CRPS I) ist bei lege artis durchgeführter Retinakulumspaltung extrem selten. Bei mehr als 7000 endoskopischen Eingriffen wurde diese Komplikation 10mal beobachtet (Rosenbaum u. Ochoa 2002). Ein Handödem und eine Einsteifung der kleinen Fingergelenke durch einschnürenden Verband und Mindergebrauch der Hand können ähnliche Beschwerdebilder verursachen, die nicht mit einem CRPS verwechselt werden dürfen.
- Eine inkomplette Retinakulumspaltung ist die häufigste Ursache für ein persistierendes KTS (und einen Revisionseingriff) (Assmus 1996, Richter u. Antoniadis 1990, Baranowski et al 1993, Botte et al 1996, Büchler et al 1983, Kern et al 1993, Stütz et al 2006). Besonders bei atypischer Schnittführung, Inzisionen mit unzureichender Übersicht (O'Malley et al 1992, Assmus u. Staub 2006) und nach endoskopischen Eingriffen (Forman et al 1998, Hulsizer et al 1998) werden mehr inkomplette Retinakulumspaltungen beobachtet.

15. Revisionseingriffe

B

Bei nicht zufriedenstellender postoperativer Besserung, bei nach beschwerdefreiem Intervall wieder auftretenden Beschwerden oder einer postoperativen Verschlechterung der Parästhesien oder der Hypästhesie ist eine **erweiterte neurologische Abklärung** und eine Kontrolle des klinischen und elektrophysiologischen Befundes erforderlich (Assmus 1996 [3], Assmus u. Staub 2006 [3], Schrijver et al 2005 [1b], Steyers 2002 [3a], Tung u. Mackinnon 2001 [4]. Vor jeder **Indikationsstellung zur operativen Revision** ist die Diagnose besonders kritisch zu überprüfen. Eine radikuläre Ursache ist auszuschließen.

B

Ein postoperativ erhobener **pathologischer neurographischer Befund** ist keine hinreichende Indikation, da häufig keine Normalisierung der Werte eintritt (Naidu et al 2003 [2b], Schrijver et al 2005 [1b] (s. auch Kapitel 13). Für die Indikation zur Revision ist deswegen der Vergleich mit dem präoperativen Befund unerlässlich. Narbenschmerzen infolge **kleiner Neurome** von Seitenästen des Ramus palmaris sind keine Indikation für eine operative Revision. Allenfalls ein schmerzhaftes Neurom nach Durchtrennung des Ramus palmaris in Höhe der Rascetta kann eine Resektion erforderlich machen (del Pinal et al 1997).

B

Bei einer akzidentellen **Durchtrennung des N. medianus** oder seiner Äste oder des N. ulnaris ist möglichst eine primäre gegebenenfalls auch eine sekundäre Rekonstruktion erforderlich.

O

Bei **irreparabler Schädigung des motorischen Astes** kann ein Sehnentransfer zur Verbesserung der Daumenabduktion erwogen werden (Richer et al 2005 [4]). Häufigste Ursache für einen Zweiteingriff ist die **inkomplette Retinakulumspaltung** (siehe Komplikationen). Die operative Revision (Korrektüreingriff) bessert hier in der Regel die Beschwerden bzw. führt zu Beschwerdefreiheit.

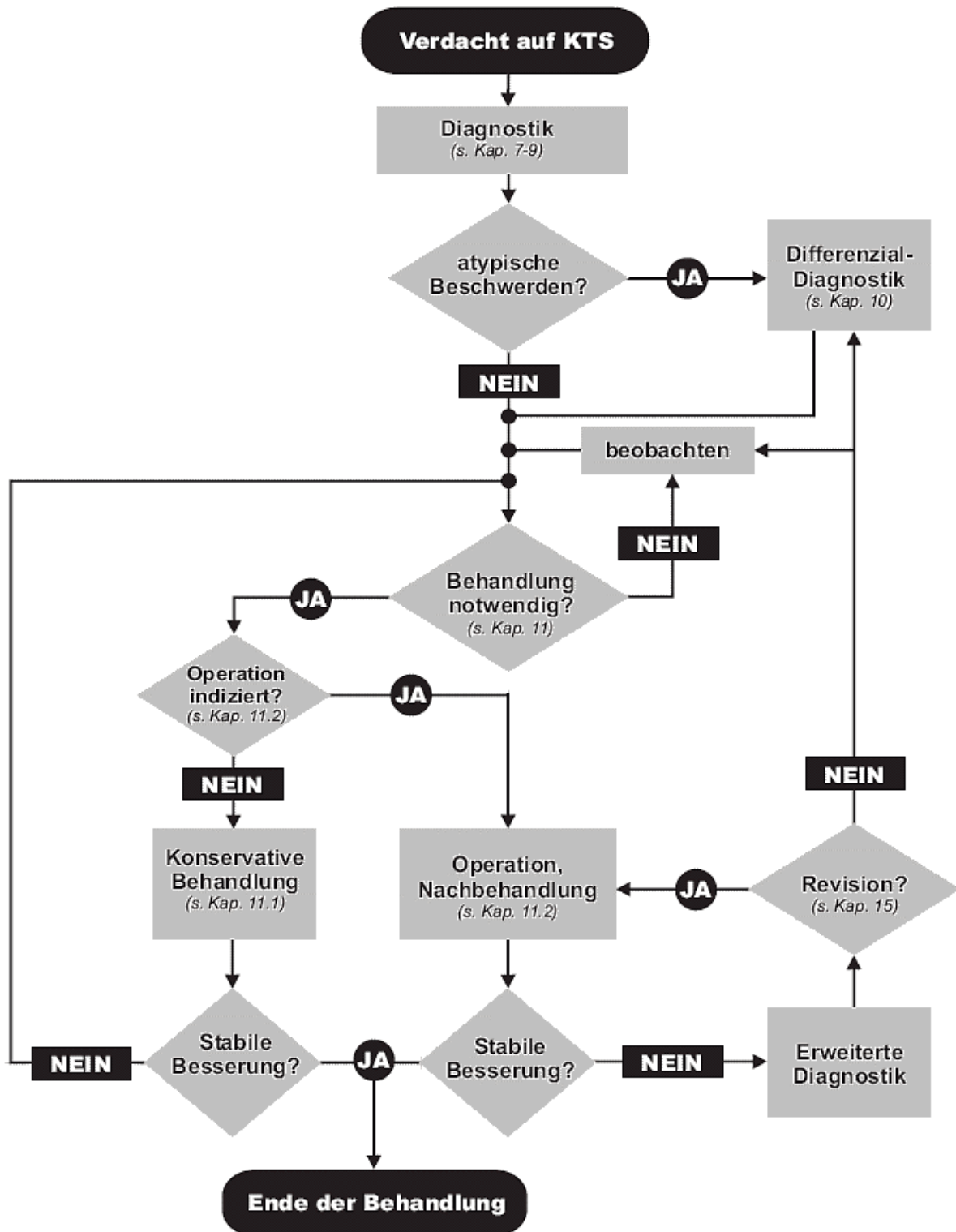
O

Bei **starken Vernarbungen** werden zur Verbesserung der Gleitfähigkeit und der Bedeckung des Nervs zahlreiche Verfahren wie Ummantelung mit Synovial-Muskel- und Hypothenar-Fett-Lappen oder Venenmaterial beschrieben (Dahlin et al 2002 [4], Frank et al 1999 [4], Plancher et al 1996 [3], Steyers 2002, Sarris u. Sotereanos 2004 [4], Strickland et al 1996 [3], Tham et al 1996 [4], Varitimidis et al 2000 [3], Wulle 1996 [4]). Es handelt sich meist um Fallserien, größere Studien mit Nachweis einer Effizienz stehen noch aus (Rosenbaum u. Ochoa 2002, Steyers 2002 [3a]).

O

Über Eingriffe am Nerv bei Revisionseingriffen wie die **interfaszikuläre Neurolyse** gibt es ebenfalls keine hinreichend validierten Studien (Chapell et al 2003 [1a]). Ein **Zweiter Revisionseingriff** sollte nur nach kritischer Überprüfung der Indikation (und besonders der Differenzialdiagnosen!) durch einen erfahrenen Diagnostiker und durch einen besonders erfahrenen Operateur in einer Schwerpunktpraxis oder einem Zentrum erfolgen.

16. Klinischer Algorithmus



17. Literatur

AAEM American Association of Electrodiagnostic Medicine. Practice parameter for electrodiagnostic studies in carpal tunnel syndrome. *Muscle Nerve* 2002;25:918-922

Acharya AD, Auchincloss JM. Return to functional hand use and work following open carpal tunnel surgery. *J Hand Surg* 2005;30B:6:607-610

Agee JM, Peimer CA, Pyrek JD, Walsh WE. Endoscopic carpal tunnel release: a prospective study of complications and surgical experience. *J Hand Surg Am* 1995;20:165-171

Al-Shehlee A, Filho JAF, Sukul D, Preston DC. Optimal recording electrode placement in the lumbrical-interossei comparison study. *Muscle Nerve* 2006; 33:289-93

M. Aluclu, A. Turhanoglu, Aluclu M: The Frequency Of Carpal Tunnel Syndrome In Patients with Rheumatoid Arthritis . *The Internet Journal of Neurology*. 2006 Volume 5 Number 2

American Academy of Orthopaedic Surgeons (AAOS) Clinical practice guideline on the diagnosis of carpal tunnel syndrome. 2007

American Academy of Orthopaedic Surgeons (AAOS): American Academy of Orthopaedic Surgeons. Clinical practice guideline on the treatment of carpal tunnel syndrome. Rosemont: 2008

Amirjani N, Ashworth NL, Watt MJ et al. Corticosteroid iontophoresis to treat carpal tunnel syndrome: a double-blind randomized controlled trial. *Muscle Nerve* 2009;39:627-33

Antoniadis G, Rath SA, Mir-Ali L, Oberle J, Richter HP. Erfahrungen mit der endoskopischen Operation des Karpaltunnelsyndroms. Vorläufige Ergebnisse einer prospektiven Studie. *Nervenarzt* 1997;68:503-508

Armstrong T, Devor W, Borschel L, Contreras R. Intracarpal steroid injection is safe and effective for short-term management of carpal tunnel syndrome. *Muscle Nerve* 2004;29:82-88

Arner M, Hagberg L, Rosen B. Sensory disturbances after two-portal endoscopic carpal tunnel release: a preliminary report. *J Hand Surg Am* 1994;19:548-551

Armstrong T, Dale AM, Franzblau A, Evanoff BA. Risk factors for carpal tunnel syndrome and median neuropathy in a working population. *J Occup Environ Med*. 2008;50:1355-64

Assmus H. Ist das Karpaltunnelsyndrom erblich? *Akt Neurol* 1993;20:138-141

Assmus H. Korrektur- und Rezidiveingriffe beim Karpaltunnelsyndrom. *Nervenarzt* 1996;67:998-1002

Assmus H. Tendovaginitis stenosans. Eine häufige Begleiterkrankung des Karpaltunnelsyndroms. *Nervenarzt* 2000;71:474-476

Assmus H. Antoniadis G (Hrsg.) Nervenkompressionssyndrome. Steinkopff Heidelberg 2008

Assmus H, Hashemi B. Die operative Behandlung des Karpaltunnelsyndroms in der Schwangerschaft. Erfahrungsbericht anhand von 314 Fällen. *Nervenarzt* 2000;71:470-73

Assmus, H, Staub F: Handchirurgische Eingriffe nach Mammakarzinom am Beispiel des Karpaltunnel-syndroms. *Handchir Mikrochir Plast Chir* 2004;36:237-40

Assmus H, Staub F. Karpaltunnelsyndrom-Rezidive bei Langzeithämodialyse. Handchir Mikrochir Plast Chir 2005;37:158-166

Assmus H, Dombert T, Staub F. Rezidiv- und Korrekturingriffe beim Karpaltunnelsyndrom. Handchir Mikrochir Plast Chir 2006;38:306-311

Aszmann OC, Kress KM, Dellon AL. Results of decompression of peripheral nerves in diabetics: a prospective, blinded study. Plast Reconstr Surg 2000;106:816

Atroshi I, Gummesson C, Johnsson R, Ornstein E, Ranstam J, Rosen I. Prevalence of carpal tunnel syndrome in a general population. JAMA 1999;282:153-158

Atroshi I, Gummesson C, Johnsson R, Ornstein E. Diagnostic properties of nerve conduction tests in population based carpal tunnel syndrome. BMC musculoskeletal disorders 2003;4:9 Epub

Atroshi I, Hofer M, Larsson GU et al. Open compared with 2-portal endoscopic carpal tunnel release: a 5-year follow-up of a randomized controlled trial. J Hand Surg (Am) 2009;43:266-72

Atroshi I, Larsson GU, Ornstein E, Hofer M, Johnsson R, Ranstam J. Outcomes of endoscopic surgery compared with open surgery for carpal tunnel syndrome. BMJ. 2006;332:1473 Epub

Aygun R, Ulvi H, Karatay S, Deniz O, Varoglu AO. Determination of sensitive electrophysiologic parameters at follow-up of different steroid treatments of carpal tunnel syndrome. J Clin Neurophysiol 2005;22:222-230

Bahrami, MH, Rayegani SM, Fereidouni M, Baghbani M: Prevalence and severity of carpal tunnel syndrome (CTS) during pregnancy. Electromyogr Clin Neurophysiol 2005;45:123-125

Baranowski D, Klein W, Grünert J. Revisions-Operationen beim Karpaltunnelsyndrom. Hand Mikrochir Plast Chir 1993;25:127-132.

Becker J, Nora DB, Gomes I et al. An evaluation of gender, obesity, age, and diabetes mellitus as risk factors for carpal tunnel syndrome. Clin Neurophysiol 2002;113:1429-34

Beekman R, Visser LH. Sonography in the diagnosis of carpal tunnel syndrome: a critical review of the literature. Muscle Nerve 2003;27:26-33

Behse F, Masuhr F. Zur elektrophysiologischen Diagnostik des Karpaltunnelsyndroms: Eigene Untersuchungen bei 124 Kontrollpersonen und eine Literaturübersicht. Klin Neurophysiol 2002;33:25-33

Bekkelund SI, Pierre-Jerome C. Does carpal canal stenosis predict outcome in women with carpal tunnel syndrome? Acta Neurol Scand 2003;107(2):102-105

BGH-Uteil zur Aufklärung. NJW 1994;Heft 463010-3012

Bindra RR, Evanoff BA, Chough LY, Cole RJ, Chow JC, Gelberman RH. The use of routine wrist radiography in the evaluation of patients with carpal tunnel syndrome J Hand Surg Am 1997;22:115-119.

Bischoff C. Aktueller Stand in Diagnostik und Therapie des Karpaltunnelsyndroms. Nervenheilkunde 2004;23:132-137

Bleecker ML, Bohlman M, Moreland R, Tipton A. Carpal tunnel syndrome: role of carpal canal size. Neurology 1985;35:1599-1604

- Boeckstyns ME, Sorensen AI. Does endoscopic carpal tunnel release have a higher rate of complications than open carpal tunnel release? An analysis of published series. *J Hand surg* 1999;24B:9-15
- Boland RA, Kiernan MC. Assessing the accuracy of a combination of clinical tests for identifying carpal tunnel syndrome. *J Clin Neurosci*. 2009;16:929-3
- Boogaarts HD, Verbeek AL, Bartels RH. Surgery for carpal tunnel syndrome under antiplatelet therapy. *Clin Neurol. Neurosurg*. 2010; 112:791-3
- Borisch N, Haussmann P. Neurophysiological recovery after open carpal tunnel decompression: comparison of simple decompression and decompression with epineurotomy. *J Hand Surg* 2003;28B:5:450-454
- Botte MJ, von Schroeder HP, Abrams RA, Gellman H. Recurrent carpal tunnel syndrome. *Hand Clin* 1996;12:731-43
- Bromley GS. Minimal-incision open carpal tunnel decompression. *J Hand Surg Am* 1994;19:119-120
- Brown RA, Gelberman RH, Seiler JG 3rd, Abrahamsson SO, Weiland AJ, Urbaniak JR, Schoenfeld Da, Furcolo D. Carpal tunnel release. A prospective, randomized assessment of open and endoscopic methods. *J Bone Joint Surg Am* 1993;75:1265-1275
- Buch-Jaeger N, Foucher G. Correlation of clinical signs with nerve conduction tests in the diagnosis of carpal tunnel syndrome. *J Hand Surg Br* 1994;19:720-724
- Büchler U, Goth D, Haußmann P, Lanz U, Martini AK, Wulle C. Karpaltunnelsyndrom: Bericht über 56 Nachoperationen. *Handchir Mikrochir Plast Chir* 1983;15:3-12
- Capasso M, Manzoli C, Uncini A. Management of extreme carpal tunnel syndrome: Evidence from a long-term follow-up study. *Muscle Nerve* 2009;40:86-93
- Cebesoy O, Kose KC, Kuru I et al. Use of a splint following open carpal tunnel release: a comparative study. *Adv Ther*. 2007;24:478-84
- Cellocco P, Rossi C, El Boustany S, Di Tanna GL, Costanzo G. Minimally invasive carpal tunnel release. *Orthop Clin North Am*. 2009;40:441-8
- Center of evidence based medicine, Oxford 2001; http://www.cebm.net/levels_of_evidence.asp
- Chang MH, Ger LP, Hsieh PF, Huang SY. A randomised clinical trial of oral steroids in the treatment of carpal tunnel syndrome: a long term follow up. *J Neurol Neurosurg Psychiat* 2002a;73:710-714
- Chang MH, Wei SJ, Chiang MT, Wang MT, Hsieh PF, Huang SY. Comparison of motor conduction techniques in the diagnosis of carpal tunnel syndrome. *Neurology* 2002b;58:1603-1607
- Chapell R, Coates V, Turkelson C. Poor outcome for neural surgery (epineurotomy or neurolysis) for carpal tunnel syndrome compared with carpal tunnel release alone: a meta-analysis of global outcomes. *Plast Reconstr Surg* 2003;112:983
- Charles N, Vial C, Chauplannaz G, Bady B. Clinical validation of antidromic stimulation of the ring finger in early electrodiagnosis of mild carpal tunnel syndrome. *Electroencephalogr Clin Neurophysiol* 1990;76:142-147
- Chow JCY. Endoscopic carpal tunnel release . Two-portal technique. *Hand Clin* 1994;10:637-46

- Chow CS, Hung LK, Chiu CP, Lai KL, Lam LN, Ng ML, Tam KC, Wong KC, Ho PC. Is symptomatology useful in distinguishing between carpal tunnel syndrome and cervical spondylosis? *Hand Surg* 2005;10:1-5
- Chung KC, Walters MR, Greenfield ML, Chernew ME. Endoscopic versus open carpal tunnel release: a cost-effectiveness analysis. *Plast Reconstr Surg* 1998;102:1089-99
- Concannon MJ, Brownfield ML, Puckett CL. The incidence of recurrence after endoscopic carpal tunnel release. *Plast Reconstr Surg* 2000;105:1662
- Cook AC, Szabo RM, Birkholz SW, King EF. Early mobilisation following carpal tunnel release. A prospective randomized study. *J Hand Surg* 1995;20B:228-230
- Cresswell TR, Heras-Palou C, Bradley MJ et al Long-term outcome after carpal tunnel decompression – a prospective randomised study of the Indiana Tome and a standard limited incision. *J Hand surg Eur Vol.* 2008;33:332-6
- Dahlin LB, Lekholm C, Kardum P, Holberg J. Coverage of the median nerve with free and pedicled flaps for the treatment of recurrent severe carpal tunnel syndrome. *Scand J Plast Reconstr Surg Hand Surg* 2002;36:172-176.
- Dammers JW, Roos Y, Vering MM, Vermeulen M. Injection with methylprednisolone in patients with the carpal tunnel syndrome: a randomised double blind trial testing three different doses. *J Neurol* 2006;253:574-7
- De Krom MCTFM, Knippschild PG, Käster ADM, et al. Efficacy of provocative tests for diagnosis of carpal tunnel syndrome. *Lancet* 1990; 335: 393-395
- De Krom MC, van Croonenborg JJ; Blaauw G et al. Guideline „Diagnosis and treatment of carpal tunnel syndrome“. *Ned Tijdschr Geneesk.* 2008;12:76-81
- del Pinal F, Cruz-Camara A, Jado E. Total ulnar nerve transection during endoscopic carpal tunnel release. *Arthroscopy* 1997;13:235-237
- De Stefano F, Nordstrom DL, Vierkant RA. Long-term symptom outcomes of carpal tunnel syndrome and its treatment. *J Hand Surg Am* 1997;22:200-210
- Donato G, Galasso O, Valentino P et al. Pathological findings in subsynovial tissue in idiopathic carpal tunnel syndrome. *Clin Neurophathol.* 2009;28:129-35
- Einhorn N, Leddy JP. Pitfalls of endoscopic carpal tunnel release. *Clin Orthop* 1996;27:373-380
- El Miedany YM, Aty SA, Ashour S. Ultrasonography versus nerve conduction study in patients with carpal tunnel syndrome: substantive or complementary tests? *Rheumatology* 2004;43:887-95
- El Miedany Y, Ashour S, Youssef S et al. Clinical diagnosis of carpal tunnel syndrome: old tests – new concepts. *Joint Bone spine.* 2008;75:451-7
- Ferdinand RD, MacLean JGB. Endoscopic versus open carpal tunnel release in bilateral carpal tunnel syndrome. A prospective, randomised, blinded assessment. *J Bone Joint Surg Br* 2002;84B:375-379
- Flondell M, Hofer M, Björk J, Atroschy I. Local steroid injection for moderately severe idiopathic carpal tunnel syndrome: Protocol of a randomized double-blind placebo-controlled trial. *BMC Musculoskeletal Disorders* 2010, 11:76

Forman DL, Watson HK, Caulfield KA, Shenko J, Caputo AE, Ashmead D. Persistent or recurrent carpal tunnel syndrome following prior endoscopic carpal tunnel release. *J Hand Surg Am* 1998;23:1010-4

Fowler JR, Gaughan JP, Ilyas AM. The sensitivity and specificity of ultrasound for the diagnosis of carpal tunnel syndrome: a metaanalysis. *Clin Orthop Relat Res.* 2011; 469:1089-94. Epub 2010 Oct 21.

Frank U, Giunta R, Krimmer H, Lanz U. Neueinbettung des N. medianus nach Vernarbung im Karpalkanal mit der Hypothenar-Fettgewebsplastik. *Handchir Mikrochir Plast Chir* 1999;31:37-322

Geoghegan JM, Clark DI, Brainbridge IC, Smith C, Hubbard R. Risk factors in carpal tunnel syndrome. *J Hand Surg Br* 2004;29B:315-320

Gerritsen AAM, deVet HCW, Scholten RJPM, Bertelsmann FW, de Krom MCTFM, Bouter LM. Splinting vs surgery in the treatment of carpal tunnel syndrome. A randomized controlled trial. *JAMA* 2002;288:1245-1251

Goshtasby R, Wheeler DR, Moy OJ. Risk factors for trigger finger occurrence after carpal tunnel release. *Hand Surg.* 2010;15:81-7

Graham B. The value added by electrodiagnostic testing in the diagnosis of carpal tunnel syndrome. *J Bone Joint Surg Am.* 2008;90:2587-93

Graham RG, Hudson DA, Solomons M, Singer M. A prospective study to assess the outcome of steroid injections and wrist splinting for the treatment of carpal tunnel syndrome. *Plast Reconstr Surg* 2004;113:530

Green DP. Diagnostic and therapeutic value of carpal tunnel injection. *J Hand Surg Am* 1984;9:850-854

Grundberg AB, Reagan DS. Compression syndromes in reflex sympathetic dystrophy. *J Hand Surg Am* 1991;16:731-736

Gunnarsson LG, Amilon A, Hellstrand P, Leissner P, Philipson L. The diagnosis of carpal tunnel syndrome. Sensitivity and specificity of some clinical and electrophysiological tests. *J Hand Surg Br* 1997; 22:34-37.

Haase J. Carpal tunnel syndrome - a comprehensive review. In: *Advances and technical standards in Neurosurgery* vol. 32, Springer Wien 2007, pp. 178-243

Hallock GG, Lutz DA. Prospective comparison of minimal incision "open" and two-portal endoscopic carpal tunnel release. *Plast Reconstr Surg* 1995;96:943-947

Hankins CL, Brown MG, Lopez RA, Lee AK, Dang J, Harper RD. A 12-year experience using the Brown two-portal endoscopic procedure of transverse carpal ligament release in 14,722 patients: defining a new paradigm in the treatment of carpal tunnel syndrome. *Plast Reconstr Surg.* 2007;120:1911-21

Hanssen AD, Amadio PC, De Silva SP, Llistrup M. Deep postoperative wound infection after carpal tunnel release. *J Hand Surg Am* 1989;14:869-73

Haupt WF, Wintzer G, Schop A, Lottgen J, Pawlik G. Long-term results of carpal tunnel decompression. Assessment of 60 cases. *J Hand Surg Br.* 1993;18:471-74

Hobby JL, Venkatesh R, Motkur P. The effect of age and gender upon symptoms and surgical outcome in carpal tunnel syndrome. *J Hand Surg Br* 2005;30B:599-604

- Huang JH, Zager EL. Mini-open carpal tunnel decompression. *Neurosurgery* 2004;54:397-400
- Huemer GM, Koller M, Pachinger T et al. Postoperative splinting after open carpal tunnel release does not improve functional and neurological outcome. *Muscle Nerve*. 2007;36: 528-31
- Huisstede BM, Hoogvliet P, Randsdorp MS, Glerum S, van Middelkoop M, Koes BW. Carpal tunnel syndrome. Part I: effectiveness of nonsurgical treatments—a systematic review. *Arch Phys Med Rehabil*. 2010;91(7):981-1004.
- Huisstede BM, Randsdorp MS, Coert JH et al. Carpal tunnel syndrome. Part II: effectiveness of surgical treatment – a systematic review. *Arch Phys Med Rehabil*. 2010;91:1005-24
- Hulsizer DL, Staebler MP, Weiss AP, Akelman E. The results of revision carpal tunnel release following previous open versus endoscopic surgery. *J Hand Surg Am* 1998;23:865-9
- Hunt TR, Osterman AL. Complications of the treatment of carpal tunnel syndrome. *Hand Clin* 1994;10:63-71
- Hwang PY, Ho CI. Minimally invasive carpal tunnel decompression using the KnifeLight. *Neurosurgery* 2007;60:162-8
- Irvine J, Chong SL, Amirjani N, Chan KM. Double-blind randomized controlled trial of low-level laser therapy in carpal tunnel syndrome. *Muscle Nerve* 2004;30:182-187
- Jackson DA, Clifford JC. Electrodiagnosis of mild carpal tunnel syndrome. *Arch Phys Med Rehabil* 1989;70:199-204
- Jarvik JG, Yuen E, Haynor DR, Bradley CM, Fulton-Kehoe D, Smith-Weller T, Wu R, Kliot M, Kraft G, Wang L, Erlich V, Heagerty PJ, Franklin GM. MR nerve imaging in a prospective cohort of patients with suspected carpal tunnel syndrome. *Neurology* 2002;58:1597-1602
- Jarvik JG, Yuen E, Kliot M. Diagnosis of carpal tunnel syndrome: electrodiagnostic and MR imaging evaluation. *Neuroimaging Clin N Am*. 2004;14:93-102
- Jarvik JG, Comstock BA, Kliot M et al. Surgery versus non-surgical therapy for carpal tunnel syndrome: a randomised parallel-group trial. *Lancet* 2008;474:1074-81
- Johnson EW, Kukla RD, Wongsam PE, Piedmont A. Sensory latencies to the ring finger: normal values and relation to carpal tunnel syndrome. *Arch Phys Med Rehabil* 1981;62:206-208
- Kamath V, Stothard J. A clinical questionnaire for the diagnosis of carpal tunnel syndrome. *J Hand Surg [Br]* 2003;28:455-59
- Kamolz LP, Beck H, Haslik W, Högl R, Rab M, Schrögendorfer KF, Frey M. Carpal tunnel syndrome: a question of hand and wrist configurations? *J Hand Surg* 2004;29B:4:321-324
- Karlsson MK, Lindau T, Hagberg L. Ligament lengthening compared with simple division of the transverse carpal ligament in the open treatment of carpal tunnel syndrome. *Scand J Plast Reconstr Surg Hand Surg* 1997;31:65-69
- Katz JN, Keller RB, Simmons BP, Rogers WD, Bessette L, Fossel AH, Mooney NA. Maine Carpal Tunnel Study: outcomes of operative and nonoperative therapy for carpal tunnel syndrome in a community-based cohort. *J Hand Surg Am* 1998; 23: 697-710
- Kaul MP, Pagel KJ, Wheatley MJ, Dryden JD. Carpal compression test and pressure provocative test in veterans with median-distribution paresthesias. *Muscle Nerve* 2001;24:107-111

- Keiner D, Gaab MR, Schroeder HW, Oertel J. Long-term follow-up of dual-portal endoscopic release of the transverse ligament in carpal tunnel syndrome: an analysis of 94 cases. *Neurosurgery* 2009;64:131-7
- Keith MW, Masear V, Chung et al. Diagnosis of carpal tunnel syndrome. *J Am Acad Orthop Surg* 2009;17:389-96
- Kele H, Verheggen R, Bittermann HJ, Reimers CD. The potential value of ultrasonography in the evaluation of carpal tunnel syndrome. *Neurology* 2003;12:389-91
- Kern BC, Brock M, Rudolph KH, Logemann H. The recurrent carpal tunnel syndrome. *Zentralbl Neurochir* 1993;54:80-83
- Kessler M, Netter P, Azoulay E, Mayeux D, Pere P. Dialysis-associated arthropathy: A multicentre survey of 171 patients receiving haemodialysis for over 10 years. *Br J Rheumat* 1992;31:157-62
- Khan DU. An assessment of symptomatic relief after carpal tunnel release in patients on haemodialysis. *Nephron Clin Pract.* 2008;110:264-7
- Kiyamaz N, Cirak B, Tuncay I, Demir O. Comparing open surgery with endoscopic releasing in the treatment of carpal tunnel syndrome. *Minim Invasive Neurosurg* 2002;45:228-230
- Klauser AS, Halpern EJ, De Zordo T et al. Carpal tunnel syndrome assessment with US: value of additional cross-sectional area measurements of the median nerve in patients versus healthy volunteers. *Radiology.* 2009;250:171-7
- Kothari MJ, Rutkove SB, Caress JB, Hinchey J, Logigian EL, Preston DC. Comparison of digital sensory studies in patients with carpal tunnel syndrome. *Muscle Nerve* 1995;18:1272-1276
- Kretschmer T, Antoniadis G, Börm W, Richter HP. Iatrogene Nervenverletzungen. Teil 2: Fallstricke der endoskopischen Karpaltunneloperation - Folgerungen aus Befunden offener Revisionsoperationen. *Chirurg* 2004;75:1207-1209
- Kretschmer T, Antoniadis G, Richter HP, König RW. Avoiding iatrogenic nerve injury in endoscopic carpal tunnel release. *Neurosurg Clin N Am.* 2009;20:65-71
- Kuhlmann KA, Hennessey WJ. Sensitivity and specificity of carpal tunnel syndrome signs. *Am J Phys Med Rehab* 1997;76: 451-457
- Kumar P, Chakrabarti I. Idiopathic carpal tunnel syndrome and trigger finger: is there an association? *J Hand Surg Eur Vol.* 2009;34:58-9
- Lamberti PM, Light TR. Carpal tunnel syndrome in children. *Hand Clin* 2002;18:331-337
- Lanz U. Anatomical variations of the median nerve in the carpal tunnel. *J Hand Surg Am* 1977;2:44-53
- Lee CH, Kim TK, Yoon ES, Dhong ES. Correlation of high-resolution ultrasonographic findings with the clinical symptoms and electrodiagnostic data in carpal tunnel syndrome. *Ann Plast Surg* 2005;54:20-23
- Leinberry CF, Hammond NL, Siegfried JW. The role of epineurotomy in the operative treatment of carpal tunnel syndrome. *J Bone Joint Surg* 1997;79:555-557.
- Leit ME, Weisser RW, Tomaino MM. Patient-reported outcome after carpal tunnel release for advanced disease: a prospective and longitudinal assessment in patients older than age 70. *J Hand Surg Am* 2004;29:379-383.

Lorgelly PK, Dias JJ, Bradley MJ, Burke FD. Carpal tunnel syndrome, the search for a cost-effective surgical intervention: a randomised controlled trial. *Ann R Coll Surg Engl* 2005;87:36-40

Ly-Pen D, Andreu JL, de Blas G, Sanchez-Olaso A, Millan I. Surgical decompression versus local steroid injection in carpal tunnel syndrome: a one-year, prospective, randomized, open, controlled clinical trial. *Arthritis Rheum.* 2005; 52: 612-9.

MacDermid JC, Wessel J. Clinical diagnosis of carpal tunnel syndrome: a systematic review. *J Hand Ther* 2004;17:309-319.

MacDermid JC, Richards RS, Roth JH, Ross DC, King GJ. Endoscopic versus open carpal tunnel release: a randomised trial. *J Hand Surg* 2003;28:475-480.

Macdonell RA, Schwartz MS, Swash M. Carpal tunnel syndrome: which finger should be tested? An analysis of sensory conduction in digital branches of the median nerve. *Muscle Nerve* 1990;13:601-606

Maggard MA, Haarness NG, Chang WT et al. Indications for performing carpal tunnel surgery: clinical quality measures. *Plast Reconstr. Surg.* 2010;126:169-79

Marshall F, Tardif G, Ashworth N. Local corticosteroid injection for carpal tunnel syndrome (Cochrane Review). *The Cochrane Library Issue 2, 2002*

Marshall S, Tardiff G, Ashworth N. Local steroid injection for carpal tunnel syndrome. *Cochrane Database Syst Rev.* 2007;(2):CD001554

Martin CH, Seiler JG 3rd, Lesesne JS. The cutaneous innervation of the palm: an anatomic study of the ulnar and median nerves. *J Hand Surg Am* 1996;21:634-638

Martins RS, Siqueira MG, Simplicio H. Wrist immobilisation after carpal tunnel release. *Arq Neuropsychiat.* 2006;64:596-9

Massy-Westropp N, Grimmer K, Bain G. A systematic review of the clinical diagnostic tests for carpal tunnel syndrome. *J Hand Surg Am* 2000;25:778-779.

Mattioli S, Baldesseroni A, Curti S et al. Incidence rates of surgically treated idiopathic carpal tunnel syndrome in blue- and white-collar workers and housewives in tuscany, Italy. *Occup Envir Med.* 2009;66:299-304

Mondelli M, Filippou G, Gallo A. Diagnostic utility of ultrasonography versus nerve conduction studies in mild carpal tunnel syndrome. *Arthritis Rheum* 2008;159:357-66

Mondelli M, Giannini F, Giacchi M. Carpal tunnel syndrome incidence in a general population. *Neurology* 2002;58:289-94

Mondelli M, Grippo A, Mariani M, et al. Carpal tunnel syndrome and ulnar neuropathy at the elbow in floor cleaners. *Neurophysiol Clin.* 2006;36:245-53

Mondelli M, Padua L, Reale F, Signorini AM, Romano C. Outcome of surgical release among diabetics with carpal tunnel syndrome. *Arch Phys Med Rehabil* 2004;85:9-13

Mondelli M, Passero S, Giannini F. Provocative tests in different stages of carpal tunnel syndrome. *Clin Neurol Neurosurg* 2001a;103:178-183

Mondelli M, Reale F, Padua R, Aprile I, Padua L. Clinical and neurophysiological outcome of surgery in extreme carpal tunnel syndrome. *Clin Neurophys* 2001b ;112:1237-1242.

- Mondelli M, Rossi S, Monti E et al. Long term follow-up of carpal tunnel syndrome during pregnancy: a cohort study and review of the literature. *Electromyogr Clin Neurophysiol* 2007;47:259-71
- Monsivais JJ, Baker J, Monsivais D. The association of peripheral nerve compression and reflex sympathetic dystrophy. *J Hand Surg [Br]* 1993;18B:337-38
- Moran L, Perez M, Esteban A et al. Sonographic measurement of cross-sectional area of the median nerve in the diagnosis of carpal tunnel syndrome: correlation with nerve conduction studies. *J Clin Ultrasound* 2009;37:125-31
- Mosher JF. Mini open carpal tunnel release. *J Hand Surg Am* 2001;1:211-216
- Muller M, Tsui D, Schnurr R, Biddulph-Deisroth L, Hard J, MacDermid JC. Effectiveness of hand therapy interventions in primary management of carpal tunnel syndrome: a systematic review. *J Hand Ther* 2004;17:210-228.
- Mumenthaler M, Stöhr M, Müller-Vahl H. Läsionen peripherer Nerven und radikuläre Syndrome. 8. Aufl. Thieme, Stuttgart New York 2003
- Naidu SH, Fisher J, Heistand M, Kothari MJ. Median nerve function in patients undergoing carpal tunnel release: pre- and post-op nerve conductions. *Electromyogr Clin Neurophysiol* 2003;43:393-397
- Nakamichi KI, Tachibana S. Ultrasonographic measurement of median nerve cross-sectional area in idiopathic carpal tunnel syndrome: diagnostic accuracy. *Muscle Nerve* 2002;6:798-803
- Namazi H, Majd Z. Carpal tunnel syndrome in patients who are receiving long-term renal hemodialysis. *Arch Orthop Trauma Surg* 2007;127:725-8
- Naranjo A, Ojeda S, Rua-Figueroa I et al. Limited value of ultrasound assessment in patients with poor outcome after carpal tunnel release surgery. *Scand J Rheumatol*. 2010;39:409-12
- Nathan PA, Istvan JA, Meadows KD. A longitudinal study of predictors of research-defined carpal tunnel syndrome in industrial workers: findings at 17 years. *J Hand Surg Br* 2005;30B:593-598
- Nationales Programm für Versorgungs-Leitlinien. Methoden-Report Juli 2004.
<http://www.versorgungsleitlinien.de/methodik/pdf/nplmethode.pdf>
- Netscher D, Mosharrafa A, Lee M, Polsen C, Choi H, Steadman AK, Thornby J. Transverse carpal ligament: its effect on flexor tendon excursion, morphologic changes of the carpal canal, and on pinch and grip strengths after open carpal tunnel release. *Plast Reconstr Surg* 1997;100:636-642
- Nolan WB, Alkai D, Glickel SZ, Snow S. Results of treatment of severe carpal tunnel syndrome. *J Hand Surg* 1992;17A:1020-1023
- Nordstrom DL, DeStefano F, Vierkant RA, Layde PM. Incidence of diagnosed carpal tunnel syndrome in a general population. *Epidemiology* 1998;9:342-345
- Nuckols T, Harber P, Sandin K et al. Quality measures for diagnosis and non-operative management of carpal tunnel syndrome in occupational settings. *J Occup Rehabil*. 2011;21:100-19
- O'Connor D, Marshall S, Massy-Westrop N. Non-surgical treatment (other than steroid injection) for carpal tunnel syndrome. (Cochrane Review). *The Cochrane Library*, Issue 2, 2003

Oertel J, Schroeder HW, Gaab MR. Dual-portal endoscopic release of the transverse ligament in carpal tunnel syndrome: results of 411 procedures with special reference to technique, efficacy, and complications. *Neurosurgery*. 2006;59:333-40

O'Malley MJ, Evanoff M, Terrono AL, Millender LH. Factors that determine reexploration treatment of carpal tunnel syndrome. *J Hand Surg Am* 1992;17:638-641.

Padua L, Di Pasquale A, Pazzaglia C, et al. Systematic review of pregnancy related carpal tunnel syndrome. *Muscle Nerve* 2010;42:697-702

Padua L, Padua R, Aprile I, Pasqualetti P, Tonali P; Italian CTS Study Group. Carpal tunnel syndrome. Multiperspective follow-up of untreated carpal tunnel syndrome: a multicenter study. *Neurology*. 2001;12;56(11):1459-66.

Padua L, Mondelli M; Italian CTS Study Group. Evolution of hand dysfunction and symptoms in untreated carpal tunnel syndrome. *Muscle Nerve*. 2005;32:545-7

Padua L, Aprile I, Lo Monaco M, Padua R et al. Italian multicentre study of carpal tunnel syndrome: clinical-neurophysiological picture and diagnostic pathway in 461 patients and differences between the populations enrolled in the northern, central and southern centres. *Ital J Neurol Sci* 1999a;20:309-313

Padua L, Giannini F, Girlanda P, Insola A, Luchetti R, , Lo Monaco M, Padua R, Uncini A, Tonali P. Usefulness of segmental and comparative tests in the electrodiagnosis of carpal tunnel syndrome: the Italian CTS study group. *Ital J Neurol Sci* 1999b;20:315-20

Palmer AK, Toivonen DA. Complications of endoscopic and open carpal tunnel release. *J Hand Surg Am* 1999;24:561-565

Park SH, Cho BH, Ryu KS, Cho BM, Oh SM, Park DS. Surgical outcome of endoscopic carpal tunnel release in 100 patients with carpal tunnel syndrome. *Minim Invasive Neurosurg* 2004;47:261-265.

Pastare D, Therimadasamy AK, Lee E et al. Sonography versus nerve conduction studies in patients referred with a clinical diagnosis of carpal tunnel syndrome. *J clin Ultrasound*. 2009;37:389-93

Pazzaglia C, Caliandro P, Aprile I, Mondelli M, Foschini M, Tonali PA, Padua L. Multicenter study on carpal tunnel syndrome and pregnancy incidence and natural course. *Acta Neurochir Suppl* 2005;92:35-39

Peters-Veluthamaningal C, Winters JC, Groenier KH et al. Randomized controlled trial of local corticosteroid injections for carpal tunnel syndrome in general practice. *BMC Fam Pract*. 2010;11:54

Perkins BA, Olaleye D, Bril V. Carpal tunnel syndrome in patients with diabetic polyneuropathy. *Diabetes Care* 2002;25:565-69

Piza-Katzer H, Laszloffy P, Herczeg E, Balogh B. Komplikation bei endoskopischen Karpaltunnel-Operationen. *Hanchir Mikrochir Plast Chir* 1996;28:156-159

Plancher KD, Idler RS, Lourie GM, Strickland JW. Recalcitrant carpal tunnel. The Hypothenar Fat Pad Flap. *Hand Clin* 1996;12:337-349.

Prick JJW, Blaauw G, Vredeveld JW, Oosterloo SJ. Results of carpal tunnel release. *J Neurol* 2003;10:733-736

- Provinciali L, Giattini A, Splendiani G, Logullo F. Usefulness of hand rehabilitation after carpal tunnel surgery. *Muscle Nerve* 2000;23:211-16
- Quaglietta P, Corriero G. Endoscopic carpal tunnel release surgery: retrospective study of 390 consecutive cases. *Acta Neurochir Suppl* 2005;92:41-45
- Rab M, Grünbeck M, Beck H et al. Intra-individual comparison between open and 2-portal endoscopic release in clinically matched bilateral carpal tunnel syndrome. *J Plast Reconstr Aesthet Surg*. 2006;59:730-6
- Radecki P. The familial occurrence of carpal tunnel syndrome. *Muscle Nerve*. 1994;17:325-30
- Raimbeau G. Recurrent carpal tunnel syndrome. *Chir Main* 2008;27:134-45
- Reale F, Ginanneschi F, Sicurelli F, Mondelli M. Protocol of outcome evaluation for surgical release of carpal tunnel syndrome. *Neurosurgery* 2003;53:343-51
- Reid M, David L, Nicholl J. A one-stop carpal tunnel clinic. *Ann R Coll Surg Engl*. 2009;91:301-4
- Rempel D, Evanoff B, Amadio PC, de Krom M, Franklin G, Franzblau A, Gray R, Gerr F, Hagberg M, Hales T, Katz JN, Pransky G. Consensus criteria for the classification of carpal tunnel syndrome in epidemiologic studies. *J Public Health Am* 1998;88:1447-1451
- Richer RJ, Peimer CA. Flexor superficialis abductor transfer with carpal tunnel release for thenar palsy. *J Hand Surg* 2005;30A:506-512
- Richter HP, Antoniadis G. Pitfalls in surgery for carpal tunnel syndrome. In: Samii M (Ed) *Peripheral nerve lesions*. Springer Berlin Heidelberg New York London Paris Tokyo, 1990, pp. 288-290
- Richter M, Brüser P. Die operative Behandlung des Karpaltunnelsyndroms: ein vergleich zwischen langer und kurzer Schnitfführung sowie endoskopischer Spaltung. *Handchir Mikrochir Plast Chir* 1996;28:160-165
- Richter M, Brüser P. Die Wertigkeit der klinischen Diagnostik beim Karpaltunnelsyndrom. *Handchir Mikrochir Plast Chir* 1999;31:373-376
- Roquelaure Y, Ha C, Pelier-Cady MC et al. Work increases the incidence of carpal tunnel syndrome in the general population. *Muscle Nerve* 2008;37:477-82
- Rosenbaum RB, Ochoa JL. *Carpal tunnel syndrome and other disorders of the median nerve*. 2nd ed. Butterworth Heinemann, Amsterdam 2002
- Sander HW, Quinto C, Saadeh PB, Chokverty S. Median and ulnar palm-wrist studies. *Clin Neurophysiology* 1999;110:1462-1465
- Sandin KJ, Asch SM, Jablecki CK, Kilmer DD, Nuckols TK; Clinical quality measures for electrodiagnosis in suspected carpal tunnel syndrome. *Muscle Nerve* 2010;41:444-52
- Sanz J, Lizaur A, Sanchez Del Campo F. Postoperative changes of carpal canal pressure in carpal tunnel syndrome: a prospective study with follow-up of 1 year. *J Hand Surg* 2005;30B:6:611-614
- Sarris IK, Sotereanos DG. Vein wrapping for recurrent median nerve compression. *J Hand Surg Am* 2004;4:189-194

Saw NLB, Jones S, Shepstone L, Meyer M, Chapman PG, Logan AM. Early outcome and cost-effectiveness of endoscopic versus open carpal tunnel release: a randomized prospective trial. *J Hand Surg* 2003;28B:5:444-449

Schenck RR. The role of endoscopic surgery in the treatment of carpal tunnel syndrome. *Adv Plast Reconstr Surg* 1995;11:17-43

Schmelzer RE, Della Rocca GJ, Capli DA. Endoscopic carpal tunnel release: a review of 753 cases in 486 patients. *Plast Reconstr Surg* 2006;117:177-85

Schmidt W, Gruber AAJ, Hammer R. Ergebnisse verschiedener Schnittführungen bei der Behandlung des Karpaltunnelsyndroms. *Handchir Mikrochir Plast Chir* 2000;32:67-69

Scholten RJPM, Gerritsen AAM, Uitdehaag BMJ, van Geldere D, de Vet HCW, Bouter LM. Surgical treatment options for carpal tunnel syndrome (review) *Cochrane Database Syst Rev* 2004; 2:1-54

Scholten RJ, Mink van der Molen A, Uitdehaag BM et al. Surgical treatment options for carpal tunnel syndrome. *Cochrane Database Syst Rev*. 2007;17:CD003905

Schrijver HM, Gerritsen AAM, Strijers RLM, Uitdehaag BMJ, Scholten RJPM, de Vet HCW, Bouter LM. Correlating nerve conduction studies and clinical outcome measures on carpal tunnel syndrome: lessons from a randomized controlled trial. *J Clin Neurophysiol* 2005;22:216-221

Schuhfried O, Vacariu G, Kopf A, Paternostro-Sluga T. Relative slowing of the median antidromic sensory nerve conduction velocity to the ring finger in screening for carpal tunnel syndrome. *J Hand Surg Am* 2004; 29:947-952.

Seror P. Sensitivity of the various tests for the diagnosis of carpal tunnel syndrome. *J Hand Surg Br* 1994;19:725-728

Seror P. Sonography and electrodiagnosis in carpal tunnel syndrome diagnosis, an analysis of the literature. *Eur J Radiol*. 2007;67:146-52

Sevim S, Dogu O, Camdeviren H, Kaleagasi H, Aral M, Arslan E, Milcan A. Long-term effectiveness of steroid injections and splinting in mild and moderate carpal tunnel syndrome. *Neurol Sci* 2004;25:48-52

Shinya K, Lanzetta M, Conolly WB. Risk and complications in endoscopic carpal tunnel release. *J Hand Surg Br* 1995; 20:222-227

Shiri R, Miranda H, Heliövaara , Viikari-Juntura E. Physical work load factors and carpal tunnel syndrome: a population-based study. *Occup Environ Med*. 2009;66:368-73

Shum C, Parisien M, Strauch RJ, Rosenwasser MP. The role of flexor tenosynovectomy in the operative treatment of carpal tunnel syndrome. *J Bone Jt Surg Am* 2002;84-A:1717-18

Siegmeth AW, Hopkinson-Woolley JA. Standard open decompression in carpal tunnel syndrome compared with a modified open technique preserving the superficial skin nerves: a prospective randomized study. *J Hand surg Am*. 2006;31:1483-9

Singh R, Gamble G, Cundy T. Lifetime risk of symptomatic carpal tunnel syndrome in type I diabetes. *Diabet Med* 2005;22:625-30

Solomon DH, Katz JN, Bohn R et al. Nonoccupational risk factors for carpal tunnel syndrome. *J Gen Intern Med* 1999;14:310-14

Somay G, Somay M, Cevik D et al. The pressure angle of the median nerve as a new magnetic resonance imaging parameter for the evaluation of carpal tunnel syndrome. *Clin Neurol Neurosurg.* 2009;111:28-33

Stallings SP, Kasdan ML, Soergel TM, Corvin HM. A case-control study on obesity as a risk factor for carpal tunnel syndrome in a population of 600 patients presenting for independent medical examination. *J Hand Surg Am* 1997;22:211-15

Staub F, Dombert T, Assmus H. Das Karpaltunnelsyndrom bei dialysepflichtigen Patienten: Analyse klinischer und elektrophysiologischer Befunde bei 268 Patienten (395 Händen). *Handchir Mikrochir Plast Chir* 2005; 37: 150-157.

Steyers CM. Recurrent carpal tunnel syndrome. *Hand Clin* 2002;18:339-345.

Stöhr M. Atlas der klinischen Elektromyographie. Kohlhammer, Stuttgart 2005

Strickland JW, Idler RS, Lourie GM, Plancher KD. The hypothenar fat pad flap for management of recalcitrant carpal tunnel syndrome. *J Hand Surg Am* 1996; 21: 840-8

Stütz N, Gohritz A, van Schoonhoven J, Lanz U. Revision surgery after carpal tunnel release – analysis of the pathology in 200 cases during a 2 year period. *J Hand Surg (Br)* 2006;31:68-71

Tham SKY, Ireland DCR, Riccio M, Morrison WA. Reverse radial artery fascial flap: a treatment for the chronically scarred median nerve in recurrent carpal tunnel syndrome. *J Hand Surg* 1996;21A:849-854

Thoma A, Veltri K, Haines T, Duku E. A systematic review of reviews comparing the effectiveness of endoscopic and open carpal tunnel decompression. *Plast Reconstr Surg* 2004;113:1184-1191

Thomsen JF, Gerr F, Atroshi I. Carpal tunnel syndrome and the use of computer mouse and keyboard: a systematic review. *BMC Musculoscelet Disord.* 2008;9:134

Townshend DN, Taylor PK, Gwynne-Jones D. The outcome of carpal tunnel decompression in elderly patients. *J Hand Surg* 2005;30A:500-505.

Trumble TE, Gilbert M, McCallister WV. Endoscopic versus open surgical treatment of carpal tunnel syndrome. *Neurosurg Clin Am* 2001;12:225-266

Tung TH, Mackinnon SE. Secondary carpal tunnel surgery. *Plast Reconstr. Surg* 2001;107:1830-1843

Uchiyama S, Itsubo T, Yasutomi T, Nakagawa M, Kamimura N, Kato H. Quantitative MRI of the wrist and nerve in patients with idiopathic carpal tunnel syndrome. *J Neurol Neurosurg Psychiatr* 2005;76:1103-8

Uchiyama S, Yasutomi T, Fukuzawa T et al. Reducing neurologic and vascular complications of endoscopic carpal tunnel release using a modified chow technique . *Arthroscopy.* 2007;23:816-21

Uchiyama S, Yasutomi T, Fukuzawa T, Nakagawa H, Kamimura M, Miyasaka T. Median nerve damage during tow-portal endoscopic carpal tunnel release. *Cin Neurophysiol* 2004;115:59-63.

Uncini A, Lange DJ, Solomon M, Soliven B, Meer J, Lovelace RE. Ring finger testing in carpal tunnel syndrome: a comparative study of diagnostic utility. *Muscle Nerve* 1989;12:735-741

Uncini A, Di Muzio A, Awad J, Manente G, Tafuro M, Gambi D. Sensitivity of three median-to-ulnar comparative tests in diagnosis of mild carpal tunnel syndrome. *Muscle Nerve* 1993;16:1366-73

Van Meir N, De Smet L. Carpal tunnel syndrome in children. *Acta Orthop Belg* 2003;69:387-95

Van Rijn RM, Huisstede BM, Koes BW, Burdorf A. Associations between work-related factors and the carpal tunnel syndrome – a systematic review. *Scand Work Environ Health*. 2009;35:19-36

Varitimidis SE, Riano F, Vardakas DG, Sotereanos DG. Recurrent compressive neuropathy of the median nerve at the wrist: treatment with autogenous vein wrapping. *J Hand Surg Br* 2000; 25:271-5

Vasen AP, Kuntz KM, Simmons BP, Katz JN. Open versus endoscopic carpal tunnel release: a decision analysis. *J Hand Surg* 1999;24A:1109-1117

Verdugo RJ, Salinas RS, Castillo J, Cea JG. Surgical versus non-surgical treatment for carpal tunnel syndrome (review). *The Cochrane Database Syst Rev* 2003; 2

Verdugo RJ, Salinas RS, Castillo J, Cea JG. Surgical versus non-surgical treatment for carpal tunnel syndrome. *Cochrane Database Syst Rev* 2008; CD001552

Vögelin E, Nüesch E, Jüni P et al. Sonographic follow-up of patients with carpal tunnel syndrome undergoing surgical or nonsurgical treatment: prospective cohort study. *J Hand Surg Am*. 2010;35:1401-9

Vogt T, Mika A, Thomke F, Hopf HC. Evaluation of carpal tunnel syndrome in patients with polyneuropathy. *Muscle Nerve* 1997;20:153-157

Vogt T, Scholz J. Clinical outcome and predictive value of electrodiagnostics in endoscopic carpal tunnel surgery. *Neurosurg Rev* 2002;25:218-221

Washington State Department of Labor and Industries. Diagnoses and treatment of work-related carpal tunnel syndrome (OCTS). Olympia (WA): Washington State Department of Labor and Industries; 2002 Aug. 10 p.

Watchmaker GP, Weber D, Mackinnon SE. Avoidance of transection of the palmar cutaneous branch of the median nerve in carpal tunnel release. *J Hand Surg Am* 1996;21:644-650

Watts AC, McEachan J. The use of a fine-gauge needle to reduce pain in open carpal tunnel decompression: a randomised controlled trial. *J Hand Surg Br* 2005; 30B:6:615-

Weber RA, Rude MJ. Clinical Outcomes of Carpal Tunnel Release in Patients 65 and older. *J Hand Surg Am* 2005; 30A:75-80.

Werner RA, Franzblau A, Gell N. Randomized controlled trial of nocturnal splinting for active workers with symptoms of carpal tunnel syndrome. *Arch Phys Med Rehab* 2005;86:1-7

Wilson KM . Double incision open technique for carpal tunnel release: an alternative technique to endoscopic release. *J Hand Surg* 1994;19:907-12

Witt JC, Hentz JG, Stevens JC. Carpal tunnel syndrome with normal nerve conduction studies. *Muscle Nerve* 2004; 29:515-522.

Wong KC, Hung LK, Ho PC, Wong JMW. Carpal tunnel release. A prospective, randomised study of endoscopic versus limited -open methods. *J Bone Joint Surg Br* 2003;85B:863-868

Wong SM, Griffith JF, Hui AC, Lo SK, Fu M, Wong KS. Carpal tunnel syndrome : diagnostic usefulness of sonography. *Radiology* 2004;232:93-9

Work Loss Data Institute. Carpal tunnel syndrome. Corpus Christi (TX): Work Loss Data Institute; 2005. 144 p.

Wu HT, Schweitzer ME, Culp RW. Potential MR signs of recurrent carpal tunnel syndrome: initial experience. J Comput Assist Tomogr. 2004;28:860-64

Wulle C. The synovial flap as treatment of the recurrent carpal tunnel syndrome. Hand Clin 1996;12: 383-386

Yesildag A, Kutluhan S, Sengul N, Koyuncuoglu HR, Oyar O, Guler , Gulsoy UK. The role of ultrasonographic measurement of the median nerve in the diagnosis of carpal tunnel syndrome. Clin Radiol. 2004;59:910-15

Ziswiler HR, Reichenbach S, Vogelin E, Bachmann LM, Villinger PM, Juni P. Diagnostic value of sonography in patients with suspected carpal tunnel syndrome. Arthritis & Rheumatism 2005;52:304-11

18. Anhang: Qualitätsziele

Zur **Verbesserung der Versorgungsqualität** bei der Behandlung des Krankheitsbilds sowohl bezüglich der korrekten Diagnostik als auch der Vermeidung von Revisionseingriffen hält die Arbeitsgruppe die Definition von Qualitätszielen für hilfreich und schlägt – unter Bezugnahme auf andere Untersuchungen - folgende Qualitätsmerkmale vor:

1. Qualitätsmerkmale für Diagnostik und nicht-operative Behandlung (Nuckols et al 2010)

- Erfassung der Symptome, klinischen Zeichen, Risikofaktoren und körperlichen Belastung
- Schienenbehandlung,
- Steroidinjektionen und Medikation

2. Qualitätsmerkmale für Neurographie (Sandin et al 2010):

- Messung und Korrektur der Hauttemperatur
- angemessene Interpretation der Untersuchungsergebnisse
- Vergleich des n. medianus mit einem anderen Nerven desselben Individuums (Vorschlag der Arbeitsgruppe)

3. Qualitätsmerkmale für Indikationsstellung zur operativen Behandlung (Maggard et al 2010)

- In leichten Fällen: hohe Wahrscheinlichkeit eines KTS, positiver elektrophysiologischer Test, gescheiterte nichtoperative Behandlung
- In mittelschweren Fällen: hohe klinische Wahrscheinlichkeit, erfolglose nichtoperative Behandlung, Symptombdauer mehr als 12 Monate
- Schwere Fälle: positiver elektrodiagnostischer Test, erfolglose nichtoperative Behandlung

4. Qualitätsmerkmale für Durchführung des Eingriffs (operative Technik) und der Nachbehandlung (Vorschläge der Arbeitsgruppe):

- Keine interfaszikuläre Neurolyse bei Ersteingriffen (unabhängig von Ätiologie)
- offene Retinakulumspaltung mit angemessener Schnitfführung
- endoskopische Retinakulumspaltung nach ausreichendem endoskopischem Training
- Definition des „Rezidivs“: Abgrenzung echter Rezidiveingriffe von Korrekturingriffen zur Behebung eines operativen Fehlers (z.B. inkomplette Retinakulumspaltung, Nervrekonstruktion)
- postoperativ frühe funktionelle Nachbehandlung, keine routinemäßige postoperative Schienung

Verfahren zur Konsensfindung

Konsensfindung und Entstehung der Leitlinie: siehe Leitlinienreport
Außer dieser Langfassung sind eine Kurzfassung und eine
Patienteninformation verfügbar.

Autoren: Assmus H, Antoniadis G, Bischoff C, Scheglmann K, Schwerdtfeger K,
Towfigh H, Wessels KD, Wüstner-Hofmann M

Verantwortlichkeiten:

Methodische Beratung: Prof. Dr. K. Schwerdtfeger

Koordination: Dr. H. Assmus/Schriesheim, Prof. Dr. M. Wüstner-Hofmann/Ulm,

Leitliniensekretariate/Korrespondenzadressen:

Klinik Rosengasse

Rosengasse 19

89073 Ulm

eMail: info@klinik-rosengasse.de

hans-assmus@t-online.de

20.12.2016: Gültigkeit der Leitlinie nach Überprüfung verlängert bis 29.6.2017

Erstellungsdatum: 11/2006

Überarbeitung von: 06/2012

Nächste Überprüfung geplant: 12/2016

Die "Leitlinien" der Wissenschaftlichen Medizinischen Fachgesellschaften sind systematisch entwickelte Hilfen für Ärzte zur Entscheidungsfindung in spezifischen Situationen. Sie beruhen auf aktuellen wissenschaftlichen Erkenntnissen und in der Praxis bewährten Verfahren und sorgen für mehr Sicherheit in der Medizin, sollen aber auch ökonomische Aspekte berücksichtigen. Die "Leitlinien" sind für Ärzte rechtlich nicht bindend und haben daher weder haftungsbegründende noch haftungsbefreiende Wirkung.

Die AWMF erfasst und publiziert die Leitlinien der Fachgesellschaften mit größtmöglicher Sorgfalt - dennoch kann die AWMF für die Richtigkeit des Inhalts keine Verantwortung übernehmen. **Insbesondere bei Dosierungsangaben sind stets die Angaben der Hersteller zu beachten!**

© Deutsche Gesellschaft für Handchirurgie

Autorisiert für elektronische Publikation: AWMF online