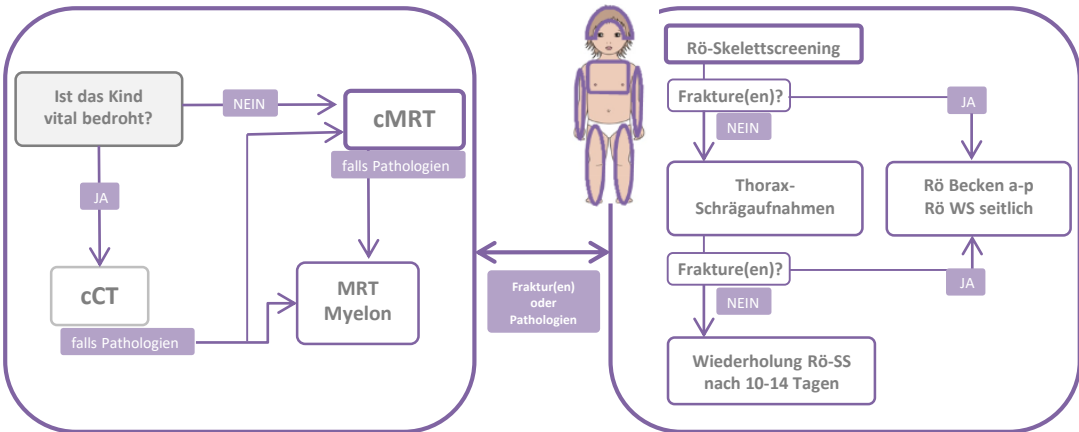


# Bildgebung bei Verdacht auf Kindesmisshandlung

Die rechtfertigende Indikation zum Röntgen-Skelettscreening soll im Vier-Augen-Prinzip geprüft werden.

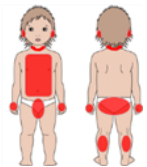


Die Gesellschaft für Pädiatrische Radiologie empfiehlt eine Doppelbefundung zur Beurteilung der Bildgebung durch zwei in der Beurteilung misshandlungsbedingter Verletzungen erfahrene (Kinder)Radiologen. <https://www.kinder-radiologie.org/>



# Indikationen für ein Röntgen-Skelettscreening bei Verdacht auf eine Misshandlung

aufgrund von fehlendem bezeugtem akzidentellem Trauma oder zweifelhafter Anamnese

	Alter (Monaten)	Fraktur(en) der:	Hämatome	Intrakranielle Verletzungen	Anamnese
<b>SOLL</b>	< 18	<ul style="list-style-type: none"> <li>• Rippen</li> <li>• Metaphyse der langen Röhrenknochen</li> <li>• komplexe Schädelfrakturen</li> <li>• Oberarm</li> <li>• Unterarm</li> <li>• Oberschenkel</li> <li>• Unterschenkel</li> </ul>	<ul style="list-style-type: none"> <li>• <b>Jedes Hämatom bei einem prämobilen Säugling</b></li> </ul> <hr/> <ul style="list-style-type: none"> <li>• geformte oder in Clustern auftretende Hämatome</li> <li>• Hämatome in Kombination mit anderen unklaren Verletzungen</li> <li>• Hämatome in diesen Bereichen:</li> </ul>	<ul style="list-style-type: none"> <li>• subdurale Blutung(en)</li> <li>• Zerebrale Diffusionsstörung</li> <li>• Hirnödeme</li> </ul>	<ul style="list-style-type: none"> <li>• unklare Verletzungen, insbesondere thermische Verletzungen</li> <li>• Nachweis einer Misshandlung bei einem Geschwisterkind</li> </ul>
	18 bis 24	<ul style="list-style-type: none"> <li>• Rippen</li> <li>• Metaphyse der langen Röhrenknochen</li> <li>• komplexe Schädelfrakturen</li> </ul>			
<b>SOLLTE</b>	24 bis 36	<ul style="list-style-type: none"> <li>• Rippen</li> <li>• Metaphyse der langen Röhrenknochen</li> <li>• komplexe Schädelfrakturen</li> </ul>			

**Bei Kindern < 6 Monate erfolgt ein Röntgen-SS UND ein cMRT mit Funduskopie.**

Bei Kindern von 6 bis 36 Monate erfolgt bei auffälligem Röntgen-SS ein cMRT mit Funduskopie.

Bei Kindern > 36 Monate soll die Indikation für ein Röntgen-SS im Einzelfall geprüft werden.