

Dentale Volumentomographie

1. Ziel

Diese Leitlinie bildet den derzeitigen Wissensstand bzgl. Technik, Anwendung, Dosis und des rechtlichen Umfeldes ab. Sie dient der Definition von prinzipiellen Rahmenbedingungen bei der Anwendung der DVT innerhalb der Zahnheilkunde in Deutschland und soll hierfür Handlungsempfehlungen etablieren.

2. Präambel

Wie bei jeder Röntgenuntersuchung gilt auch bei der Anwendung der DVT grundsätzlich das ALARA-(As low as reasonably achievable-)Prinzip, (26,8) das heißt dass die Anwendung mit der für die Fragestellung geringst möglichen Strahlendosis bei gleichzeitig suffizienter Abbildungsqualität zu erfolgen hat. §23 der Röntgenverordnung (RöV) fordert zusätzlich im Rahmen der rechtfertigenden Indikation "die Feststellung, dass der gesundheitliche Nutzen der Anwendung am Menschen gegenüber dem Strahlenrisiko überwiegt".(4) Da es sich bei der DVT um eine relativ neue Technik handelt, ist die wissenschaftliche Datenlage noch lückenhaft. Es liegen nur sehr wenige Daten mit einem Evidenzgrad von A oder B vor, welche den tatsächlichen diagnostischen oder therapeutischen Vorteil bei Verwendung einer DVT im Vergleich zur Anwendung herkömmlicher zweidimensionaler Röntgenprojektionsverfahren nachweisen. Andererseits liegen für einige technische Aussagen Informationen vor, die auf Grund ihres logisch-analytischen Charakters unter den Evidenzgrad A einzuordnen sind. Auf Basis der Evidenzlage, die sich in ihrer Bewertung an den Evidenzgraden der Europäischen Leitlinie zum Strahlenschutz in der zahnärztlichen Röntgenologie (26) orientiert, werden verschiedene Grade der Empfehlungen durch die Formulierungen "soll", "sollte" und "kann" ausgedrückt.

3. Anwender der Leitlinie

Zahnärzte einschließlich Fachzahnärzte für Kieferorthopädie, für Oralchirurgie und für Parodontologie sowie Ärzte für Mund-, Kiefer- und Gesichtschirurgie.

4. Definition und technische Abgrenzung

Bei der DVT handelt es sich um eine digitale Aufnahmetechnik, bei der ein dreidimensionales (3D) Strahlenbündel und ein Flächendetektor verwendet wird. Auf einer zirkulären Bahn wird eine große Anzahl von Projektionsaufnahmen erzeugt, aus welchen unmittelbar ein 3D Volumen des zu untersuchenden Körperteils berechnet wird. Für das Verfahren typisch ist eine isometrische Ortsauflösung im Volumen in allen drei Raumrichtungen sowie die Konzentration auf die Darstellung von Hochkontrast, d. h. auf Hartgewebe. Gegenüber der klassischen (Einzeilen-)Computertomographie (CT) grenzt sich die DVT durch die Verwendung eines dreidimensionalen Nutzstrahlenbündels sowie eines zweidimensionalen Bildrezeptors technisch ab.

4.1 Technische Spezifikationen

Die auf dem Markt befindlichen Geräte unterscheiden sich hardwareseitig hauptsächlich in der Größe des abgebildeten Volumens (Field of View, FOV), der verwendeten Detektortechnologie (Bildverstärker, Flachpanel-Detektoren) sowie der Patientenpositionierung. Letztere kann sowohl (selten) liegend, als auch sitzend bzw. stehend erfolgen. Softwareseitig unterscheiden sich die derzeitigen Geräte vorwiegend in den Rekonstruktionsalgorithmen (meist Modifikationen des bekannten, approximativen Feldkamp Algorithmus (10)) sowie in den zusätzlichen Funktionalitäten der Ausgabe-Software.

4.2 Systemimmanente Rekonstruktionsprobleme

Die Art des Mess- und Rekonstruktionsvorganges der DVT bedingt einige unvermeidliche Rekonstruktionsprobleme, die zu den teilweise auch aus der CT bekannten Artefakten führen. Typisch sind hierbei Auslöschungs- und Aufhärtungsartefakte bedingt durch hochdichte Strukturen (z. B. metallische Restaurationen) in Strahlengangsrichtung.(58) Diese können die Beurteilung von unmittelbar angrenzenden Strukturen (z. B. Approximalräume in der Kariesdiagnostik) unmöglich machen, teilweise können auch pathologische Strukturen vorgetäuscht werden. Weiterhin kann es zu Aliasing-Artefakten kommen (sog. Moiré-Muster, d. h. sich wiederholende Muster oder Streifen im Bild).(41; 42) Bedingt durch die derzeit noch relativ langen Umlaufzeiten treten zudem Verwacklungsartefakte auf,(22) welche aus technischen Gründen bei höherer Ortsauflösung zunehmen.

4.3 Strahlenexposition

Bzgl. der Strahlenbelastung durch DVT-Aufnahmen sind derzeit nur begrenzt belastbare Daten verfügbar. Die effektive Dosis berechnet nach den ICRP-Gewichtungsfaktoren von 2007 (52) schwankt zwischen den einzelnen Geräten beträchtlich, sie liegt zwischen 13 µSv und 1073 µSv (34,36,37,38) (Panoramaschichtaufnahme: zwischen 10 µSv und 20 µSv.(56; 57)) Generell gilt, dass Kinder und Jugendliche ein erheblich erhöhtes Risiko von Folgeschäden nach einer Exposition mit ionisierender Strahlung aufweisen (26), weswegen bei ihnen eine besonders sorgfältige Nutzen-Risiko Abwägung zu erfolgen hat. Die Einblendung auf die zur Darstellung der untersuchten Region notwendige Feldgröße führt zur Dosisreduktion.(34) Im Vergleich zur herkömmlichen Computertomographie (Standard Protokoll) ist die effektive Dosis im Mittel (über alle Feldgrößen) bei der DVT erheblich reduziert (36, 38) (Tab. 1).

Tab. 1: Mittlere effektive Dosis (36, 38) (nach ICRP 103 (52))

	effektive Dosis DVT [µSv]	effektive Dosis CT [µSv]

Die "Leitlinien" der Wissenschaftlichen Medizinischen Fachgesellschaften sind systematisch entwickelte Hilfen für Ärzte zur Entscheidungsfindung in spezifischen Situationen. Sie beruhen auf aktuellen wissenschaftlichen Erkenntnissen und in der Praxis bewährten Verfahren und sorgen für mehr Sicherheit in der Medizin, sollten aber auch ökonomische Aspekte berücksichtigen. Die "Leitlinien" sind für Ärzte rechtlich nicht bindend und haben daher weder haftungsbegründende noch haftungsbefreiende Wirkung.

Die AWMF erfasst und publiziert die Leitlinien der Fachgesellschaften mit größtmöglicher Sorgfalt - dennoch kann die AWMF für die Richtigkeit - insbesondere von Dosierungsangaben - keine Verantwortung übernehmen.

Mittelwert (± Standardabweichung)	221 ± 275	788 ± 334
--------------------------------------	-----------	-----------

4.4 Generelle Anforderungen

Aus Gründen des Strahlenschutzes gilt auch für die DVT die Einblendung des Nutzstrahlenbündels, d. h. die Eingrenzung des resultierenden FOV auf die interessierende anatomische (Teil-)Region. Die nach §28 RÖV verpflichtende Erhebung und Aufzeichnung eines Befundes (4) gilt für das gesamte dargestellte Volumen.

4.5 Vorteile dreidimensionaler Röntgenbildung

Dreidimensionale Röntgenbildung bietet gegenüber herkömmlichen zweidimensionalen Verfahren den grundsätzlichen Vorteil, die natürlicherweise vorliegende Dreidimensionalität anatomischer Strukturen ohne Dimensionsverlust wiedergeben zu können. Im Gegensatz zum zweidimensionalen Röntgen, wo die Information in Strahlengangsrichtung stark reduziert wird, ermöglicht das dreidimensionale Röntgen wie z. B. die DVT die Darstellung der abgebildeten anatomischen Strukturen in allen Raumrichtungen. Dies führt zu einem erhöhten Informationsgehalt dreidimensionaler Aufnahmen. Die räumliche Zuordnung von anatomischen Strukturen wird in drei Dimensionen häufig überhaupt erst möglich. Für viele Fragestellungen liegt jedoch keine Evidenz dahingehend vor, inwieweit diese Zusatzinformation einen klinischen Vorteil für den Patienten bzw. einen erhöhten diagnostischen Nutzen erbringt.

5. Indikationen

Innerhalb dieser Leitlinie werden grundsätzliche Indikationsgebiete innerhalb des zahnmedizinischen Anwendungsspektrums definiert, welche aus Gründen der Übersichtlichkeit einzelnen zahnmedizinischen Teilgebieten zugeordnet sind. Eine abschließende Aussage über mögliche Indikationen ist auf Grund des geringen Verwendungszeitraumes der neuen Technik derzeit noch nicht möglich.

Die rechtliche Grundlage für die Entscheidung bzgl. der Anfertigung einer Röntgenaufnahme bildet die rechtfertigende Indikation, welche u. A. die Feststellung erfordert; "dass der gesundheitliche Nutzen der Anwendung am Menschen gegenüber dem Strahlenrisiko überwiegt".(4) Die DVT bildet zum derzeitigen Stand eine ergänzende Röntgentechnik, die möglicherweise zukünftig auch für bestimmte Fragestellungen die herkömmlichen zweidimensionalen Techniken ersetzen kann. Die DVT ist prinzipiell in allen Teilgebieten der Zahnmedizin einsetzbar, die einer Röntgendiagnostik zugänglich sind. Es zeichnen sich derzeit verschiedene Einsatzgebiete ab, die im Folgenden nach Teilgebieten geordnet angeführt werden.

5.1 Konservierende Zahnheilkunde, Endodontie und Parodontologie

Bei *ungefüllten Zähnen* erreicht eine hochauflösende DVT-Untersuchung die Sensitivität von filmbasierten oder digitalen Intraoralaufnahmen (1,16). In der Nachbarschaft von Metallrestorationen treten jedoch Metallartefakte (58) sowie Artefakte bedingt durch die Hartschichtsubstanz der Nachbarzähne auf, welche in der klinischen Anwendung die approximale Kariesdiagnostik unmöglich machen können.

Daher ist die DVT zur Kariesdiagnostik, insbesondere von approximalen Läsionen, kaum geeignet.

Die folgenden Indikationsgebiete innerhalb der einzelnen Fachgebiete werden derzeit diskutiert bzw. sind bereits erkennbar, bei denen eine DVT-Untersuchung erfolgen kann:

Endodontie:

- apikale Veränderungen bei Vorliegen klinischer Auffälligkeiten, wenn diese auf zweidimensionalen Aufnahmen nicht detektierbar bzw. räumlich korrelierbar sind,(35; 47)
- Wurzelfrakturen, da diese aus rein mathematischen Gründen (44) sicherer identifiziert werden als mit zweidimensionalen Aufnahmen,(17)
- Wurzelresorptionen z. B. nach Zahntrauma,(5)

Parodontologie:

- Visualisierung der knöchernen Parodontalsituation, da die dreidimensionale parodontale Morphologie gut abgebildet wird.(9,40; 54)

5.2 Zahnärztliche Prothetik

In der zahnärztlichen Prothetik bietet die DVT zusätzliche Möglichkeiten in der Diagnostik und in der Therapieplanung. Zukünftig könnten die DVT-Daten in Kombination mit digitalen Daten intraoraler Scanner durch Integration in eine Planungssoftware zusätzliche Möglichkeiten in der Therapieplanung im Sinne eines virtuellen Set-Ups bereitstellen. Evidenzbasierte Daten sind zu dieser Thematik zum Zeitpunkt der Leitlinienerstellung nur unzureichend oder gar nicht verfügbar. Derzeit sind die folgenden Indikationsgebiete für die zahnärztliche Prothetik erkennbar, bei denen eine DVT-Untersuchung erfolgen kann:

- Zusätzliche Informationen zur Diagnostik der Pfeilerwertigkeit (Wurzeloberfläche, Furkationsbefunde, etc.).
- Visualisierung des quantitativen und qualitativen Knochenangebotes (implantatgestützter Zahnersatz, herausnehmbare Prothetik),
- Darstellung von Nervenaustrittspunkten (implantatgestützter Zahnersatz, herausnehmbare Prothetik),
- Diagnostik von knöchernen Erkrankungen des Kiefergelenkes,(25; 12; 28, 30; 33)
- Virtuelle Planung von implantatprothetischen Versorgungen,(14)
- Verknüpfung der 3D-Daten mit der Konstruktions-Software von CAD/CAM-Systemen (z. B. für CAD/CAM-gefertigte Bohrschablonen, Langzeitprovisorien oder definitiven Zahnersatz).

5.3 Funktionsdiagnostik und -therapie

In der Diagnostik und Therapie craniomandibulärer Dysfunktionen ergänzen bildgebende Verfahren die klinischen und instrumentellen diagnostischen Verfahren. Tomographische Röntgenverfahren sind dabei grundsätzlich nur zur Darstellung knöcherner Veränderungen in der Kiefergelenkregion zielführend. Mehrere wissenschaftliche Studien zeigen, dass mit der DVT im Minimum gleiche Resultate wie mit klassischen Tomographien (25) oder Computertomographien (24,45) der Kiefergelenke erzielt werden können. Im Hinblick auf quantitative Auswertungen zeigen DVTs sehr gute Übereinstimmungen mit den tatsächlichen Messungen an makroskopisch-anatomischen Präparaten.(20; 23)

Die DVT sollte daher den klassischen Kiefergelenk-Projektionsaufnahmen, z.B. nach Parma und nach Schüller, vorgezogen werden.(12, 24; 25; 39,45)

Für den Nachweis erosiver Veränderungen (28) insbesondere am Kondylus kann die DVT verwendet werden.(29)

Für die Darstellung von *Knorpelstrukturen* bleibt die Magnetresonanztomographie das Verfahren der Wahl, zumal hierin die knöchernen Konturen

Die "Leitlinien" der Wissenschaftlichen Medizinischen Fachgesellschaften sind systematisch entwickelte Hilfen für Ärzte zur Entscheidungsfindung in spezifischen Situationen. Sie beruhen auf aktuellen wissenschaftlichen Erkenntnissen und in der Praxis bewährten Verfahren und sorgen für mehr Sicherheit in der Medizin, sollten aber auch ökonomische Aspekte berücksichtigen. Die "Leitlinien" sind für Ärzte rechtlich nicht bindend und haben daher weder haftungsbegründende noch haftungsbefreiende Wirkung.

Die AWMF erfasst und publiziert die Leitlinien der Fachgesellschaften mit größtmöglicher Sorgfalt - dennoch kann die AWMF für die Richtigkeit - insbesondere von Dosierungsangaben - keine Verantwortung übernehmen.

ebenfalls in dreidimensionalen Schnittbildern zur Darstellung kommen.

Derzeit erkennbare Hauptindikationen für welche eine DVT zur Kiefergelenksdiagnostik herangezogen werden kann, sind:

- Ausschluss primärer Kiefergelenkerkrankungen,
- Erfassung differential-therapeutisch relevanter Befunde (Ausmaß erosiver Prozesse der Kondylen, Sklerosierungen, Position der Kondylen, Fehlstellungen des Kondylus in der Fossa mandibularis).

5.4 Chirurgische Zahnheilkunde

In der zahnärztlichen Chirurgie dient die DVT überwiegend zur Diagnostik von knöchernen (pathologischen) Befunden bzw. räumlichen Verhältnissen, die teilweise bereits unter den anderen Fachgebieten beschrieben wurden. Es zeichnen sich zusätzlich dazu derzeit die folgenden Einsatzmöglichkeiten innerhalb des Fachgebietes ab, in welchen die DVT zur röntgenologischen Diagnostik Verwendung finden kann:

- Wurzelfrakturen (6) (wobei es jedoch Hinweise gibt, dass die Sensitivität für frische Wurzelfrakturen unmittelbar nach dem Trauma reduziert sein kann,(50))
- Alveolarfortsatzfrakturen,(6)
- intraossäre pathologische Veränderungen wie odontogene Tumoren (2)(Abb. 1) oder größere periapikale knöcherne Läsionen,(46)
- Lageanomalien von Zähnen (Abb. 2),
- präoperative Schnittbildiagnostik bei der geplanten operativen Entfernung von (teil-) retinierten Weisheitszähnen. Hier kann ein Einsatzgebiet für die DVT gegeben sein, wenn auf bereits vorhandenen, konventionellen Röntgenaufnahmen die räumliche Lagebeziehung zwischen Mandibularkanal und dem Weisheitszahn nicht ausreichend sicher interpretiert werden kann,(11) oder als kritisch einzuschätzen ist.(32) Auf Grund des geringen Effektes bezogen auf den therapeutischen Nutzen sollte hingegen auf einen routinemäßigen Einsatz vor Weisheitszahnentfernung verzichtet werden.(3)

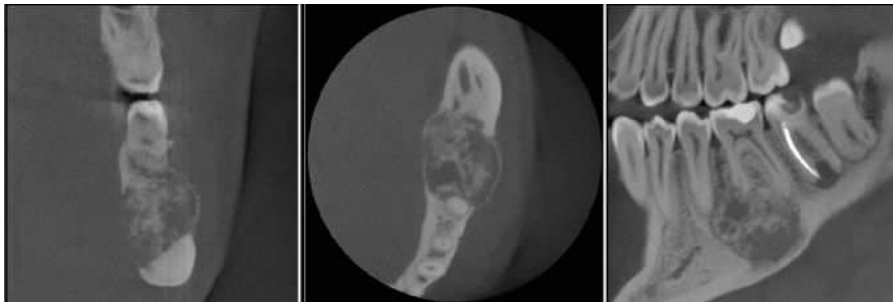


Abb. 1: Typische Darstellung eines Zementoblastoms im Unterkiefer in der röntgenologischen Schnittbildiagnostik

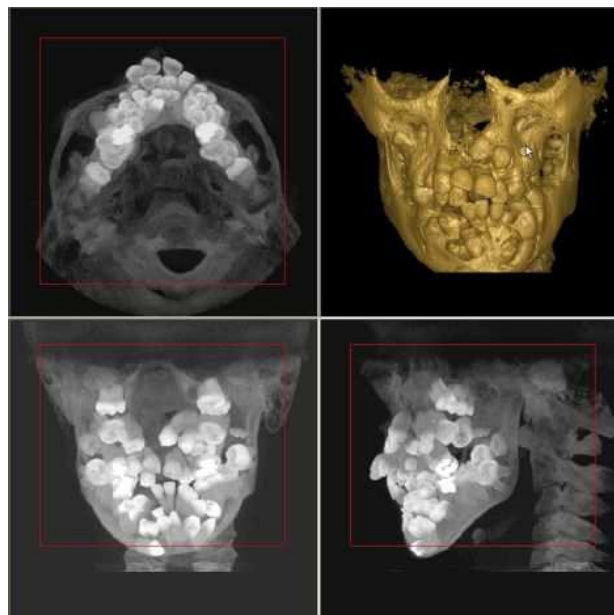


Abb. 2: Multiple überzählige, teils retinierte und weit verlagerte Zähne bei einem achtjährigen Patienten mit dringendem Verdacht auf eine bisher nicht abgeklärte Syndromerkrankung. Hier kann die Oberflächenrekonstruktion (oben rechts) sowie die Zahndarstellung in der "Maximum Intensity Projection" (alle anderen Schnitte) helfen, die Anzahl und Lage der Zähne abzuschätzen.

5.5 Implantologie

In der Implantologie dient die DVT heute schon vorwiegend zur Therapieplanung, typischerweise zur Visualisierung und Vermessung der knöchernen Ausgangssituation, sowie zur Visualisierung implantatprothetischer Behandlungsplanungen im dreidimensionalen Patientenkontext (Planungsschablonen). Hierbei sind metrische Messungen notwendig, deren Genauigkeit von der tatsächlich erreichten Ortsauflösung, der Kontrastauflösung und dem Signal-Rauschverhältnis abhängig ist. Auch die Identifikation der Messpunkte hat entscheidenden Einfluss auf die Messgenauigkeit. Die publizierten Daten basieren alle auf In-vitro-Untersuchungen, welche keine Verwacklungsartefakte durch Patientenbewegung aufweisen. Für in der Implantologie typische lineare Messstrecken wurden hierbei maximale relative Fehler zwischen 3% und 8% (48,55) ermittelt. Dies bedeutet bei einer Messstrecke von 10 mm eine mögliche Ungenauigkeit von ungefähr 0,5 mm.

Eine computergestützte Planung auf der Basis dreidimensionaler Röntgenverfahren sollte mit Hilfe der DVT durchgeführt werden.

Auf der Basis dieser Aufnahmen können geplante Implantate, Aufbauten, Augmentationen, Schnittführungen, Zahnersatzrestorationen softwarebasiert simuliert und evaluiert werden. Die dabei ermittelten Werte und Erkenntnisse können dazu verwendet werden, eine möglichst

Die "Leitlinien" der Wissenschaftlichen Medizinischen Fachgesellschaften sind systematisch entwickelte Hilfen für Ärzte zur Entscheidungsfindung in spezifischen Situationen. Sie beruhen auf aktuellen wissenschaftlichen Erkenntnissen und in der Praxis bewährten Verfahren und sorgen für mehr Sicherheit in der Medizin, sollten aber auch ökonomische Aspekte berücksichtigen. Die "Leitlinien" sind für Ärzte rechtlich nicht bindend und haben daher weder haftungsbegründende noch haftungsbefreiende Wirkung.

Die AWMF erfasst und publiziert die Leitlinien der Fachgesellschaften mit größtmöglicher Sorgfalt - dennoch kann die AWMF für die Richtigkeit - insbesondere von Dosierungsangaben - keine Verantwortung übernehmen.

exakte, prothetisch orientierte Positionierung der Implantate unter bestmöglicher Ausnutzung des Knochenangebotes zu planen. Zudem können Defizite im vorhandenen Gewebeangebot detektiert und die Notwendigkeit von Augmentationen/Distraktionen/implantatbetreibenden Maßnahmen vorausschauend erkannt sowie ggf. entsprechende Maßnahmen geplant werden. Die Übertragung der räumlichen Information aus dem Planungssystem in die OP-Realität kann über computerunterstützt gefertigte Übertragungs- bzw. Bohrschablonen oder mit Hilfe der direkten Instrumentennavigation erfolgen. In vitro werden hierbei eine Achsabweichung von bis zu 4 Grad bzw. lineare Abweichungen von bis zu 2,4 mm angegeben.(53) In vivo Daten sind hierzu kaum vorhanden, eine vorläufige Analyse basierend auf einer sehr geringen Fallzahl gibt maximale Abweichungen von 6 mm linear und 11 Grad in Achsrichtung an.(7) Valide Daten bzgl. der klinischen Anwendung von DVT-gestützter Implantation mittels Bohrschablonen liegen bisher wenige vor. Erste Ergebnisse zeigen jedoch eine gute Übereinstimmung der DVT- Planung mit der klinischen Situation.(43) Zukünftig könnte die DVT auch direkt für intraoperative Navigationsverfahren eingesetzt werden.(19) Grundsätzlich sind bei diesen Einsätzen die systemimmanenten möglichen Ungenauigkeiten zu beachten und Sicherheitsmargen einzuhalten, um die Verletzung sensibler Nachbarstrukturen zu vermeiden.

Da bedingt durch die hohe Absorption eines Titanimplantates im weiteren Strahlengang Aufhärtingsartefakte entstehen, ist die Evaluation der unmittelbar perimplantären Region sowie der Region zwischen Implantaten in Strahlengangsrichtung nur sehr eingeschränkt möglich.

5.6 Mund-, Kiefer- und Gesichtschirurgie

Zusätzlich zu den bereits genannten chirurgischen Indikationsgebieten der zahnärztlichen Chirurgie und der Implantologie kann die DVT in der Mund-, Kiefer- und Gesichtschirurgie beispielsweise für die folgenden Indikationen eingesetzt werden:(s. Stellungnahme DGMKG: 18)

- odontogene Tumoren,(13)
- Knochenpathologie und -strukturanomalien insbesondere bei Ostitis, Osteomyelitis und Osteoporose,
- Kieferhöhlenerkrankungen (Abb. 3 und 4),
- Speichelsteine,
- (knöcherne) Kiefergelenkerkrankungen,
- Kiefer- und Gesichtstraumatologie,
- Darstellung des räumlichen Verlaufes intraossärer Strukturen (knöcherne Nerven-, Gefäßkanäle),
- Diagnostik und Operationsplanung bei komplexen Fehlbildungen.

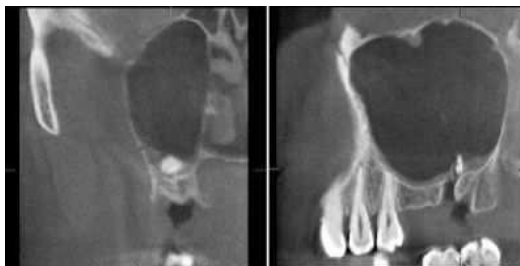

Abb. 3: Fremdkörpersuche: Eine Wurzelspitze wurde bei einer operativen Zahntfernung versehentlich iatrogen in die Kieferhöhle verlagert.

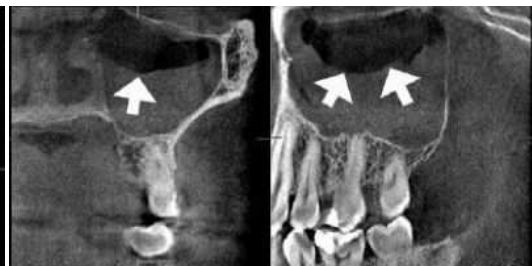

Abb. 4: Spiegelbildung (Pfeile) bei akutem Kieferhöhlenemypem in coronarer (links) sowie sagittaler Schnittebene (rechts)

5.7 Kieferorthopädie

Kinder haben ein generell erhöhtes Risiko, in der Folge einer ionisierenden Strahlenexposition einen Folgeschaden zu erleiden. Diese Tatsache ist auch in der Kieferorthopädie grundsätzlich und sicher verstärkt zu berücksichtigen,(26) die Indikationsstellung muss entsprechend angepasst werden.

Durch DVT-Untersuchungen ist eine deutliche Erhöhung der Strahlenexposition der jungen Patienten zu erwarten, eine ausreichende Evidenz für einen erhöhten Nutzen liegt derzeit nicht vor.(27)

Trotz der derzeit auf relativ niedrigem Evidenzniveau basierenden Erkenntnissen zeichnen sich derzeit die folgenden kieferorthopädischen Indikationen ab, bei welchen eine DVT-basierte Diagnostik sinnvoll sein kann:(s. Stellungnahme DGKFO: 21)

- Diagnostik von Anomalien des Zahnbestandes,
- Diagnostik von Anomalien und Dysplasien der Zahnwurzeln,
- Differentialdiagnostische Bewertung von Zahndurchbruchsstörungen,
- Darstellung des peridentaln Knochenangebotes zur prognostischen Bewertung geplanter Zahnbewegungen,
- Diagnostik craniofazialer Fehlbildungen.

Auch wenn sich vorhandene DVT-Datensätze prinzipiell zur Berechnung von 2D-Kephalogrammen eignen,(9,31) so sind diese aufgrund des unweigerlichen Informationsverlustes lediglich als Ausgangspunkt für eine anzustrebende 3D-Kephalometrie geeignet.(9) Grundlegende Arbeiten hierfür bestehen bereits.(15,49,50)

Die Wahl des geeigneten röntgenologischen Untersuchungsverfahrens muss gerade bei dem oft jugendlichen Patientenlientel unter besonderer Berücksichtigung des Strahlenschutzes erfolgen. Möglichkeiten zur Dosisreduktion sollen ausgeschöpft werden (z. B. reduzierte optische Auflösung, reduzierter Expositionswinkel, reduzierte Anzahl an Projektionsaufnahmen) werden. Auch sollen gänzlich ohne ionisierende Strahlung arbeitende Untersuchungsverfahren alternativ in Erwägung gezogen werden.

6. Zusammenfassung

Die DVT hat ihre Position im diagnostischen Arsenal für elektive zahnmedizinische Fragestellungen bei der Hartgewebdiagnostik gegenüber der herkömmlichen CT zunehmend gefestigt. Die DVT hat gegenüber der CT eine reduzierte Strahlenbelastung.(36,37,38) In Fällen, bei denen es besonders auf eine reduzierte Strahlenexposition unter bewusster Inkaufnahme der dadurch bedingten, systemimmanent veränderten Bildparameter ankommt, ist der DVT der Vorzug zu geben. Eine Einblendung auf die zu untersuchende Region ist zu fordern, da die effektive Dosis derzeitiger DVT-Geräte nach ICRP 2007 (52) immer noch ca. um den Faktor 3 bis 40 über der einer Panoramaschichtaufnahme liegt (38) und die Dosis durch Einblendung entsprechend reduziert werden kann.(34)

Die "Leitlinien" der Wissenschaftlichen Medizinischen Fachgesellschaften sind systematisch entwickelte Hilfen für Ärzte zur Entscheidungsfindung in spezifischen Situationen. Sie beruhen auf aktuellen wissenschaftlichen Erkenntnissen und in der Praxis bewährten Verfahren und sorgen für mehr Sicherheit in der Medizin, sollten aber auch ökonomische Aspekte berücksichtigen. Die "Leitlinien" sind für Ärzte rechtlich nicht bindend und haben daher weder haftungsbegründende noch haftungsbefreiende Wirkung.

Die AWMF erfasst und publiziert die Leitlinien der Fachgesellschaften mit größtmöglicher Sorgfalt - dennoch kann die AWMF für die Richtigkeit - insbesondere von Dosierungsangaben - keine Verantwortung übernehmen.

Literatur

1. Akdeniz BG, Gröndahl H, Magnusson B. Accuracy of proximal caries depth measurements: comparison between limited cone beam computed tomography, storage phosphor and film radiography. *Caries Res*; 40:202-207, (2006).
2. Araki M, Kameoka S, Mastumoto N, Komiyama K. Usefulness of cone beam computed tomography for odontogenic myxoma. *Dentomaxillofac Radiol*; 36:423-427, (2007).
3. Better H, Abramovitz I, Shlomi B, Kahn A, Levy Y, Shaham A et al. The presurgical workup before third molar surgery: how much is enough? *J Oral Maxillofac Surg*; 62:689-692, (2004).
4. Bundesregierung BRD. Verordnung zur Änderung der Röntgenverordnung und anderer atomrechtlicher Verordnungen: Röntgenverordnung; 2002.
5. Cohenca N, Simon JH, Mathur A, Malfaz JM. Clinical indications for digital imaging in dento-alveolar trauma. Part 2: root resorption. *Dental Traumatology*; 23:105-113, (2007).
6. Cohenca N, Simon JH, Roges R, Morag Y, Malfaz JM. Clinical indications for digital imaging in dento-alveolar trauma. Part 1: traumatic injuries. *Dent Traumatol*; 23:95-104, (2007).
7. Di Giacomo GA, Cury PR, de Araujo NS, Sendyk WR, Sendyk CL. Clinical application of stereolithographic surgical guides for implant placement: preliminary results. *J Periodontol*; 76:503-507, (2005).
8. Farman AG. ALARA still applies. *Oral Surg Oral Med Oral Pathol Oral Radiol Endod*; 100:395-397, (2005).
9. Farman AG, Scarfe WC. Development of imaging selection criteria and procedures should precede cephalometric assessment with cone-beam computed tomography. *Am J Orthod Dentofacial Orthop*; 130:257-265, (2006).
10. Feldkamp LA, Davis LC, Kress JW. Practical cone-beam algorithm. *J Opt Soc Am A*; 1:612-619, (1984).
11. Flygare L, Ohman A. Preoperative imaging procedures for lower wisdom teeth removal. *Clin Oral Investig*; 12:291-302, (2008).
12. Fu KY, Zhang WL, Liu DG, Chen HM, Ma XC. Cone beam computed tomography in the diagnosis of temporomandibular joint osteoarthritis. *Zhonghua Kou Qiang Yi Xue Za Zhi*; 42:417-420, (2007).
13. Fullmer JM, Scarfe WC, Kushner GM, Alpert B, Farman AG. Cone beam computed tomographic findings in refractory chronic suppurative osteomyelitis of the mandible. *Br J Oral Maxillofac Surg*; 45:364-371, (2007).
14. Ganz SD. Computer-aided Design/Computer-aided Manufacturing Applications Using CT and Cone Beam CT Scanning Technology. *Dental Clinics of North America*; 52:777-808, (2008).
15. Grayson B, Cutting C, Bookstein FL, Kim H, McCarthy JG. The three-dimensional cephalogram: theory, technique, and clinical application. *Am J Orthod Dentofacial Orthop*; 94:327-337, (1988).
16. Haïter-Neto F, Wenzel A, Goffredsen E. Diagnostic accuracy of cone beam computed tomography scans compared with intraoral image modalities for detection of caries lesions. *Dentomaxillofac Radiol*; 37:18-22, (2008).
17. Hannig C, Dullin C, Hülsmann M, Heidrich G. Three-dimensional, non-destructive visualization of vertical root fractures using flat panel volume detector computer tomography: an ex vivo in vitro case report. *Int Endod J*; 38:904-913, (2005).
18. Haßfeld S, Kunkel M, Ulrich H, Wagner W, Zöller JE. Stellungnahme: Indikationen zur Schnittbilddiagnostik in der Mund-, Kiefer- und Gesichtschirurgie (CT/DVT). *Der MKG-Chirurg*; 1:148-151, (2008).
19. Heiland M, Pohlentz P, Blessmann M, Werle H, Fraederich M, Schmelzle R et al. Navigated implantation after microsurgical bone transfer using intraoperatively acquired cone-beam computed tomography data sets. *Int J Oral Maxillofac Surg*; 37:70-75, (2008).
20. Hilgers ML, Scarfe WC, Scheetz JP, Farman AG. Accuracy of linear temporomandibular joint measurements with cone beam computed tomography and digital cephalometric radiography. *Am J Orthod Dentofacial Orthop*; 128:803-811, (2005).
21. Hirschfelder U. Stellungnahme: Radiologische 3DDiagnostik in der Kieferorthopädie (CT/DVT) (2008).
22. Holberg C, Steinhäuser S, Geis P, Rudzki-Janson I. Cone-beam computed tomography in orthodontics: benefits and limitations. *J Orofac Orthop*; 66:434-444, (2005).
23. Honda K, Arai Y, Kashima M, Takano Y, Sawada K, Ejima K et al. Evaluation of the usefulness of the limited cone-beam CT (3DX) in the assessment of the thickness of the roof of the glenoid fossa of the temporomandibular joint. *Dentomaxillofac Radiol*; 33:391-395, (2004).
24. Honda K, Larheim TA, Maruhashi K, Matsumoto K, Iwai K. Osseous abnormalities of the mandibular condyle: diagnostic reliability of cone beam computed tomography compared with helical computed tomography based on an autopsy material. *Dentomaxillofac Radiol*; 35:152-157, (2006).
25. Honey OB, Scarfe WC, Hilgers MJ, Klueber K, Silveira AM, Haskell BS et al. Accuracy of cone-beam computed tomography imaging of the temporomandibular joint: Comparisons with panoramic radiology and linear tomography. *Am J Orthod Dentofacial Orthop*; 132:429-238, (2007).
26. Horner K, Rüsthon V, Walker A, Tsiklakis K, Hirschmann PN, van der Stelt P. F. et al. European guidelines on radiation protection in dental radiology. The safe use of radiographs in dental practice: European Commission; 2004.
27. Hujuel P, Hollender L, Bollen A, Young JD, McGee M, Grosso A. Head-and-neck organ doses from an episode of orthodontic care. *Am J Orthod Dentofacial Orthop*; 133:210-217, (2008).
28. Hussain AM, Packota G, Major PW, Flores-Mir C. Role of different imaging modalities in assessment of temporomandibular joint erosions and osteophytes: a systematic review. *Dentomaxillofac Radiol*; 37:63-71, (2008).
29. Katakami K, Shimoda S, Kobayashi K, Kawasaki K. Histological investigation of osseous changes of mandibular condyles with backscattered electron images. *Dentomaxillofac Radiol*; 37:330-339, (2008).
30. Krisjane Z, Urtane I, Krumina G, Bieza A, Zepa K, Rogovska I. Condylar and mandibular morphological criteria in the 2D and 3D MSCT imaging for patients with Class II division 1 subdivision malocclusion. *Stomatologija*; 9:67-71, (2007).
31. Kumar V, Ludlow J, Soares Cevidanes LH, Mol A. In Vivo Comparison of Conventional and Cone Beam CT Synthesized Cephalograms. *Angle Orthod*; 78:873-879, (2008).
32. Kunkel M, Wagner W, Becker J, Haessler D, Kreusser B, Reinhart E et al. Leitlinie: Operative Entfernung von Weisheitszähnen; 2006.
33. Lewis EL, Dolwick MF, Abramowicz S, Reeder SL. Contemporary imaging of the temporomandibular joint. *Dental Clinics of North America*; 52:875-890, (2008).
34. Lofthag-Hansen S, Thilander-Klang A, Ekestubbe A, Helmrot E, Gröndahl K. Calculating effective dose on a cone beam computed tomography device: 3D Accuitomo and 3D Accuitomo FPD. *Dentomaxillofac Radiol*; 37:72-79, (2008).
35. Lofthag-Hansen S, Huuonen S, Gröndahl K, Gröndahl H. Limited cone-beam CT and intraoral radiography for the diagnosis of periapical pathology. *Oral Surg Oral Med Oral Pathol Oral Radiol Endod*; 103:114-119, (2007).
36. Loubel M, Bogaerts R, Van Dijk E, Pauwels R, Vanheusden S, Suetens P et al. Comparison between effective radiation dose of CBCT and MSCT scanners for dentomaxillofacial applications. *Eur J Radiol*: Epub ahead of print, (16. July 2008).
37. Ludlow JB, Davis-Ludlow LE, Brooks SL, Howerton WB. Dosimetry of 3 CBCT devices for oral and maxillofacial radiology: CB Mercuray, NewTom 3G and i-CAT. *Dentomaxillofac Radiol*; 35:219-226, (2006).
38. Ludlow JB, Ivanovic M. Comparative dosimetry of dental CBCT devices and 64-slice CT for oral and maxillofacial radiology. *Oral Surg Oral Med Oral Pathol Oral Radiol Endod*; 106:930-938, (2008).
39. Meng JH, Zhabg WL, Liu DG, Zhao YP, Ma XC. Diagnostic evaluation of the temporomandibular joint osteoarthritis using cone beam computed tomography compared with conventional radiographic technology. *Beijing Da Xue Bao*; 18:26-29, (2007).
40. Mengel R, Candir M, Shiratori K, Flores-de-Jacoby L. Digital volume tomography in the diagnosis of periodontal defects: an in vitro study on native pig and human mandibles. *J Periodontol*; 76:665-673, (2005).
41. Mueller K. Fast and accurate three-dimensional reconstruction from cone-beam projection data using algebraic methods. Ohio, USA: The Ohio State University.
42. Mueller K, Yagel R, Wheller JW. Fast Implementations of Algebraic Methods for 3D Reconstruction from Cone-Beam Data. *IEEE Trans Med Imaging*; 18:538-548, (1999).
43. Nickenig H, Eitner S. Reliability of implant placement after virtual planning of implant positions using cone beam CT data and surgical (guide) templates. *J Craniomaxillofac Surg*; 35:207-211, (2007).
44. Quinto ET. Singularities of the x-ray transform and limited Data tomography in R2 and R3. *Siam J Math Anal*; 24:1215-1225, (1993).
45. Scarfe WC, Farman AG, Sukovic P. Clinical applications of cone-beam computed tomography in dental practice. *J Can Dent Assoc*; 72:75-80, (2006).
46. Simon JH, Enciso R, Malfaz J, Roges R, Bailey-Perry M, Patel A. Differential diagnosis of large periapical lesions using cone-beam computed tomography measurements and biopsy. *J Endod*; 32:833-837, (2006).

Die "Leitlinien" der Wissenschaftlichen Medizinischen Fachgesellschaften sind systematisch entwickelte Hilfen für Ärzte zur Entscheidungsfindung in spezifischen Situationen. Sie beruhen auf aktuellen wissenschaftlichen Erkenntnissen und in der Praxis bewährten Verfahren und sorgen für mehr Sicherheit in der Medizin, sollten aber auch ökonomische Aspekte berücksichtigen. Die "Leitlinien" sind für Ärzte rechtlich nicht bindend und haben daher weder haftungsbegründende noch haftungsbefreiende Wirkung.

Die AWMF erfasst und publiziert die Leitlinien der Fachgesellschaften mit größtmöglicher Sorgfalt - dennoch kann die AWMF für die Richtigkeit - insbesondere von Dosierungsangaben - keine Verantwortung übernehmen.

47. Stavropoulos A, Wenzel A. Accuracy of cone beam dental CT, intraoral digital and conventional film radiography for the detection of periapical lesions. An ex vivo study in pig jaws. Clin Oral Investig; 11:101-106, (2007).
48. Suomalainen A, Vehmas T, Korttinen M, Robinson S, Peltola J. Accuracy of linear measurements using dental cone beam and conventional multislice computed tomography. Dentomaxillofac Radiol; 37:10-17, (2008).
49. Swennen GR, Schutyser F. Three-dimensional cephalometry: spiral multi-slice vs cone-beam computed tomography. Am J Orthod Dentofacial Orthop; 130:410-416, (2006).
50. Swennen GR, Schutyser F, Barth E, De Groeve P, De Mey A. A new method of 3-D cephalometry Part I: the anatomic Cartesian 3-D reference system. J Craniofac Surg; 17:314-325, (2006).
51. Tsiklakis K, Donta C, Gavala S, Karayianni K, Kamenopoulou V, Hourdakakis CJ. Dose reduction in maxillofacial imaging using low dose Cone Beam CT. Eur J Radiol; 56:413-417, (2005).
52. Valentin J. The 2007 Recommendations of the International Commission on Radiological Protection. Publication 103. Ann ICRP; 37:1-332, (2007).
53. Van Assche N, van Steenberghe D, Guerrero ME, Hirsch E, Schutyser F, Quirynen M et al. Accuracy of implant placement based on pre-surgical planning of three-dimensional cone-beam images: a pilot study. J Clin Periodontol; 34:816-821, (2007).
54. Vandenberghe B, Jacobs R, Yang J. Diagnostic validity (or acuity) of 2D CCD versus 3D CBCT-images for assessing periodontal breakdown. Oral Surg Oral Med Oral Pathol Oral Radiol Endod; 104:395-401, (2007).
55. Veyre-Goulet S, Fortin T, Thierry A. Accuracy of Linear Measurement Provided by Cone Beam Computed Tomography to Assess Bone Quantity in the Posterior Maxilla: A Human Cadaver Study. Clin Implant Dent Relat Res; 10:226-230, (2008).
56. Visser H, Hermann KP, Bredemeier S, Köhler B. Dosismessungen zum Vergleich von konventionellen und digitalen Panoramaschichtaufnahmen. Mund Kiefer Gesichtschir; 4:213-216, (2000).
57. Woertche R, Hassfeld S, Lux CJ, Muessig E, Hensley FW, Krempien R et al. Clinical application of cone beam digital volume tomography in children with cleft lip and palate. Dentomaxillofac Radiol; 35:88-94, (2006).
58. Zhang Y, Zhang L, Zhu XR, Lee AK, Chambers M, Dong L. Reducing metal artifacts in cone-beam CT images by preprocessing projection data. Int J Radiat Oncol Biol Phys; 67:924-932, (2007).

Verfahren zur Konsensbildung

7. Angaben zur Entstehung der Leitlinie

Die Leitlinie wurde im Auftrag der Arbeitsgemeinschaft für Röntgenologie (ARö) innerhalb der Deutschen Gesellschaft für Zahnheilkunde (DGZMK) erstellt.

Die Grundlage bildete eine systematische Literatursuche, -Sichtung und Auswertung nach Evidenzgraden, welche in geringgradiger Modifikation und Erweiterung den in einer bestehenden Europäischen Leitlinie (26) publizierten entsprechen. Die Konsensusbildung erfolgte innerhalb der Expertengruppe der beteiligten Fachgesellschaften in zwei schriftlichen Abstimmungsrunden.

Die Leitlinie wurde am 06.04.2009 durch den Vorstand der DGZMK verabschiedet.

8. Geplante Überarbeitung

Die Überarbeitung dieser Leitlinie in einer höheren Ausbaustufe für 2012 geplant.

9. Zusammensetzung der Expertengruppe

Federführend: Arbeitsgemeinschaft für Röntgenologie (ARö)

Priv.-Doz. Dr. Ralf Schulze (Mainz)

Prof. Dr. Dr. Stefan Haßfeld (Dortmund)

Priv.-Doz. Dr. Dirk Schulze (Freiburg)

Autoren beteiligter Gesellschaften

Deutsche Gesellschaft für Funktionsdiagnostik und -therapie (DGFDT)

Priv.-Doz. Dr. M. Oliver Ahlers (Hamburg)

Prof. Dr. Wolfgang B. Freesmeyer (Berlin)

Deutsche Gesellschaft für Implantologie (DGI)

Dr. Karl-Ludwig Ackermann (Filderstadt)

Dr. Elmar Frank (Besigheim)

Prof. Dr. Hendrik Terheyden (Kassel)

Deutsche Gesellschaft für Kieferorthopädie (DGKFO)

Prof. Ursula Hirschfelder (Erlangen)

Deutsche Gesellschaft für Mund-, Kiefer- und Gesichtschirurgie (DGMKG)

Prof. Dr. Dr. Stefan Haßfeld (Dortmund)

Prof. Dr. Dr. W. Wagner (Mainz)

Prof. Dr. Dr. M. Kunkel (Bochum)

Deutsche Gesellschaft für Parodontologie (DGP)

Prof. Dr. Peter Eickholz (Frankfurt)

Deutsche Gesellschaft für Zahnärztliche Prothetik und Werkstoffkunde (DGZPW)

Prof. Dr. Daniel Edelhoff (München)

Deutsche Gesellschaft für Zahnerhaltung (DGZ)

Prof. Dr. Werner Geurtsen (Hannover)

Arbeitsgemeinschaft für Kieferchirurgie (AGKie)

Prof. Dr. Dr. Torsten Reichert (Regensburg)

Erstellungsdatum:

04/2009

Letzte Überarbeitung:

Nächste Überprüfung geplant:

12/2012

Zurück zum [Index Leitlinien Zahn-, Mund- und Kieferheilkunde](#)

Zurück zur [Liste der Leitlinien](#)

Zurück zur [AWMF-Leitseite](#)

Die "Leitlinien" der Wissenschaftlichen Medizinischen Fachgesellschaften sind systematisch entwickelte Hilfen für Ärzte zur Entscheidungsfindung in spezifischen Situationen. Sie beruhen auf aktuellen wissenschaftlichen Erkenntnissen und in der Praxis bewährten Verfahren und sorgen für mehr Sicherheit in der Medizin, sollten aber auch ökonomische Aspekte berücksichtigen. Die "Leitlinien" sind für Ärzte rechtlich nicht bindend und haben daher weder haftungsbegründende noch haftungsbefreiende Wirkung.

Die AWMF erfasst und publiziert die Leitlinien der Fachgesellschaften mit größtmöglicher Sorgfalt - dennoch kann die AWMF für die Richtigkeit - insbesondere von Dosierungsangaben - keine Verantwortung übernehmen.

Die "Leitlinien" der Wissenschaftlichen Medizinischen Fachgesellschaften sind systematisch entwickelte Hilfen für Ärzte zur Entscheidungsfindung in spezifischen Situationen. Sie beruhen auf aktuellen wissenschaftlichen Erkenntnissen und in der Praxis bewährten Verfahren und sorgen für mehr Sicherheit in der Medizin, sollen aber auch ökonomische Aspekte berücksichtigen. Die "Leitlinien" sind für Ärzte rechtlich nicht bindend und haben daher weder haftungsbegründende noch haftungsbefreiende Wirkung.

Die AWMF erfasst und publiziert die Leitlinien der Fachgesellschaften mit größtmöglicher Sorgfalt - dennoch kann die AWMF für die Richtigkeit - insbesondere von Dosierungsangaben - keine Verantwortung übernehmen.

Stand der letzten Aktualisierung: April 2009
© Deutsche Gesellschaft für Zahn-, Mund- und Kieferheilkunde
Autorisiert für elektronische Publikation: [AWMF online](#)
HTML-Code optimiert: 09.02.2010; 10:47:19

Die "Leitlinien" der Wissenschaftlichen Medizinischen Fachgesellschaften sind systematisch entwickelte Hilfen für Ärzte zur Entscheidungsfindung in spezifischen Situationen. Sie beruhen auf aktuellen wissenschaftlichen Erkenntnissen und in der Praxis bewährten Verfahren und sorgen für mehr Sicherheit in der Medizin, sollten aber auch ökonomische Aspekte berücksichtigen. Die "Leitlinien" sind für Ärzte rechtlich nicht bindend und haben daher weder haftungsbegründende noch haftungsbefreiende Wirkung.

Die AWMF erfasst und publiziert die Leitlinien der Fachgesellschaften mit größtmöglicher Sorgfalt - dennoch kann die AWMF für die Richtigkeit - insbesondere von Dosierungsangaben - keine Verantwortung übernehmen.