

Leitlinien der Deutschen Dermatologischen Gesellschaft (DDG)

AWMF-Leitlinien-Register Nr. 013/073 Entwicklungsstufe: **2**

Periorale Dermatitis

ICD-Nummer: L71.0

Inhalt:

1. [Einleitung und Definition](#)
2. [Epidemiologie](#)
3. [Pathogenese](#)
4. [Klinik, Differentialdiagnose und Schweregradbeurteilung](#)
5. [Therapie](#)
6. [Literatur](#)

1. Einleitung und Definition

Diese Leitlinie behandelt die periorale Dermatitis (POD), eine relativ häufige Gesichtsdermatose mit charakteristischem klinischen Bild, die in ihrer typischen klinischen Ausprägung leicht zu diagnostizieren ist und insbesondere in der dermatologischen Praxis ein häufig zu sehendes Krankheitsbild darstellt. Sie wird auch als Mundrose, Rosazea-artige Dermatitis, Dermatitis perioralis oder Stewardessenkrankheit bezeichnet und ist eine vergleichsweise "junge" Erkrankung, da sie erst 1964 als eigenständige Entität beschrieben wurde [1]. Allgemeines Ziel dieser Leitlinie ist es, Dermatologen und bevorzugt mit der Behandlung von Hauterkrankungen befassten Ärzten in Klinik und Praxis eine akzeptierte, evidenzbasierte Entscheidungshilfe für die Auswahl sowie Durchführung einer geeigneten und suffizienten Therapie für Patienten mit perioraler Dermatitis zur Verfügung zu stellen.

Diese Leitlinie ist entsprechend den methodischen Vorgaben zur Entwicklung von Leitlinien für Diagnostik und Therapie der Arbeitsgemeinschaft der Wissenschaftlichen Medizinischen Fachgesellschaften (AWMF) erstellt worden und entspricht nach dem Dreistufenkonzept der AWMF einer S2-Leitlinie, ergänzt durch Empfehlungs- und "Evidenz"-Grade.

Tabelle 1: "Evidenz"-Grade (Oxford Centre for Evidence-based Medicine, May 2001 www.cebm.net (externer Link))

1a	Systematischer Review von randomisierten klinischen Studien (RCTs)
1b	Einzelne RCTs
1c	(Alle oder keiner)
2a	Systematischer Review von Kohortenstudien
2b	Einzelne Kohortenstudien und RCTs von geringerer Qualität
2c	("Outcome" research, ökologische Studien)
3a	Systematischer Review von Fall-Kontrollstudien
3b	Einzelne Fall-Kontroll-Studien

4	(Fall-Serien und) Fall-Kontroll-Studien oder Kohortenstudien von geringerer Qualität
---	--

Tabelle 2: Empfehlungsklassen, die sich aus den "Evidenz"-Graden ableiten

A	1a, 1b
B	2a-c, 3a, 3b,
C	4
D	- (Expertenmeinung)

Aussagen der Leitlinie wurden mit "Evidenz"-Graden (Tabelle 1) und Empfehlungsklassen (Tabelle 2) versehen, die anhand von Metaanalysen, klinischen Studien und anderen wissenschaftlichen Untersuchungen ermittelt wurden. Der Konsens ist notwendig, um bei geringer vorhandener "Evidenz" Akzeptanz für eine Leitlinie zu erzeugen und die Verbreitung und Implementierung zu unterstützen. Als Konsensusverfahren wurde eine mehrstufige Diskussion mit Abstimmung der Leitlinieninhalte, insbesondere für die Beurteilung des "Evidenz"-Niveaus publizierter Studien und hieraus abzuleitender Empfehlungen, gewählt, die im Rahmen mehrerer Arbeitssitzungen und Rundschreiben realisiert wurde. Im Rahmen des Konsentierungsprozesses konnten in begründeten Fällen auch vom Literaturstand abweichende Empfehlungsklassen verabschiedet werden.

2. Epidemiologie

Nach neueren Beobachtungen leiden ca. 6% der weiblichen und 0,3% der männlichen Patienten dermatologischer Praxen an einer POD, die damit im Bereich der ambulanten Dermatologie ein recht häufiges Krankheitsbild darstellt [2]. Dies wird durch die Fallzahlen einer größeren dermatologischen Praxis bestätigt; hier leiden ca. 2% der Patienten an POD, wobei Männer nur sehr vereinzelt betroffen sind [3]. Systematische epidemiologische Querschnittsuntersuchungen der Bevölkerung zur Häufigkeit der POD sind nicht publiziert. Dies ist mit darin begründet, dass die Manifestation stark variieren kann und sich die Krankheit neben der klassischen perioralen Dermatitis auch im perinasalen und periokulären Bereich manifestieren kann.

Die POD kommt weltweit vor allem in der hellhäutigen Bevölkerung vor; überwiegend sind Frauen zwischen dem 15. und 45. Lebensjahr betroffen. Der Krankheitsgipfel liegt im 2. - 3. Lebensjahrzehnt. Auch bei Kindern wird POD gesehen, wobei hier - im Gegensatz zu der adulten Form - das männliche Geschlecht bevorzugt ist [4].

In der Kindheit ist der Gipfel der Erkrankung in der präpubertären Altersperiode, allerdings wurden auch schon Fälle bei Säuglingen beschrieben. Im Unterschied zu Erwachsenen sind bei Kindern öfter auch größere Regionen des Gesichtes betroffen mit Ausbreitung auf den perinasalen und periorbitalen Bereich.

Bei erwachsenen Frauen wird die Erkrankung meist in der Altersgruppe zwischen 16 und 45 Jahren mit einem Erkrankungsgipfel um das 3. Lebensjahrzehnt beobachtet. Die Verteilung der Manifestationen der perioralen Dermatitis im Gesicht variiert, ca. 20% der Manifestationen sind nicht perioral lokalisiert. Tabelle 3 gibt eine Übersicht über die Häufigkeit der verschiedenen betroffenen Regionen [5].

Tabelle 3: Lokalisation der POD

Perioral	39%
Perinasal	13%
Periokulär	1%
Perioral und perinasal	14%
Perioral und periokulär	6%
Perinasal und periokulär	6%
Perioral, perinasal und periokulär	10%

3. Pathogenese

Bei der perioralen Dermatitis handelt es sich um eine charakteristische Intoleranzreaktion der Gesichtshaut, der eine repetitive Irritation zu Grunde liegt. Ein ähnliches Krankheitsbild kommt auch an anderen Lokalisationen, insbesondere periokulär vor ("periokuläre Dermatitis") [6]. Mögliche Irritantien müssen bevorzugt im Bereich kosmetischer Artikel wie Reinigungsartikel oder Gesichtspflegemitteln und kosmetischer Maßnahmen gesucht werden [7]. Die Mehrzahl der Patienten weist dabei eine atopische Diathese auf [8].

Bei der perioralen Dermatitis ist die epidermale Barrierefunktion eingeschränkt; die Erkrankung unterscheidet sich diesbezüglich von der Rosazea [9]. In der präklinischen Phase der Erkrankung wird durch den Dauergebrauch

topischer Präparate im Gesichtsbereich eine Störung der epithelialen Barriere induziert. Dies führt zur Quellung der Hornschicht, die mit einer messbaren Barrierefunktionsstörung und erhöhtem transepidermalen Wasserverlust einher geht [9,10] Hierdurch entsteht ein Spannungs- und Trockenheitsgefühl, das die Betroffenen veranlasst, die Anwendung topischer Präparate kompensatorisch zu verstärken. Dies führt in einen *circulus vitiosus* von Irritation, Trockenheitsgefühl und weiterer Anwendung topischer Präparate. Die im weiteren Verlauf angestoßene Entzündungsreaktion mündet schließlich in die klinische Phase der perioralen Dermatitis ein. Topische Glukokortikosteroide verstärken die epitheliale Barriestörung und sind deshalb bei der perioralen Dermatitis kontraindiziert [11]. Ob eine seborrhische Konstitution oder weitere Faktoren wie die Einnahme von Ovulationshemmern eine pathogenetische Rolle spielen, ist unklar. Epikutantestungen schließen eine Kontaktallergie in der Regel aus. Mikrobielle Ursachen wurden nie bewiesen.

4. Klinik, Differentialdiagnose und Schweregradbeurteilung

4.1. Klinik

Charakteristisch ist der Befall der Mundregion, wobei die Effloreszenzen um das Lippenrot herum typischerweise einen schmalen perilabialen Randsaum aussparen. In symmetrischer Anordnung sind häufig auch Nasolabialfalten und Wangen, sowie beide Unterlider betroffen [12]. Gelegentlich tritt die POD auch nur im Lidbereich auf (periokulärer Typ). Je nach klinischem Schweregrad kann sich die POD auf die Kinnregion, die Glabella, die seitlichen Partien der Unterlider, die Oberlider, Wangen und Stirn ausbreiten. Die Diagnose wird klinisch gestellt [13].

Die POD beginnt als umschriebene Rötung mit kleinen Papulovesikeln, aus denen sich follikulär gebundene spitzkegelige Papeln, seltener Papulopusteln, mit einem Durchmesser von 1 bis 2 mm entwickeln; diese entzündlich geröteten und z. T. sukkulenten Papeln können zu größeren infiltrierten Arealen konfluieren, wie man sie häufig in den Gesichtsfalten sowie in der Kinn-, Nasen- und Perinasalregion sieht. Die diffus gerötete befallene Haut bei POD weist eine geringe Schuppung auf; die nicht befallene umgebene Haut zeigt häufig eine Sebostase [1,14].

Typische Symptome der POD sind mäßiges Brennen oder Schmerzen, gelegentlich auch Juckreiz. Viele Patienten geben ein subjektiv erhöhtes Spannungsgefühl der Haut an.

Der Verlauf ist subakut bis chronisch und wechselhaft. Bei langer Bestandsdauer der POD können sekundär bakterielle Besiedlung oder Befall mit *Demodex* Milben, der zu stärker ausgeprägten Papulopusteln führt, hinzutreten [15].

Aggravierende Faktoren der POD sind Sonnenlichtexposition, ausgiebiges Waschen mit Seifen oder anderen Detergentien, übermäßige Anwendung von Kosmetika und insbesondere das Auftragen topischer Glukokortikosteroide mittlerer bis höherer Wirkstoffklassen.

Eine Sonderform der POD ist die lupoider periorale Dermatitis, bei der sich dichtere Aggregationen größerer und sukkulenterer rötlich-bräunlicher Papeln sowie papulosquamöse Effloreszenzen finden, die auf Glasspateldruck ein lupoides Infiltrat erkennen lassen. Eine benigne selbstlimitierte granulomatöse Form der lupoiden POD bei Kindern afrikanisch-karibischer Herkunft wurde als "Facial afro caribbean childhood eruption (FACE)" beschrieben [16,17]. Auch diese granulomatöse Form heilt - wie die kleinpapulöse POD - immer narbenfrei und ohne Hinterlassung von Pigmentierungsverschiebungen ab.

4.2. Differentialdiagnose

Die POD muss klinisch von verschiedenen Krankheitsbildern abgegrenzt werden. Dazu gehören Rosazea, Acne vulgaris, Seborrhisches Ekzem, Kontaktdermatitis, Lippenleckeckzem, Eruptive Syringome, Sarkoidose, Xanthome und Erythema necrolyticum migrans (Glukagonomsyndrom) [15].

Patienten mit Rosazea sind in der Regel älter und weisen ausgeprägte Seborrhoe auf; auch im Hinblick auf Ausprägung, Verteilung und Entwicklung der Effloreszenzen bestehen deutliche Unterschiede zwischen Rosazea und POD; Rosazea-assoziierte Komplikationen wie Keratokonjunktivitis, Rhino- oder andere Phyme kommen bei POD nicht vor [18]. Das seborrhische Ekzem ist bei Männern häufiger und nicht nur zentrofazial, sondern auch - anders als bei POD - an der Stirn-Haar-Grenze, am Capillitium und prästernal lokalisiert. Ein atopisches Lidekzem läßt sich häufig nur schwer von dem okulären Typ der POD unterscheiden; die papulöse Note ist bei POD stärker ausgeprägt, dagegen fehlen im Gegensatz zum atopischen Lidekzem meist Angaben über ausgeprägten Juckreiz, Exazerbation im Zusammenhang mit Pollenflug und weitere atopische Stigmata. Bei Atopikern tritt die POD nicht selten unter Anwendung glukokortikoidhaltiger Externa auf. Das Lippenleckeckzem tritt vorwiegend bei Säuglingen und Kindern mit atopischem Hintergrund oder manifestem atopischen Ekzem auf; im Gegensatz zur POD reichen hier die erythemato-squamösen, z. T. nässenden Hautveränderungen direkt an das Lippenrot. Auch bei allergischen Kontaktekzemen im Erwachsenenalter ist der Juckreiz meist ausgeprägter und es können sich Streuherde finden. Die genaue Anamnese gibt hier meist die entscheidenden differentialdiagnostischen Hinweise. Die weiteren o. a. Differentialdiagnosen kommen dagegen nur selten in Betracht und müssen überwiegend bei Entwicklung einer lupoiden perioralen Dermatitis erwogen werden [19].

4.3. Beurteilung des klinischen Schweregrades der POD

Zur Beurteilung des klinischen Schweregrades der POD wurde 2005 ein klinischer Bewertungsmaßstab (Score), der PODSI (perioral dermatitis severity index) entwickelt. Dieser Score berücksichtigt die

charakteristischen Effloreszenzen wie Erythem, Papeln und Schuppung, von denen jeweils drei Schweregrade (0-3) unterschieden werden, wobei auch eine Feingraduierung (z. B. mit 0,5, 1,5 und 2,5) möglich ist [20]. Daraus wird ein Summenscore berechnet, der max. 9 Punkte enthalten kann. Eine gering ausgeprägte POD ist durch einen PODSI von 0,5 - 2,5, eine moderate, mittelschwere POD durch einen PODSI von 3,0-5,5 und eine schwere POD durch PODSI-Werte von 6,0-9,0 gekennzeichnet. Der PODSI wird vor allem bei klinischen Studien zur objektiven Beurteilung der Therapieergebnisse eingesetzt [21,22], kann aber auch für die tägliche Praxis von Nutzen sein.

5. Therapie

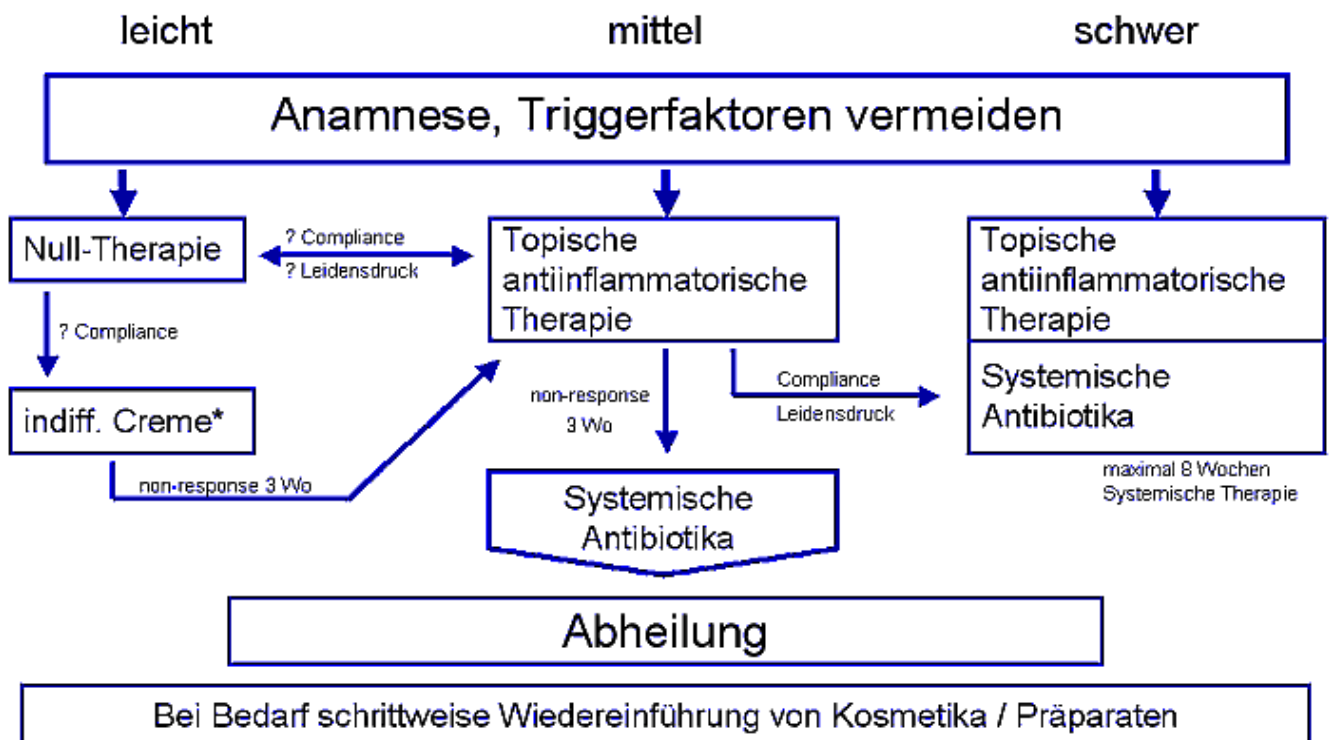
Die Therapie der POD kann topisch, systemisch oder durch Nulltherapie erfolgen, wobei klinischer Schweregrad, Vorbehandlung, Persönlichkeitstyp und erwartete Compliance des Patienten in die Entscheidung für ein bestimmtes Behandlungsregime eingehen. Ein starrer, von allen Autoren favorisierter Behandlungsalgorithmus wurde im Rahmen der Konsensusfindung weder erzielt noch angestrebt. Die Abbildung 1 gibt ein im Konsensus erarbeitetes, flexibles Therapieschema wieder, welches die in diesem Kapitel beschriebenen und bewerteten Therapieoptionen berücksichtigt.

Die initiale Therapie wird vor allem nach dem klinischen Schweregrad ausgewählt. Wenn nach einer maximalen Therapiedauer von 3 Wochen keine Senkung des PODSI um 50% ersichtlich ist, sollte eine Eskalation der Therapie erfolgen. Die systemische Therapie sollte für höchstens 8 Wochen durchgeführt werden, sofern keine therapieresistenten Sonderformen vorliegen.

Zur POD liegen nur wenige gut kontrollierte Therapiestudien vor. Wie bei anderen Indikationen auch wurden insbesondere neuere klinische Studien mit höherer methodischer Qualität durchgeführt. Dieses ist ein grundsätzliches Problem bei der Bewertung unterschiedlicher therapeutischer Ansätze nach den Kriterien der "Evidenz"-basierten Medizin.

So wird in einem systematischen Review aus 2005 auf die inkonsistenten Ergebnisse in Studien mit topischen Therapieansätzen bei POD hingewiesen [19]. Nur zwei der bis 2005 erschienenen Arbeiten wurden von den Autoren mit einem mittleren Score hinsichtlich der Methodenqualität kontrollierter Studien versehen [23,24].

Behandlungsalgorithmus



Legende zu Abbildung 1

Die Behandlung der perioralen Dermatitis sollte in Abhängigkeit vom klinischen Schweregrad erfolgen, der über den PODSI ermittelt wird - ein Wert von 3,0 bis 5,5 gilt als mittelschwer. Bei allen Schweregraden sollte eine ausführliche Anamnese erhoben und die Meidung der bekannten Auslösefaktoren empfohlen werden. Die Auswahl der Initialtherapie kann in Abhängigkeit von erwarteter Therapieadhärenz und subjektivem Leidensdruck des Patienten variieren und sollte für 3 Wochen durchgehalten werden. Die Therapie sollte nach 3 Wochen intensiviert werden, wenn kein hinreichender Erfolg eingetreten ist - ein Wert von 50% Reduktion des PODSI sollte erreicht sein. Unter topisch antiinflammatorischer Therapie werden Ansätze mit Erythromycin, Metronidazol oder Pimecrolimus Creme zusammengefasst, nicht jedoch eine topische Steroidtherapie. Patienten mit primär schweren Formen können primär

systemisch behandelt werden, wobei eine Therapiedauer von 8 Wochen ausreichen sollte.

5.1. Nulltherapie bei POD

Die Nulltherapie, d.h. das Absetzen aller topischen Therapien (insbesondere topischer Steroide und fetter Kosmetika) ist ein etablierter Ansatz bei dieser Erkrankung, der bei adhärenenten Patienten (d.h. Patienten mit hoher Compliance) in vielen Fällen zur Besserung oder Abheilung führen kann.

Verständlicherweise gibt es keine prospektiven kontrollierten Studien zur Nulltherapie. Weber und Thurmayr haben 2005 eine systematische Übersichtsarbeit zur Therapie der POD verfasst [19] und weisen auf zwei Studien hin, die für die Wirksamkeit der Nulltherapie sprechen:

1. Röckl und Schubert berichteten in einer offenen Studie von einer hohen Abheilungsquote unter Nulltherapie bei POD, wobei hier allerdings Lotio alba zugelassen war [25]. In einer Placebo-kontrollierten Studie derselben Autoren mit Tetrazyklinen besserte sich die Erkrankung der Patienten auch im Placeboarm [26].
2. In einer Studie zur Behandlung der POD mit Erythromycin oder Tetrazyklinen besserte sich die Erkrankung der Patienten ebenfalls im Placeboarm, als wiederum als Hinweis auf die Effektivität der Nulltherapie gewertet werden kann [24].

5.2. Topische Therapie der POD

Im Gegensatz zur Rosazea, bei der Metronidazol und Azelainsäure derzeit als topische Wirkstoffe der ersten Wahl gelten, gibt es bei der POD keinen "Goldstandard" der topischen Therapie. Im Folgenden werden klinische Studien zur topischen Therapie bei POD in alphabetischer Reihenfolge der Wirkstoffe kurz umrissen und danach zusammenfassend beurteilt.

5.2.1. Adapalen

Eine 32-jährige Patientin mit POD wurde mit Adapalen 0,1% erfolgreich behandelt: Nach vier Wochen kam es zur kompletten Abheilung [27].

5.2.2. Azelainsäure

20% Azelainsäurecreme wurde in einer offenen Studie bei 10 Patienten mit POD (hiervon 6 mit einer Vorgeschichte zur topischen Anwendung von Glukokortikoiden) eingesetzt. Bei allen Patienten kam es innerhalb von 2-6 Wochen zur kompletten Abheilung der POD, wobei es bei 4 der 6 Patienten, die zuvor Steroide angewendet hatten, zunächst zur Exazerbation der POD kam. Nebenwirkungen wurden ansonsten nicht berichtet, während der 4-10 monatigen Nachbeobachtungszeit kam es zu keinem Rezidiv [28].

In einer weiteren offenen Studie wurden acht Kinder im Alter von 3 bis 12 Jahren mit 20% Azelainsäurecreme behandelt. Zur Abheilung der POD kam es hier innerhalb von 4 bis 8 Wochen [29].

5.2.3. Topisches Erythromycin (vs systemisches Doxycyclin)

33 Patienten mit POD wurden in einer randomisierten prospektiven Studie mit einer topischen Erythromycinpräparation in einer standardisierten galenischen Formulierung behandelt, 35 bekamen oral Doxycyclin und 31 bekamen Placebo. Der klinische Score ("papule count") besserte sich hier sowohl nach topischem Erythromycin als auch nach oralen Tetrazyklinen stärker als in der Placebogruppe. Dabei gab es keinen Unterschied in der Wirksamkeit von topischem Erythromycin im Vergleich zu oralen Tetrazyklinen [24].

5.2.4. Ichthyol

In einer offenen Studie wurden 21 Patienten mit 2% Ichthyol in Unguentum molle/Pasta Zinci über 6 Wochen behandelt. Der klinische Score wurde innerhalb der ersten zwei Wochen um die Hälfte reduziert, der klinische Effekt blieb über die 6 Wochen der Studiendauer erhalten [30].

5.2.5. Metronidazol

In einer prospektiven, doppel-blinden, "double dummy" multizentrischen Studie wurden 108 Patienten über acht Wochen entweder mit Tetrazyklinen oral oder mit 1% Metronidazol zweimal täglich topisch behandelt. Metronidazol führte zur Reduktion der Zahl der Papeln um 92%, Tetrazykline erzielten allerdings eine signifikant bessere Reduktion von 100% [23] (siehe auch 5.4.1).

In offenen Studien wurden auch wenige Kinder (n=7, Boeck et al. 1997 und n=3, Müller et al. 1994) mit Metronidazol topisch behandelt. Zur Abheilung kam es hier nach 3-6 Monaten bzw. 2 Monaten.

5.2.6. Pimecrolimus

In einer Kasuistik wurde ein Patient mit POD nach einem Behandlungsversuch mit Methylprednisolonaceponat-Creme 0.1% über zwei Wochen mit Pimecrolimus 1% zweimal täglich behandelt; nach 2 Wochen kam es zur Abheilung [31].

In einer prospektiven, doppel-blinden, Vehikel-kontrollierten Studie wurden 40 erwachsene Patienten (21-69 Jahre) mit Pimecrolimus 1% Creme oder Vehikel zweimal täglich über 4 Wochen behandelt. Das primäre Studienziel war die Reduktion des PODSI nach 2 Wochen. Dieses Ziel wurde bei 50% in der Studiengruppe und bei 25% in der Vehikelgruppe erreicht. Im Median wurde das Ziel einer 50%-igen

Reduktion des Score unter Pimecrolimus nach einer Woche und unter Vehikel nach vier Wochen erreicht. Auch die Lebensqualität verbesserte sich unter Pimecrolimus deutlicher als unter Vehikel. Der Effekt von Pimecrolimus auf den PODSI war allerdings transient und unterschied sich nach vier Wochen Nachbeobachtung ohne Behandlung nicht mehr von dem in der Vehikelgruppe [21]. In einer prospektiven, doppel-blinden, Vehikel-kontrollierten multizentrischen Studie wurden 124 Patienten mit POD (18-81 Jahre) mit Pimecrolimus 1% Creme oder Vehikel zweimal täglich behandelt, die mittlere Behandlungszeit betrug 29 Tage. Die primäre Studienvariable war die Veränderung des PODSI, weiterhin wurde ein Investigator's Global Assessment (IGA), der Dermatology Life Quality Index (DLQI) und die Quality of life (QoL) auf einer visuellen Analogskala erhoben. In jeder der beiden Gruppen beendeten 56 Patienten die Studie. Die Patienten in der Verumgruppe zeigten ein schnelleres Ansprechen als die Patienten in der Vehikelgruppe, dieses wurde sowohl für den PODSI als auch mittels IGA gezeigt. Der mittlere PODSI war in der Verumgruppe signifikant niedriger als in der Vehikelgruppe. Insbesondere bei Patienten mit einer Vorgeschichte mit topischer Steroidanwendung war Pimecrolimus effektiver als Vehikel. Die Lebensqualitätsparameter verbesserten sich unter Pimecrolimus deutlicher als unter Vehikel [22].

5.2.7. Tacrolimus

In einer Kasuistik wurde über eine 49-jährige Patientin berichtet, die nach topischen Steroiden zunächst erfolglos mit Metronidazol behandelt worden war und sodann stationär zunächst mit Schwarzteeumschlägen und dann mit Tacrolimus 0,1% Salbe therapiert wurde. Nach 4 Wochen war die Haut deutlich gebessert [32].

5.2.8. Photodynamische Therapie

Im Halbseitenversuch wurden 21 Patienten mit POD mit photodynamischer Therapie (5-Aminolävulinsäure, ALA-PDT) viermal pro Woche bzw. mit topischem Clindamycin behandelt. 14 Patienten beendeten die Studie, der klinische Effekt war nach ALA-PDT mit 92% Abheilung gegenüber 81% Abheilung in der Clindamycingruppe signifikant besser [33].

5.3

5.3.1. Beurteilung topischer Therapie

Die Aussagen, die sich aus klinischen Studien ableiten lassen, werden mit "Evidenz"-Graden (Tabelle 2) und Empfehlungsklassen (Tabelle 3) versehen. Auf die grundsätzliche Problematik bei der vergleichenden Bewertung von neueren mit älteren Studien wurde bereits (5.) hingewiesen.

5.3.2. Zusammenfassende Beurteilung klinischer Studien

Die Nulltherapie kann zur Abheilung oder Besserung der POD führen (2b).

Topische Antibiotika (Metronidazol, Erythromycin) zeigten bei POD eine klinische Wirksamkeit in einzelnen Studien (2b).

Pimecrolimus führt zu einer rascheren Besserung der POD als das Vehikel, in dem der Wirkstoff gelöst ist; die Studienlage hierzu ist besonders gut (1b).

Hinweise auf die klinische Wirksamkeit von Azelainsäure (4), Ichthyol (4) oder ALA-PDT (3b) sollten in kontrollierten Studien überprüft werden.

Kasuistiken zur Wirksamkeit von Adapalen und Tacrolimus gestatten noch keine Ableitung einer Therapieempfehlung.

5.3.3. Empfehlung zur topischen Therapie

Die Nulltherapie stellt eine Möglichkeit im Management der POD dar (B). Topische Antibiotika (Metronidazol und Erythromycin) können bei POD eingesetzt werden (B). Pimecrolimus führt zur beschleunigten Abheilung der POD und kann bei dieser Indikation eingesetzt werden (A).

5.4. Systemische Therapie der POD

Periorale Dermatitis bedarf nur selten einer systemischen Therapie. Tetrazykline, Makrolide oder Retinoide werden bei therapieresistenten Formen der POD angewandt, obwohl es für keines der Präparate eine explizite Zulassung gibt.

5.4.1. Tetrazykline oral

Tetrazykline werden seit Jahren nach Versagen topischer Präparate zur Behandlung therapieresistenter POD eingesetzt [34]. Die klinische Wirksamkeit der Tetrazykline bei der POD beruht nicht auf ihrer antibiotischen Wirkung, wobei bis heute der genaue Mechanismus nicht geklärt ist. Es wird postuliert, dass Tetrazykline bei POD, wie bei Rosazea, hauptsächlich antiinflammatorisch wirken.

Für Tetrazykline der ersten Generation besteht gute "Evidenz" im Hinblick auf die orale Therapie der POD, wie aus älteren randomisierten kontrollierten klinischen Studien bekannt ist [23]. Orale Tetrazykline zeigten sich in diesen Studien wirksamer als Placebo [24]. Im direkten Vergleich zu topischer 1%-iger Metronidazol-Creme erzielte die systemische Therapie mit Tetrazyklingen (2 x 250 mg) eine signifikante Besserung [23]. Die Wirksamkeit oral verabreichter Tetrazykline im Vergleich zu topischem Erythromycin wurde ebenfalls untersucht. Trotz des schnelleren klinischen Wirkeintritts der oralen Tetrazykline konnte

am Studienende kein statistisch signifikanter Unterschied hinsichtlich der Wirksamkeit festgestellt werden [24].

Die meisten Patienten mit refraktärer POD sprechen gut auf orale Therapie sowohl mit Tetrazyklin als auch mit Minozyklin oder Doxyzyklin an [27,35]. Es wird mit der vollen Dosierung begonnen; nach initialer Besserung, in der Regel nach 3-4 Wochen, erfolgt eine Halbierung der Dosis. Die Therapie sollte bis zum vollständigen Abklingen der klinischen Symptome fortgeführt werden. Insgesamt beträgt die Therapiezeit 8 bis 10 Wochen. Nach Absetzen der Therapie kommt es sehr selten zum erneuten Auftreten der Symptome.

Einzelfallberichte legen nahe, dass Kombinationen oraler Tetrazykline mit Calcineurin-Inhibitoren oder topischen Antibiotika (Erythromycin, Metronidazol) besser wirken als entsprechende Monotherapien [36,37]. Hingegen zeigte die Kombination mit topischen Kortikosteroiden in älteren kontrollierten Studien eher eine negative Tendenz und gilt heute als obsolet [38].

5.4.2. Makrolide oral

Bei Kontraindikationen gegen Tetrazykline stehen Makrolide als Alternative zur Verfügung. Bei Kindern scheint diese Therapieoption vorteilhaft zu sein. Hierfür sprechen mehrere Fallberichte, in denen mit Erythromycin (500 mg/d) oder Clarithromycin (250 mg/d) behandelt wurde. Insbesondere die granulomatöse POD bei Kindern stellt eine Indikation für systemisch verabreichte Makrolide dar, da Tetrazykline hier kontraindiziert sind [39-41].

5.4.3. Isotretinoin

Retinoide werden selten in der Therapie der POD eingesetzt. Hierbei sollte von Anfang an eine eher längere Therapiedauer eingeplant werden (>6 Monate). Eine Fallserie und mehrere Einzelfallberichte dokumentieren die klinische Wirksamkeit bei granulomatösen Verlaufsformen der POD. Insgesamt kommt diese Therapieoption aufgrund der bekannten Einschränkungen für systemisch verabreichte Retinoide nur selten in Betracht [42-44].

5.5

5.5.1. Beurteilung systemischer Therapie

Die Aussagen der Leitlinie zur systemischen Therapie werden ebenfalls mit "Evidenz"-Graden (Tabelle 2) und Empfehlungsklassen (Tabelle 3) versehen.

5.5.2. Zusammenfassende Beurteilung klinischer Studien

Die Wirkung von Tetrazyklin ist durch eine randomisierte Studie gut abgesichert (1b). Andere Vertreter der Substanzklasse wie Doxycyclin, Minocyclin oder Lymecyclin werden auf der Basis von Expertenmeinungen erfolgreich eingesetzt, ohne dass hierfür kontrollierte Studien vorliegen (-).

Die Wirksamkeit von Isotretinoin ist durch eine Fallserie und Kasuistiken belegt (4).

Die orale Anwendung von Erythromycin und Clarithromycin ist durch einzelne Fallberichte belegt (4).

5.5.3. Empfehlung zur systemischen Therapie

Die Indikation zur systemischen Therapie der POD sollte in Anbetracht der Harmlosigkeit der Erkrankung sowie der Verfügbarkeit wirksamer topischer Therapieoptionen streng gestellt werden (D).

Tetrazyklin (A) und seine Derivate Doxycyclin (D) und Minocyclin (D) können (als Monotherapie oder in Kombination mit topischen Präparaten) zur Behandlung eingesetzt werden, sollten jedoch therapieresistenten Fällen oder Sonderformen vorbehalten sein.

Erythromycin kann insbesondere im Kindesalter zur systemischen Therapie eingesetzt werden (C).

Isotretinoin stellt bei granulomatösen Verlaufsformen eine therapeutische Alternative dar (C).

Literatur:

1. Mihan R, Ayres S. Perioral dermatitis. Arch Dermatol 1964; 89: 803-805.
2. Hofer T. Hautmalignome in der dermatologischen Praxis. Eine Qualitätskontrolle. Hautarzt 2002; 53: 666-671.
3. Dirschka T. Periorale Dermatitis. Ruhr-Universität. Bochum, 2004.
4. Zeba HH. Perioral dermatitis: an update. Int J Dermatol 2003; 42: 515-517.
5. Nguyen V, Eichenfield LE. Periorificial dermatitis in children and adolescents. J Am Acad Dermatol 2006; 55: 781-785.
6. Dirschka T, Tronnier H. Periorale Dermatitis. J Dtsch Dermatol Ges 2004; 2: 274-278.
7. Dirschka T, Weber K, Tronnier H. Topical cosmetics and perioral dermatitis. J Dtsch Dermatol Ges 2004; 2: 194-199.
8. Dirschka T, Szliska C, Jackowski J, Tronnier H. Impaired skin barrier and atopic diathesis in perioral dermatitis. J Dtsch Dermatol Ges 2003; 1: 199-203.
9. Dirschka T, Tronnier H, Fölster-Holst R. Epithelial barrier function and atopic diathesis in rosacea and perioral dermatitis. Br J Dermatol 2004; 150: 1136-1141.
10. Fritsch P, Pichler E, Linser I. Periorale Dermatitis. Hautarzt 1989; 40: 475-479.
11. Kolbe L, Kligman AM, Schreiner V, Stoudemayer T. Corticoid-induced atrophy and barrier impairment measured by non-invasive methods in human skin. Skin Res Technol 2001; 7: 73-77.
12. Breit R. Die periorale Dermatitis: Eine therapeutische Herausforderung. In Plewig G, Wolff H eds. Fortschritte der

- praktischen Dermatologie. Berlin Heidelberg: Springer, 1998:545-549.
13. Caputo R, Barbareschi M. Current and future treatment options for perioral dermatitis. *Expert Rev Dermatol* 2007; 2: 351-355.
 14. Hafeez ZH. Perioral dermatitis: an update. *Int J Dermatol* 2003; 42: 514-517.
 15. Plewig G. Periorale Dermatitis. In Braun-Falco O PG, Wolff HH, Burgdorf WHC, Landthaler M ed. *Dermatologie und Venerologie*. Heidelberg: Springer, 2005:907-909.
 16. Williams HC, Ashworth J, Pembroke AC, Breathnach SM. FACE--facial Afro-Caribbean childhood eruption. *Clin Exp Dermatol* 1990; 15: 163-166.
 17. Smitt JH, Das PK, Van Ginkel JW. Granulomatous perioral dermatitis (facial Afro-Caribbean childhood eruption [FACE]). *Br J Dermatol* 1991; 125: 399.
 18. Steigleider GK, Stempel A. Rosaceaartige Dermatitis des Gesichts. "Periorale Dermatitis". *Hautarzt* 1968; 19: 492-494.
 19. Weber K, Thurmayer R. Critical appraisal of reports on the treatment of perioral dermatitis. *Dermatology* 2005; 210: 300-307.
 20. Wollenberg A, Opiel T. Scoring of skin lesions with the Perioral Dermatitis Severity Index (PODSI). *Acta Derm Venereol* 2006; 86: 254-255.
 21. Opiel T, Pavicic T, Kamann S, Bräutigam M, Wollenberg A. Pimecrolimus cream (1%) efficacy in perioral dermatitis - results of a randomized, double-blind, vehicle-controlled study in 40 patients. *J Eur Acad Dermatol Venereol* 2007; 21: 1175-1180.
 22. Schwarz T, Kreiselmaier I, Bieber T, Thaci D, Simon JC, Meurer M, Werfel T, Zuberbier T, Luger TA, Wollenberg A, Bräutigam M. A randomized, double-blind, vehicle-controlled study of 1% pimecrolimus cream in adult patients with perioral dermatitis. *J Am Acad Dermatol* 2008; 59: 34-40.
 23. Veien NK, Munkvad JM, Nielsen AO, Niordson AM, Stahl D, Thormann J. Topical metronidazole in the treatment of perioral dermatitis. *J Am Acad Dermatol* 1991; 24: 258-260.
 24. Weber K, Thurmayer R, Meisinger A. A topical erythromycin preparation and oral tetracycline for the treatment of perioral dermatitis: A placebo-controlled trial. *J Dermatol Treat* 1993; 4: 57-59.
 25. Röckl H, Schubert E. Zur Therapie der sogenannten perioralen Dermatitis. *Hautarzt* 1971; 22: 527-531.
 26. Schubert E, Beetz HM, Röckl H. Über den Wert der Tetrazyklin-Therapie bei der perioralen Dermatitis. *Hautarzt* 1973; 24: 253.
 27. Jansen T. Perioral dermatitis successfully treated with topical adapalene. *J Eur Acad Dermatol Venereol* 2002; 16: 175-177.
 28. Jansen T. Azelaic acid as a new treatment for perioral dermatitis: results from an open study. *Br J Dermatol* 2004; 151: 933-934.
 29. Jansen T, Grabbe S. Perioral dermatitis in childhood - Clinical features, etiopathogenesis and treatment with special reference to own experiences with the use of 20% azelaic acid cream. *Aktuelle Dermatologie* 2007; 33: 180-183.
 30. Nüchel C, Wilbrand G, Altmeyer P. Pilot study on the efficacy and tolerance of a 2% Ichthyol formulation in perioral dermatitis. *Aktuelle Dermatologie* 2000; 26: 391-394.
 31. Rodriguez-Martin M, Saez-Rodriguez M, Carnerero-Rodriguez A, Rodriguez-Garcia F, Cabrera de Paz R, Sidro-Sarto M, Guimera F, Sanchez R, Garcia-Bustinduy M, Noda-Cabrera A. Treatment of perioral dermatitis with topical pimecrolimus. *J Am Acad Dermatol* 2007; 56: 529-530.
 32. Gerber PA, Neumann NJ, Ruzicka T, Bruch-Gerharz D. Periorale Dermatitis Erfolgreiche Behandlung mit Tacrolimus. *Hautarzt* 2005; 56: 967-968.
 33. Richey DF, Hopson B. Photodynamic therapy for perioral dermatitis. *J Drugs Dermatol* 2006; 5: 12-16.
 34. Macdonald A, Feiweil M. Perioral dermatitis: aetiology and treatment with tetracycline. *Br J Dermatol* 1972; 87: 315-319.
 35. Adams SJ, Davison AM, Cunliffe WJ, Giles GR. Perioral dermatitis in renal transplant recipients maintained on corticosteroids and immunosuppressive therapy. *Br J Dermatol* 1982; 106: 589-592.
 36. Misago N, Nakafusa J, Narisawa Y. Childhood granulomatous periorificial dermatitis: lupus miliaris disseminatus faciei in children? *J Eur Acad Dermatol Venereol* 2005; 19: 470-473.
 37. Jansen T, Romiti R, Herde M, Stücker M, Altmeyer P. Facial Afro-Caribbean childhood eruption (FACE) is the same disease as perioral (or periorificial) granulomatous dermatitis. *Eur J Pediatr Dermatol* 2002; 11: 197-200.
 38. Bendl BJ. Perioral dermatitis: etiology and treatment. *Cutis* 1976; 17: 903-908.
 39. Choi YL, Lee KJ, Cho HJ, Kim WS, Lee JH, Yang JM, Lee ES, Lee DY. Case of childhood granulomatous periorificial dermatitis in a Korean boy treated by oral erythromycin. *J Dermatol* 2006; 33: 806-808.
 40. Vincenzi C, Parente G, Tosti A. Perioral granulomatous dermatitis: Two cases treated with clarithromycin. *J Dermatol Treat* 2000; 11: 57-61.
 41. Weston WL, Morelli JG. Identical twins with perioral dermatitis. *Pediatr Dermatol* 1998; 15: 144.
 42. Brunner M, Megahed M, Hölzle E, Ruzicka T. Granulomatous perioral dermatitis in childhood. Treatment with isotretinoin. *Akt. Dermatol* 1995; 21: 60-62.
 43. Nikkels AF, Pierard GE. Control of perimenstrual flares of perioral dermatitis by isotretinoin. *J Dermatol Treat* 2000; 11: 97-99.
 44. Smith KW. Perioral dermatitis with histopathologic features of granulomatous rosacea: successful treatment with isotretinoin. *Cutis* 1990; 46: 413-415.

Verfahren zur Konsensbildung:

Autorengrremium

Wollenberg, Andreas, Hautklinik Ludwig-Maximilians-Universität München (**Federführung**)

Bieber, Thomas, Hautklinik Rheinische Friedrich-Wilhelms-Universität Bonn
Dirschka, Thomas, Hautarztpraxis, Wuppertal
Luger, Thomas, Hautklinik Universität Münster
Meurer, Michael, Hautklinik Medizinische Hochschule Dresden
Proksch, Erhardt, Hautklinik Universität Kiel
Schön, Michael P., Hautklinik Universität Göttingen
Schwarz, Thomas, Hautklinik Universität Kiel
Thaçi, Diamant, Hautklinik Universität Frankfurt
Zuberbier, Torsten, Hautklinik Charite Berlin
Werfel, Thomas, Hautklinik Medizinische Hochschule Hannover

Korrespondenzadresse

Prof. Dr. med. A. Wollenberg
Klinik und Poliklinik für Dermatologie und Allergologie
Ludwig-Maximilians-Universität München
Frauenlobstr. 9-11
80337 München
Tel. 089-5160-6251 oder 089-7095-2902
Fax: 089-5160-6252
E-Mail: wollenberg@lrz.uni-muenchen.de

Gültigkeit: 3 Jahre

Erstellungsdatum:

10/2009

Letzte Überarbeitung:**Nächste Überprüfung geplant:**

10/2012

Zurück zum [Index Leitlinien Dermatologie](#)

Zurück zur [Liste der Leitlinien](#)

Zurück zur [AWMF-Leitseite](#)

Die "Leitlinien" der Wissenschaftlichen Medizinischen Fachgesellschaften sind systematisch entwickelte Hilfen für Ärzte zur Entscheidungsfindung in spezifischen Situationen. Sie beruhen auf aktuellen wissenschaftlichen Erkenntnissen und in der Praxis bewährten Verfahren und sorgen für mehr Sicherheit in der Medizin, sollen aber auch ökonomische Aspekte berücksichtigen. Die "Leitlinien" sind für Ärzte rechtlich nicht bindend und haben daher weder haftungsbegründende noch haftungsbefreiende Wirkung.

Die AWMF erfasst und publiziert die Leitlinien der Fachgesellschaften mit größtmöglicher Sorgfalt - dennoch kann die AWMF für die Richtigkeit des Inhalts keine Verantwortung übernehmen. **Insbesondere für Dosierungsangaben sind stets die Angaben der Hersteller zu beachten!**

Stand der letzten Aktualisierung: 12/2008

© **Deutsche Dermatologische Gesellschaft**

Autorisiert für elektronische Publikation: [AWMF online](#)

HTML-Code aktualisiert: 04.11.2009; 10:08:57