

## Leitlinien der Deutschen Dermatologischen Gesellschaft (DDG)

AWMF-Leitlinien-Register

Nr. 013/060

Entwicklungsstufe:

1

# Kutaner Lupus Erythematodes

Die Leitlinien des kutanen Lupus erythematodes (CLE) sollen dazu dienen, diese komplexe Erkrankung einheitlich zu klassifizieren und die diagnostischen Kriterien der verschiedenen Subtypen herauszustellen sowie die therapeutischen Möglichkeiten aufzuzeigen. In manchen Aspekten wird jedoch auf den systemischen Lupus erythematodes (SLE) Bezug genommen, da entsprechende Literatur für den CLE nicht existiert und eine systemische Organbeteiligung sich auch bei den verschiedenen Subtypen des CLE entwickeln kann.

## Abkürzungen

ACLE, akut kutaner Lupus erythematodes  
ACR, American College of Rheumatology  
ANA, antinukleäre Antikörper  
BSG, Blutsenkungsgeschwindigkeit  
CCLE, chronisch kutaner Lupus erythematodes  
CHLE, Chilblain Lupus erythematodes  
CK, Kreatininkinase  
CLE, kutaner Lupus erythematodes  
CRP, C-reaktives Protein  
DIF, direkte Immunfluoreszenz  
DI-CLE, medikamenteninduzierter CLE  
DILE, medikamenteninduzierter Lupus erythematodes  
DI-SCLE, medikamenteninduzierter SCLE  
DLE, diskoider Lupus erythematodes  
EADV, European Academy of Dermatology and Allergology  
ENA, extrahierbare nukleäre Antigene  
HLA, Human-Leukozyte-Antigen  
ICLE, intermittierend kutaner Lupus erythematodes  
LBT, Lupusbandtest  
LDH, Lactatdehydrogenase  
LE, Lupus erythematodes  
LEP, Lupus erythematodes profundus (Synonym: Lupus erythematodes panniculitis)  
LET, Lupus erythematodes tumidus  
NLE, neonataler Lupus erythematodes  
PLD, polymorphe Lichtdermatose  
PTT, partielle Thromboplastinzeit  
SCLE, subakut kutaner Lupus erythematodes  
SLE, systemischer Lupus erythematodes  
TNF, Tumornekrosefaktor  
UV, ultraviolett

## Definition

Der CLE ist eine entzündliche Autoimmunerkrankung, die sich durch eine klinische Heterogenität und variable Verläufe auszeichnet. Der Begriff des "CLE" wird in der Literatur auch für Hautmanifestationen in Assoziation mit einem SLE verwendet, sollte aber als eigenes Krankheitsbild definiert werden und ausschließlich die verschiedenen Subtypen des CLE umfassen ([Abbildung 1](#)).

## Klassifikation und Klinik

Die Klassifikation der vielfältigen Hautveränderungen beim LE basiert auf der Einteilung nach James N. Gilliam, der aufgrund histologischer Kriterien LE-spezifische und LE-unspezifische kutane Manifestationen unterschieden hat [81] ([Tabelle 1](#) und [2](#)). Zu den LE-unspezifischen kutanen Manifestationen, die häufiger mit einem SLE assoziiert sind, zählen u.a. vaskuläre Hautveränderungen (z.B. periunguale Teleangiektasien, Livedo racemosa, Thrombophlebitis, Raynaud-Syndrom) und Veränderungen an den Akren in Form einer okklusiven Vaskulopathie. Die LE-spezifischen kutanen Manifestationen werden aufgrund klinischer, histopathologischer,

serologischer und genetischer Befunde differenziert und als CLE bezeichnet. Derzeit werden vier Subtypen des CLE unterschieden:

- Akut kutaner LE (ACLE) ([Tabelle 3](#))
- Subakut kutaner LE (SCLE) ([Tabelle 4](#))
- Chronisch kutaner LE (CCLE) ([Tabelle 5](#))
- Intermittierend kutaner LE (ICLE) ([Tabelle 6](#))

Der CCLE umfasst die Varianten diskoider LE (DLE), LE profundus (LEP) und Chilblain LE (CHLE), der ICLE den LE tumidus (LET).

## ACR-Kriterien

Um Patienten mit CLE zu erfassen, die einen Übergang in einen SLE entwickeln können bzw. zur Abgrenzung eines SLE, werden bisher die Kriterien des *American College of Rheumatology* (ACR) herangezogen [233]. Falls 4 oder mehr dieser 11 Kriterien (gleichzeitig oder im Verlauf der Erkrankung) positiv sind, gilt die Diagnose eines SLE als bestätigt. Da allein 4 Kriterien dermatologische Symptome (Schmetterlingserythem, diskoider Hautveränderungen, orale oder nasale Schleimhautulzera, Photosensitivität) umfassen oder Kriterien relativ unspezifisch sein können, z.B. Photosensitivität bei gleichzeitiger polymorpher Lichtdermatose (PLD), haben die ACR-Kriterien keine hohe Sensitivität, d.h. Patienten mit CLE können formal die ACR-Kriterien erfüllen, ohne an einem manifesten SLE erkrankt zu sein. Ca. 50% der Patienten mit SCLE und ca. 20% der Patienten mit DLE zeigen 4 oder mehr ACR-Kriterien, so dass folglich ein SLE überdiagnostiziert wird [4]. Insbesondere SCLE-Patienten können eigentlich nicht nach den ACR-Kriterien evaluiert werden, da außer dem Schmetterlingserythem und diskoiden Läsionen keine anderen LE-spezifischen Manifestationen in diesen Kriterien enthalten sind. Aufgrund der Überbewertung und der geringen Spezifität der dermatologischen Kriterien innerhalb der ACR-Kriterien eignen sich daher die ACR-Kriterien nicht für die Abgrenzung des CLE vom SLE.

Die *European Academy of Dermatology and Allergology* (EADV) hat Kriterien aufgestellt, die zum einen die ACR-Kriterien zur Klassifikation eines SLE einschließen, zum anderen enthalten sie zusätzliche Parameter, z.B. akrolokalisierter Vaskulitis, Muskelschwäche, Lupusbandtest, Blutsenkungsgeschwindigkeit (BSG), anti-Ro/SSA und anti-La/SSB Antikörper. Die Evaluation dieser Kriterien an einem Kollektiv von 207 Patienten mit CLE ergab, dass sie eine hohe Spezifität (93%), aber nur eine geringe Sensitivität (64%) haben [181].

## Differentialdiagnosen

Je nach Subtyp des CLE werden zahlreiche Differentialdiagnosen in Betracht gezogen, die in [Tabelle 7](#) zusammengefasst sind. Insbesondere ist eine PLD abzugrenzen, die aber auch im Verlauf bzw. vor oder nach Diagnosestellung in Assoziation häufig mit einem SCLE oder DLE beschrieben wird [165]. Ob die lymphozytäre Infiltration Jessner-Kanof in das Spektrum des CLE, insbesondere des ICLE, eingeordnet werden soll, wird zur Zeit noch kontrovers diskutiert [199].

## Epidemiologie

Beim CLE findet sich eine familiäre Häufung, so war die Prävalenz des DLE (3,5%) in einer Studie mit 255 Verwandten ersten Grades im Vergleich zu Kontrollen (0,5%) erhöht [164]. In einer Arbeit aus dem Jahre 2007 wurde die Prävalenz des Ro/SSA-positiven SCLE in Stockholm, Schweden, mit 6,2 bis 14,0 pro 10000 Einwohnern angegeben [192]. Weitere epidemiologische Studien zur Häufigkeit des CLE existieren nicht. Kürzlich bewertete die Europäische Arzneimittelagentur (European Medicines Agency, EMA) den CLE als schwerwiegende und seltene Erkrankung mit einer Prävalenz von <5 pro 10000 Einwohnern in Europa (Astion Press Release 08/2007). Die Häufigkeit des CLE wird zwei- bis dreimal höher eingeschätzt als diejenige des SLE [237].

Die verschiedenen Subtypen des CLE können sich in jedem Alter manifestieren und zeigen eine Prädisposition zwischen dem 20. und 40. Lebensjahr. In verschiedenen Studien wurde nachgewiesen, dass der DLE vermehrt bei Afrikanern vorkommt, während der SCLE eher in der kaukasischen Bevölkerung anzutreffen ist [226]. Der CHLE und der LET manifestieren sich nach Angaben der Literatur häufiger in Europa und seltener in den USA [47]. Im Gegensatz zum LET, der bei Frauen und Männern etwa gleich häufig auftritt, überwiegt bei den anderen Subtypen das weibliche Geschlecht mit einem Verhältnis von 1:3 bis 1:6 [135, 237].

## Ätiologie und Triggerfaktoren

Die Ätiologie des CLE ist noch weitgehend ungeklärt, neben Umweltfaktoren, z.B. ultraviolette (UV)-Strahlung, irritativen Stimuli und Medikamenten spielen genetische Faktoren eine Rolle. In mehreren Studien wurde eine Assoziation zwischen dem "Human-Leukozyte-Antigen" (HLA) und CLE berichtet, insbesondere der Ro/SSA-positive SCLE ist durch ein besonderes immungenetisches Profil gekennzeichnet [226]. Kürzlich wurde erstmals ein "familiärer Chilblain Lupus" als monogen vererbare Form des CLE beschrieben [145]. Weiterhin ist eine angeborene homozygote Defizienz von C1q ein prädisponierender Faktor bei photosensitivem SCLE [144, 194], zusätzlich kann eine Defizienz von C2 und C4 mit einem CLE assoziiert sein [17].

### Ultraviolettes (UV) Licht

Seit vielen Jahrzehnten wird UV-Strahlung als einer der wichtigsten Triggerfaktoren des LE genannt [130]. In Photoprovokationstestungen bei mehr als 400 Patienten mit CLE wurden LE-spezifische Hautläsionen durch UVA- und UVB-Strahlung induziert [137]. In dieser retrospektiven Studie wurden am häufigsten (53%) LE-spezifische Läsionen durch eine kombinierte UVA/UVB-Bestrahlung

provoziert, gefolgt von 42% nach alleiniger UVB- bzw. 34% nach UVA-Bestrahlung. In weiteren Studien wurde bestätigt, dass sich die einzelnen Subtypen des CLE in unterschiedlicher Häufigkeit photoprovozieren lassen. Die anamnestische Angabe der Photosensitivität wurde in die ACR-Kriterien zur Klassifikation des SLE aufgenommen, auch wenn diese nicht ausreichend definiert ist und ein relativ unspezifisches Kriterium darstellt (siehe Kapitel ACR-Kriterien).

#### Empfehlung:

Patienten mit CLE sollten darauf hingewiesen werden, dass Sonnenexposition und künstliche Lichtquellen (z.B. in Sonnenstudios) zu einer Exazerbation bzw. Induktion von Hautveränderungen und in seltenen Fällen auch zum Auftreten einer systemischen Organmanifestation wie z.B. einer Lupusnephritis führen können.

#### Rauchen

Rauchen wird als Risikofaktor für den CLE angesehen. In zwei Fall-Kontroll-Studien wurde der Einfluss des Rauchens auf den DLE untersucht, Patienten mit DLE rauchten häufiger und mehr Zigaretten als die Kontrollen und hatten bereits früh (im Mittel im 14. Lebensjahr) und lange vor Beginn der Erkrankung mit dem Rauchen begonnen [76, 167]. Die Hautbeteiligung bei Rauchern war ausgedehnter als bei Nicht-Rauchern, ein disseminierter DLE zeigte sich nur bei Rauchern (43,8%). In einer retrospektiven Studie konnte gezeigt werden, dass die Kombination von Komplement-Defizienz und Zigarettenrauchen einen Risiko-Faktor für das Auftreten eines CLE bei Männern darstellt [17].

Mehrere pharmakokinetische und pharmakodynamische Mechanismen werden als Ursache für eine geringere Effektivität der Antimalariamittel bei Rauchern diskutiert. Zum Beispiel hemmt Nikotin die Akkumulation der Antimalariamittel in Lysosomen, so dass keine effektiven Wirkspiegel erreicht werden [191]. In einer retrospektiven Studie wurde gezeigt, dass nach 6-monatiger Therapie mit Antimalariamitteln der CLE (verschiedene Subtypen) bereits bei 9 von 17 Nichtrauchern abgeheilt war, gegenüber nur 3 von 17 Rauchern nach 6 bzw. erst nach 12 Monaten [195]. Ähnliche Ergebnisse wurden bei Patienten mit DLE und SCLE gezeigt, nach durchschnittlich 10 Wochen sprachen 19 von 21 Patienten (90%) in der Nichtraucher-Gruppe auf die Therapie mit Antimalariamitteln an, gegenüber nur 16 von 40 Rauchern (40%) [112]. Von 17 Patienten mit disseminiertem DLE waren 12 Patienten Raucher. Die niedrigste Ansprechrate wiesen Patienten auf, die die höchste Zahl an Zigarettenpackungen täglich konsumierten, Raucher mit DLE zeigten auch nach prolongierter Therapie keine bessere Ansprechrate. Bei therapierefraktärem CLE auf Antimalariamittel kann ohne Änderung der Therapie durch Stopp des Nikotinkonsums eine dramatische Besserung bzw. Abheilung des CLE erfolgen [47, 106].

#### Empfehlung:

Patienten mit CLE und auch ihren Lebenspartnern sollte ausdrücklich vom Nikotinkonsum durch Rauchen abgeraten werden (Meiden des aktiven und passiven Rauchens).

#### Köbner-Phänomen

Bereits 1926 berichteten King-Smith [120] und 1957 Kern [118] über unspezifische Reize und Traumata als Provokationsfaktoren eines DLE. Auch in der Folgezeit wurde das Köbner-Phänomen (isomorpher Reizeffekt) bevorzugt beim DLE beschrieben, wobei verschiedene exogene Faktoren die krankheitsspezifischen Hauteffloreszenzen des DLE auslösen können ([Tabelle 9](#)).

#### Empfehlung:

Patienten mit CLE sollten über die Möglichkeit eines Köbner-Phänomens aufgeklärt werden, eventuell können Antimalariamittel diese Reaktion verhindern.

#### Medikamente

Der klassische medikamenteninduzierte LE (Drug-Induced LE, DILE) entspricht in seinem Erscheinungsbild einem milden ausgeprägten idiopathischen SLE mit Arthralgien, Myalgien, Serositis (vor allem Pleuritis) und Fieber; eine Hautbeteiligung wie auch eine viszerale Beteiligung ist selten [100, 169]. Typisch für einen DILE sind ANA mit homogenem Muster korrespondierend zu anti-Histon Antikörpern (bis 95%), jedoch in der Regel ohne Antikörper gegen dsDNS und ENA (<5%) [252]. Hingegen weist der Drug-Induced CLE immer die typischen Hautveränderungen des jeweiligen Subtyps auf. Die Berücksichtigung und Wertung der Literatur bezüglich DILE und DI-CLE ist durch ungenaue klinische Einordnung der Hautveränderungen und der histopathologischen Befunde limitiert.

##### ◦ Drug-Induced DLE, CHLE und LET

Der DLE wird in der Regel nicht durch Medikamente induziert, am häufigsten wird als Auslöser Fluorouracil angegeben. Hierbei handelt es sich vor allem um Berichte aus Japan, bei denen es nach Einnahme eines Fluorouracil-Präparates (Uracil-Tegafur, UFT) zu DLE-artigen Hautveränderungen in licht-exponierten Arealen kam. Diese umfassen 10% aller Arzneimittelreaktionen an der Haut, die unter einer Therapie mit Fluorouracil-Präparaten auftreten [269]. Ein medikamenten-induzierter CHLE oder LET wurde bisher extrem selten beschrieben ([Tabelle 10a](#)).

##### ◦ Drug-Induced SCLE

Im Vergleich zu den anderen CLE-Subtypen wird der SCLE am häufigsten durch Medikamente ausgelöst. Nach Charakterisierung des SCLE 1979 wurde 1985 erstmalig der medikamenteninduzierte SCLE (Drug-Induced SCLE) nach einer Hydrochlorothiazid-Therapie bei 5 Patienten beschrieben [198]. Der Drug-Induced -SCLE entspricht klinisch dem idiopathischen SCLE vom anulären oder papulosquamösem Typ in vergleichbarer lichtbetonter Verteilung, die Hautveränderungen können jedoch generalisierter sein und auch die unteren Extremitäten befallen [23]. Es findet sich das typische Antikörper-Profil mit Nachweis von antinukleären Antikörpern (ANA), anti-Ro/SSA und anti-La/SSB Antikörpern. Anti-Histon Antikörper, die typisch für den klassischen DILE sind, werden nur teilweise beim Drug-Induced SCLE nachgewiesen, wurden aber nicht immer untersucht. Nach Absetzen des auslösenden Medikamentes kommt es typischerweise zur Abheilung der Hautveränderungen.

Im Allgemeinen fallen auch die ANA-Titer ab, und anti-Histon Antikörper werden negativ, während anti-Ro/SSA Antikörper in der Regel persistieren. Bei diesbezüglich untersuchten Patienten wurde - wie beim idiopathischen SCLÉ - eine Assoziation mit HLA-B8, -DR3 und/oder -DR2 festgestellt [23]. Die Medikamente, die einen Drug-Induced SCLÉ triggern können, unterscheiden sich von denen, die den klassischen DILE auslösen ([Tabelle 10b](#)) (siehe Übersichtsarbeiten: [7, 173, 198, 228]). Am häufigsten werden Hydrochlorothiazid und Terbinafin als Auslöser beschrieben.

Neben dem Auftreten eines DILE unter Therapie mit Tumornekrosefaktor (TNF)-alpha Antagonisten existieren Fallberichte über die Induktion verschiedener CLE-Subtypen (DLE, CHLE, LET). Einerseits wird über die Induktion eines SCLÉ durch Etanercept berichtet ([Tabelle 10b](#)) [16], andererseits wird aber auch die Rückbildung eines SCLÉ unter Therapie mit Etanercept bei einem Patienten mit rheumatoider Arthritis beschrieben [70]. In kürzlich publizierten Übersichtsarbeiten über den durch TNF-alpha Antagonisten induzierten DILE werden auch Hautveränderungen eines DLE oder SCLÉ aufgelistet [44, 196]. Weiterhin wurde auch über einen Leflunomid-induzierten SCLÉ berichtet, obwohl dieses Medikament auch zur Therapie eines CLE eingesetzt wird [231].

#### *Empfehlung:*

Der Subtyp des CLE, der am häufigsten durch Medikamente ausgelöst wird, ist der SCLÉ. Die Entwicklung eines Drug-induced SCLÉ ist insbesondere bei Patienten mit prädisponierenden Vorerkrankungen wie z.B. einem Sjögren-Syndrom, entsprechender genetischer Veranlagung (z.B. HLA-B8, -DR3) und/oder Vorhandensein von anti-Ro/SSA Antikörpern möglich. Bei Auftreten eines Drug-Induced SCLÉ oder bei Verschlechterung eines vorbestehenden SCLÉ sollte daher geprüft werden, ob eines der Medikamente aus [Tabelle 10b](#) eingenommen wurde. Dieses entsprechende Medikament sollte dann möglichst abgesetzt werden. Falls ein Patient mit SCLÉ jedoch bereits seit vielen Jahren eines der in der [Tabelle 10b](#) genannten Medikamente erhält, der SCLÉ unter Therapie mit z.B. Antimalariamitteln vollständig abheilt und auch nach deren Absetzen nicht rezidiert, kann das entsprechende Medikament weiter verabreicht werden. Daher sollte die Medikation des Patienten initial bei Diagnosestellung und insbesondere bei Therapieresistenz überprüft werden. Die am häufigsten beschriebenen Medikamente, die einen Drug-Induced SCLÉ auslösen können, sind Terbinafin und Hydrochlorothiazid; bei bekanntem SCLÉ sollte nach Möglichkeit auf diese Medikamente verzichtet werden.

### Hormone

#### ◦ *Schwangerschaft*

Nur eine Arbeit beschäftigt mit den Auswirkungen hormoneller Veränderungen bei DLE (31 Patienten) und SCLÉ (2 Patienten), bei 21% der Patienten mit DLE verschlechterte sich der Hautbefund in der Schwangerschaft und zwei Patienten mit DLE stellten sich erstmals in der Schwangerschaft vor [267]. In der Schwangerschaft ist insbesondere zu beachten, dass es bei Müttern mit anti-Ro/SSA Antikörpern in ca. 2% zum Auftreten eines neonatalen Lupus erythematodes (NLE) kommt ([Tabelle 8](#)). Aborte in der Anamnese, eine falsch reaktive Syphilisserologie (VDRL) und eine verlängerte partielle Thromboplastinzeit (PTT) können hinweisend auf das Vorhandensein von anti-Phospholipid Antikörpern beim CLE sein [126].

#### *Empfehlung:*

Beim CLE ist das Risiko einer Exazerbation in der Schwangerschaft geringer als beim SLE. Patienten mit CLE und Kinderwunsch sollten auf Antikörper gegen Ro/SSA sowie gegen Cardiolipin, Beta-2-Glykoprotein und auf ein Lupus-Antikoagulant untersucht und entsprechend beraten werden ([Tabelle 8](#)).

#### ◦ *Kontrazeption und Hormonersatztherapie*

Bei 41 SLE- und 34 DLE-Patienten im Vergleich zu 295 entsprechenden gesunden Kontrollen konnte gezeigt werden, dass eine Hormonersatztherapie (> 2 Jahre) nicht nur das Risiko eines SLE, sondern auch das Risiko der Entwicklung eines DLE erhöht [161]. Für reine Östrogen-Präparate war das Risiko am höchsten, kombinierte Präparate mit Gestagenen scheinen aber eher einen protektiven Effekt zu haben. Weitere Studien zur Kontrazeption und Hormonersatztherapie beim CLE existieren in der Literatur nicht.

Beim SLE wurde aufgrund der in der Vergangenheit höher dosierten Östrogen-Präparate strikt von einer oralen Kontrazeption abgeraten. Zwei Studien aus dem Jahre 2005 bei SLE kommen jedoch zu dem Ergebnis, dass die Einnahme oraler Kontrazeptiva nicht zu einer Aktivierung der Erkrankung oder einem vermehrten Auftreten von Thrombosen führt [185, 213]. Aus beiden Studien resultiert, dass eine orale Kontrazeption nur bei inaktivem oder stabilem Krankheitsverlauf (keine ZNS- oder Nierenbeteiligung), negativen anti-Phospholipid-Antikörpern und negativem Lupus-Antikoagulant erfolgen sollte. Ausschluss-Kriterien sind weiterhin eine Thrombose in der Vorgeschichte oder ein bekanntes Thrombophilie-Risiko anderer Genese (z.B. Faktor V Leiden-Mutation, Prothrombinmutation).

#### *Empfehlung:*

Für den CLE gelten auch die o.g. Ausschlusskriterien einer Hormontherapie wie beim SLE; neben nicht-hormoneller Kontrazeption (vorrangig) sollten möglichst niedrig dosierte Gestagene (oral, subkutan, Spirale) oder allenfalls östrogenarme Kombinationspräparate bevorzugt werden.

### Impfungen und Infektion

Die Literatur beschäftigt sich hauptsächlich mit der Sicherheit und Effizienz (ausreichender Impfschutz) von Impfungen bei Patienten mit SLE unter Immunsuppression, entsprechende Empfehlungen gelten jedoch auch für Patienten mit ausgeprägtem CLE unter vergleichbarer immunsuppressiver Medikation. Vom Einsatz von Lebendimpfstoffen (Masern, Mumps, Röteln, Gelbfieber) wird abgeraten. Bei vorhandener Immunsuppression ist eine BCG-Impfung immer kontraindiziert [260]. Hingegen sollten Impfungen mit Pneumokokken- und Influenza-Vakzine bei

allen Patienten mit immunsupprimierenden Medikamenten jährlich durchgeführt werden, vorausgesetzt die Krankheitsaktivität ist niedrig [57, 104, 260]. Obwohl einige Fallberichte eine Assoziation zwischen Impfung und Induktion oder Exazerbation eines SLE nahe legen, konnte dieses nicht in größeren prospektiven oder in sorgfältigen Fall-Kontroll-Studien bestätigt werden [82]. Es existieren keine Berichte über die Induktion eines CLE nach Grippe- oder Pneumokokken-Impfung, die Triggerung eines CLE nach einer Hepatitis-B-Impfung ist jedoch in Einzelfallberichten beschrieben worden [90].

#### *Empfehlung:*

Die Empfehlung gilt nur für CLE Patienten unter immunsuppressiver Therapie: Impfungen mit Lebendimpfstoffen sollten vermieden werden, im Einzelfall müssen Risiko und Nutzen gegeneinander abgewogen werden. Eine BCG-Impfung ist immer kontraindiziert. Impfungen mit Pneumokokken- und Influenza-Vakzine sollten jährlich erfolgen. Eine Hepatitis B-Impfung sollte nicht in aktiven Krankheitsphasen und unter hohen Glukokortikosteroid-Dosen durchgeführt werden, die Immunantwort nach einer Hepatitis-B-Impfung serologisch überprüft und die Impfung ggf. wiederholt werden [141, 157, 162, 178].

#### *Paraneoplasie*

Selten wird der CLE als paraneoplastische Dermatose beschrieben (assoziierte Tumoren siehe [Tabelle 11](#)), fast immer handelt es sich um einen SCLE.

#### *Empfehlung:*

Insbesondere bei therapierefraktärem SCLE und eventuellen Symptomen, die auf ein Karzinom hinweisen, sollte eine Tumorsuche durchgeführt werden.

## Prognose

Die einzelnen Subtypen des CLE können im Verlauf in unterschiedlicher Häufigkeit systemische Organmanifestationen entwickeln und somit in einen SLE übergehen [238]. In einer Studie mit 28 männlichen und 111 weiblichen Patienten wurde deutlich, dass disseminierte Hautveränderungen beim DLE signifikant häufiger bei Männern als bei Frauen vorkommen [117]. Während Übergänge in einen SLE beim DLE als häufigstem Subtyp des chronisch kutanen LE (CCLE) in <5% beobachtet werden, kommt es beim SCLE in ca. 10% bis 15% zum Auftreten von systemischen Organmanifestationen mit meistens eher milden Verläufen. Falls auch Minimalsymptome der Erkrankung erfasst werden, beträgt der Anteil von Patienten mit extrakutanen Manifestationen beim DLE 14% bis 27% und beim SCLE 60% bis 70%; am häufigsten bestehen Arthralgien/Arthritiden und eine Proteinurie [238]. Beim SCLE ist das Vorhandensein einer akrolokalisierten Vaskulitis häufig mit einer Gelenkbeteiligung assoziiert [234]. Patienten mit disseminiertem DLE entwickeln eher extrakutane Manifestationen und haben somit ein höheres Risiko, einen SLE zu entwickeln als Patienten mit lokalisiertem DLE des Gesichts und Kapillitiums [236]. In einer prospektiven multizentrischen Studie wurden diese Ergebnisse bei 296 LE-Patienten (245 DLE/SCLE, 51 SLE) bestätigt [237].

#### *Empfehlung:*

Eine ausgedehnte Hautbeteiligung eines CLE kann als prognostischer Marker zur Vorhersage für den Krankheitsverlauf gesehen werden; ein disseminierter DLE ([Tabelle 5](#)) besitzt ein höheres Risiko für einen SLE als ein lokalisierter DLE. Ein deutlich erhöhter ANA-Titer, Antikörper gegen extrahierbare nukleäre Antigene (ENA), z.B. anti-Sm Antikörper, neu auftretende anti-dsDNA Antikörper, eine erhöhte BSG, Proteinurie, Hämaturie sowie eine Arthritis gelten als Indikatoren für einen Übergang in einen SLE, insbesondere wenn sie gemeinsam auftreten.

## CLASI (Cutaneous Lupus Erythematosus Disease Area and Severity Index)

Zahlreiche "Disease Activity Scores" (z.B. SLEDAI, ECLAM, BILAG) zur Beurteilung des SLE beinhalten zwar dermatologische Kriterien, sind aber für die Beurteilung der Aktivität der verschiedenen Subtypen des CLE nicht geeignet und damit nicht Bestandteil dieser Leitlinie [180]. Zur Beurteilung der Effektivität einer Therapie bei Patienten mit CLE wurde kürzlich ein Punktwertesystem (CLASI) entwickelt, das sowohl die anatomische Region als auch die Morphe (Erythem, Schuppung, Dyspigmentierung, Vernarbung) der einzelnen Hautläsionen berücksichtigt [5, 22]. Weiterhin wird zwischen Aktivität ("activity") und Schädigung ("damage") der Erkrankung unterschieden, und Punktwerte von 0 bis max. 3 können den einzelnen Effloreszenzen zugeteilt werden. Die nicht vernarbende, diffuse Alopezie (Punktwerte von 0 bis 3) und die vernarbende Alopezie (Punktwerte von 0 bis 6) werden separat bewertet.

#### *Empfehlung:*

Der CLASI ist derzeit für Studien das am besten geeignete und validierte Bewertungssystem zur Einordnung klinischer Befunde und Verläufe sowie therapeutischer Effekte.

## Diagnostik

Die Anamnese sowie die dermatologische und allgemeine klinische Untersuchung ermöglichen ggf. bereits die Zuordnung zu einem spezifischen Subtyp des CLE. Die Diagnostik wird ergänzt durch die dermatohistologische Untersuchung, direkte Immunfluoreszenz (DIF), ggf. Photoprovokationstestung, serologische und symptomabhängig apparative Diagnostik.

#### *Histologie*

Da die Dermatohistopathologie nicht immer ein für die Subtypen des CLE typisches Bild zeigt und Überschneidungen auftreten können, müssen zur endgültigen Einordnung der Erkrankung klinische und dermatohistopathologische Befunde korreliert werden [110].

#### *Akut kutaner Lupus erythematoses (ACLE)*

Im Gegensatz zum klinisch oft eindrucksvollen Gesamtbild des ACLE ist der histologische Befund eher gering ausgeprägt. Es zeigt sich eine zellarme "Interfacedermatitis" und ein eher spärliches perivaskuläres lymphozytäres Infiltrat mit Muzinablagerungen. Einige neutrophile Granulozyten, auch mit Kerntrümmerbildung, können beigemischt sein. Der Periadnaxbereich ist meist ausgespart [50, 110]. Differenzialdiagnostisch sind "unspezifische" Läsionen im Rahmen des SLE abzugrenzen, die u.a. auch mit einer deutlich vaskulitischen Komponente einhergehen können.

#### *Subakut kutaner Lupus erythematoses (SCLE)*

Der SCLE weist nur eine geringe Hyperkeratose bei schmaler bis atropher Epidermis auf und ist durch eine "Interfacedermatitis" mit basal hydropischer Degeneration sowie Kolloidkörperchen und eher geringerer Verbreiterung der PAS-positiven Basalmembran charakterisiert [11, 110]. Wie beim DLE zeigt sich ein lymphozytär dominiertes Infiltrat, das aber geringer ausgeprägt ist und sich auf die obere Dermis konzentriert. Die Haarfollikelbeteiligung fehlt weitgehend.

#### *Diskoider Lupus erythematoses (DLE)*

Der DLE zeigt eine mäßige Ortho- und Parahyperkeratose sowie eine folliculäre Hyperkeratose. Eine Akanthose, aber auch Atrophie der Epidermis ist möglich. Lymphozyten dringen basal unter hydropischer Auflockerung ins Epithel ein. Anschnitte nekrotischer/apoptotischer Keratinozyten in der basalen Epidermis (Kolloidkörperchen) kommen zur Darstellung ("Interfacedermatitis"). Es zeigt sich eine verbreiterte, verschmierte bzw. "aufgesplitterte" PAS-positive Basalmembran, im Korium findet sich ein dichteres periadnexielles und perivaskuläres lymphozytär dominiertes Infiltrat [50, 110]. Lymphozyten dringen insbesondere auch basal in Follikel epithelien ein, die destruiert werden. Oft ist interstitiell Muzin deutlich nachweisbar, v.a. in der retikulären Dermis älterer Läsionen.

*Lupus erythematoses profundus (LEP)* Der LEP ist durch eine lobuläre Pannikulitis mit dichtem lymphoidzelligem Infiltrat und Muzinablagerungen charakterisiert. Fettgewebsnekrosen sowie Histiozyten mit phagozytiertem nukleärem Debris können zur Darstellung kommen [156]. In über der Hälfte der Fälle findet man in den oberen Anschnitten zusätzlich weitere histologische Zeichen anderer Subtypen des CLE ("Interfacedermatitis", koriale perivaskuläre/ periadnexielle lymphozytäre Infiltration, Muzinablagerungen). Eine wichtige Differenzialdiagnose ist das subkutane zytotoxische T-Zell Lymphom [85].

#### *Chilblain Lupus erythematoses (CHLE)*

Beim CHLE finden sich dichte, perivaskuläre lymphozytäre, dermale Infiltrate, begleitend sind Fibrinablagerungen im Lumen und der Wand von Gefäßen in der retikulären Dermis nachweisbar [51, 163]. Junktional zeigt sich häufig das Bild einer vakuolisierenden "Interfacedermatitis" mit variabler Epidermisatrophie, ähnlich dem Bild beim DLE. Die histologische Abgrenzung eines CHLE von Perniones ist häufig schwierig.

#### *Lupus erythematoses tumidus (LET)*

Beim LET stehen dichte dermale "fleckförmige" lymphozytäre Infiltrate im Vordergrund, die sich v.a. perivaskulär, aber auch periadnexiell finden. Die epidermale Komponente des DLE/ SCLE fehlt, fokal kann eine vakuolige Degeneration der Basalmembranzone auftreten [138]. Ein charakteristisches Zeichen des LET sind kräftige interstitielle dermale Muzinablagerungen.

#### *Empfehlung:*

Die klinische Diagnose eines CLE sollte immer per Hautbiopsie gesichert werden. In der Regel reicht für die histologische Sicherung eine 4 mm Stanzbiopsie aus, die aus einem nicht vorbehandelten Areal, am besten aus einem aktiven Zentrum oder aktiven Randbereich der Hautläsion, entnommen wird. Bei Verdacht auf einen LEP ist eine tiefe Probeentnahme mittels Skalpell zu empfehlen, die eine ausreichende Übersicht über das Fettgewebe bietet.

#### Direkte Immunfluoreszenz (DIF)

Für die DIF werden Immunglobulinablagerungen (IgG, IgA, IgM) sowie Komplementfaktoren (z.B. C3) mit Hilfe von fluoreszenzkonjugierten anti-human Antikörpern an Kryoschnitten untersucht. Typischerweise finden sich beim LE feingranuläre Ablagerungen in bandförmiger Anordnung entlang der Basalmembran. Der Begriff des "Lupusbandtests" (LBT) wird uneinheitlich verwendet. Im eigentlichen Sinne wird der Nachweis bandförmiger IgG-Ablagerungen in unbedeckter lichtgeschützter Haut beim SLE als LBT bezeichnet. Die Probe sollte unmittelbar nach Entnahme in flüssigem Stickstoff oder -80°C gekühltem Alkohol (Pentane) schockgefroren und bis zur Bearbeitung bei -80°C gelagert werden. Eine Alternative bietet der Versand in Michel's Fixier- und Transportpuffer. Das Gewebe kann bei Umgebungstemperatur verschickt werden und wird bis zur Weiterverarbeitung bei 4°C gelagert (maximal 5 Tage).

#### *Läsionale Haut (Läsionaler LBT)*

Die Häufigkeit des läsionalen LBT variiert in Abhängigkeit von Bestandsdauer der Läsion (>4 Wochen), CLE-Subtyp und Lokalisation ([Tabelle 12](#)). Beim SCLE wurde ein besonders spezifisches Fluoreszenzmuster mit granulären Ablagerungen in Zytoplasma und Kernen der basalen und mittleren Epidermis beschrieben, das sich in Folgearbeiten jedoch nicht durchgehend bestätigen ließ [52]. Die Beurteilung der DIF aus läsionaler, lichtexponierter Haut kann problematisch sein, da auch bei anderen Dermatosen (z.B. Rosacea) und in lichtexponierter Normalhaut (20%) ein "falsch-positives" Lupusband gefunden werden kann [47].

### *Nicht-belichtete, nicht-läsionale Haut (Nicht-läsionaler LBT)*

Die empfohlenen Lokalisationen für die Probeentnahme sind der Gesäß-Bereich bzw. die lichtgeschützten Innenseiten der Oberarme bei Benutzern eines Solariums. Durch die Verbesserung der serologischen diagnostischen Methoden hat der nicht-läsionale LBT in der Diagnostik des SLE an Bedeutung verloren. In der Differenzialdiagnostik des CLE hat der läsionale LBT weiterhin seinen Stellenwert.

### *Empfehlung:*

Zur Unterstützung der Diagnose eines CLE kann im Einzelfall eine DIF hilfreich sein; dafür sollte eine Stanzbiopsie aus einem befallenen, aber möglichst nicht lichtexponiertem Hautareal entnommen werden, da sonst falsch-positive Ergebnisse erzielt werden können.

### Photoprovokationstestung

Die Indikation zur Durchführung einer Photoprovokationstestung dient einer Objektivierung der individuellen Photosensitivität eines Patienten und ist insbesondere dann gegeben, wenn (i) Zweifel an der Diagnose eines CLE bestehen und das Vorhandensein anderer Photodermatosen ausgeschlossen werden soll oder (ii) die Anamnese bezüglich der Lichtempfindlichkeit des betreffenden Patienten nicht einwandfrei erhoben werden kann ([Tabelle 13](#)). Für den CLE ist eine zeitverzögerte Manifestation kutaner Läsionen nach Photoprovokation (8,0+/-4,6 Tage) und eine längere Persistenz der positiven Testreaktionen im Vergleich zu anderen Photodermatosen charakteristisch. Bei Patienten mit PLD treten z.B. die Testreaktionen signifikant früher auf und klingen schneller ab [137]. Aufgrund der zeitlichen Latenz zwischen UV-Exposition und des Auftretens eines CLE korrelieren die Angaben zur anamnestischen Photosensitivität bei den verschiedenen Subtypen des CLE nicht immer mit den Ergebnissen der Photoprovokation.

### *Empfehlung:*

Im Einzelfall soll die Photoprovokationstestung den Patienten für die Notwendigkeit konsequenter Lichtschutzmaßnahmen sensibilisieren. Vorher muss eine Aufklärung über Nutzen und Risiken erfolgen, die u.a. eine Erörterung potentieller Nebenwirkungen, wie z.B. Dermatitis solaris, persistierende Hyperpigmentierung, beinhalten sollte. Photoprovozierte Läsionen sollten jedoch nicht nur klinisch bis zu 4 Wochen nach UV-Exposition analysiert werden, sondern auch histologisch aufgearbeitet werden.

### Labordiagnostik

Art und Umfang der Laboruntersuchungen müssen individuell den anamnestischen und klinischen Angaben des CLE-Patienten angepasst werden, da sie für das Monitoring des Krankheitsverlaufes und potentieller Nebenwirkungen der Therapie wichtig sind. Bei den Laboruntersuchungen werden Basislabor und spezielles Labor unterschieden ([Tabelle 14](#)).

### *Basislabor*

Die BSG und das C-reaktive Protein (CRP) ermöglichen die wichtige Abgrenzung infektiöser von entzündlichen Prozessen. Beim SLE und CLE ist das CRP nicht oder nur geringgradig erhöht, ein erhöhtes CRP spricht in der Regel für eine Infektion oder das Vorliegen einer Arthritis und Serositis. Dagegen ist die BSG beim SLE regelhaft erhöht, beim CLE in deutlich geringerem Prozentsatz.

Patienten mit CLE haben je nach Studie in 0% bis 27 % eine Anämie, in 0% bis 30% eine Leukozytopenie und sehr selten (2% bis 4%) eine Thrombozytopenie [222]. Bei einer Therapie mit Immunsuppressiva (z.B. Methotrexat und Azathioprin) muss eine medikamentenbedingte Zytopenie abgegrenzt werden.

Neben dem Blutbild sollte die Bestimmung der Transaminasen (GOT, GPT), der Cholestaseparameter ( $\gamma$ GT und AP) sowie ergänzend der Lactatdehydrogenase (LDH) und Kreatininkinase (CK), insbesondere bei Verdacht auf eine begleitende Myositis, erfolgen. Nierenfunktionsparameter umfassen zunächst das Serum-Kreatinin und das Sediment des Morgenurins. Beim Nachweis einer Mikrohämaturie muss zum Ausschluss eines glomerulären Ursprungs der Erythrozyturie eine mikroskopische Urin-Analyse durchgeführt werden. Hier erfolgt die Suche nach dysmorphen Erythrozyten, Akanthozyten und Erythrozytenzylindern im Sinne einer glomerulären Erkrankung. Finden sich Erythrozytenzylinder und dysmorphe Erythrozyten und/oder eine Proteinurie, ist zum Ausschluss einer Lupusnephritis eine weitere nephrologische Abklärung indiziert. Bei erhöhtem Serum-Kreatinin sollte die Kreatinin-Clearance im 24-h-Sammelurin durchgeführt werden und ggf. durch die Berechnung der glomerulären Filtrationsrate nach der MDRD (Modification of Diet in Renal Disease)-Formel sowie durch die Bestimmung des Cystatin C ergänzt werden.

Als Screening sollte auch der Nachweis von ANA mittels indirekter Immunfluoreszenztechnik (HEp-2-Zellen) erfolgen, je nach Laborstandard werden Titer ab 1:40 bis 1:160 als positiv angesehen, wobei höhere Titer (>1:160) von deutlich größerer Bedeutung sind [65].

### *Spezielle Laboruntersuchungen*

Nach histologischer Sicherung der Diagnose eines CLE kann das Basislabor durch weitere Laboruntersuchungen ergänzt werden ([Tabelle 14](#)). Aufgrund des charakteristischen Musters der ANA (z.B. homogen bei anti-dsDNS oder anti-Histon Antikörpern, gesprenkelt bei anti-Ro/SSA und anti-La/SSB Antikörpern) in der indirekten Immunfluoreszenz oder in der weiteren Differenzierung im ELISA/Western Blot lassen sich die Antikörper spezifisch analysieren. Hinsichtlich der Häufigkeit der ANA bzw. anti-ANA Antikörper bei den verschiedenen Subtypen des CLE verweisen wir auf die [Tabellen 3-6](#) und [15](#).

Ein Komplementverbrauch von C3 und C4 findet sich beim CLE in der Regel nicht, jedoch kann ein genetisch fixierter Mangel von C2 und C4 in Assoziation mit einem CLE auftreten [17]. Die funktionelle Bestimmung der hämolytischen Komplementaktivität (CH50) ist aufwendig und lediglich Einzelfällen eines CLE mit hochgradigem Verdacht auf eine Systemerkrankung vorbehalten oder bei assoziierter hypokomplementämischer urtikarieller Vasculitis indiziert. In diesen Fällen sollten dann auch C1q und anti-C1q Antikörper bestimmt werden. Die Inzidenz

von anti-Phospholipid Antikörpern (Cardiolipin, beta 2-Glykoprotein, Lupus-Antikoagulan) beim CLE ist niedrig und eher mit einer Systemmanifestation assoziiert.

*Empfehlung:*

Bei Verdacht auf einen CLE wird ein Basislabor empfohlen, nach histologischer Sicherung der Diagnose werden entsprechend Anamnese, klinischer Untersuchung und Ergebnissen des Basislabors weitere spezielle Laboruntersuchungen durchgeführt ([Tabelle 14](#)). Neben BSG, Blutbild und Urin-Status ist bei Patienten mit klinisch aktivem CLE ohne Hinweis auf Systembeteiligung eine jährliche Bestimmung der ANA ausreichend. Hohe ANA-Titer (>1:320) und insbesondere der Nachweis von anti-dsDNA Antikörpern sind verdächtig auf einen initialen SLE. Weiterhin müssen auch Nebenwirkungen durch die Medikation des CLE bedacht und entsprechende Kontrollen durchgeführt werden.

#### Apparative Diagnostik

Apparative Untersuchungen beim CLE sind initial nicht indiziert und sollten symptom- und verlaufsorientiert sowie in Abhängigkeit von der eingeleiteten Therapie durchgeführt werden ([Tabelle 16](#)). Eine laborchemische Verschlechterung der Nierenfunktion, ein kontinuierlicher Blutdruckanstieg oder die Entwicklung von Beinödemen sollten neben einer Duplex-Sonographie der Niere ggf. eine Nierenbiopsie nach sich ziehen, um eine behandlungsbedürftige Glomerulonephritis als Manifestation eines SLE nicht zu übersehen. Bei Kopfschmerzen verschiedenster Art, Wesensveränderungen, motorischen und sensorischen Ausfälle als Zeichen einer neurologischen Manifestation sollte auch beim CLE eine neurologische/psychiatrische Untersuchung mit Kernspintomographie des Gehirns durchgeführt werden. In Abhängigkeit von der klinischen Symptomatik sollte ggf. eine Elektroenzephalopathie, ein Elektromyogramm, Nervenleitgeschwindigkeit oder eine Liquorpunktion angeschlossen werden.

*Empfehlung:*

Die routinemäßige apparative Diagnostik ist beim CLE symptom- und verlaufsorientiert durchzuführen sowie in Abhängigkeit der eingeleiteten systemischen Therapie.

## Therapie

Der CLE sollte nach Ausschluss einer systemischen Organbeteiligung entsprechend der Aktivität und Ausprägung der kutanen Manifestationen behandelt werden. Ein therapeutisches Vorgehen durch topische Medikamente ist nur bei Befall einzelner Hautareale indiziert; Therapieresistenz, ausgedehnte Beteiligung und Risiko einer Vernarbung bzw. Dyspigmentierung machen eine systemische Therapie notwendig. Das Ziel der Behandlung des CLE ist die Prophylaxe hinsichtlich der Entstehung neuer Hautläsionen durch Lichtschutz und die Therapie bereits vorhandener kutaner Manifestationen. Jedoch gibt es laut "Cochrane Database of Systemic Reviews" [111] nur zwei evidenzbasierte Studien zur Therapie des CLE, die die Einschlusskriterien dieser Datenbank erfüllen. 2007 wurde eine randomisierte, doppelblinde, intraindividuelle Vergleichsstudie mit 0,1% Tacrolimus-Salbe und 0,05% Clobetasol-Propionat bei einer allerdings kleinen Fallzahl von Patienten mit CLE und Schmetterlingserythem bei SLE durchgeführt [244]. Aufgrund der geringen Anzahl randomisierter, doppelblinder Studien basieren die Leitlinien zur Therapie des CLE daher auf Fallserien und Empfehlungen von Experten mit langjähriger Erfahrung.

## Lichtschutzmaßnahmen

In zahlreichen Studien wurde eine hohe Photosensitivität bei Patienten mit CLE nachgewiesen, die mit einer UV-Induktion bzw. -Exazerbation der Erkrankung assoziiert ist; daher sind konsequente Lichtschutzmaßnahmen wichtig [130, 137]. Eine Sonnenexposition sollte insbesondere in den Mittagsstunden (11-15 Uhr) vermieden werden, auch von künstlicher UV-Strahlung (z.B. in Sonnenstudios) wird abgeraten. Patienten sollten auch darauf hingewiesen werden, dass Fensterglas (auch Autoscheiben) für UVA-Strahlung durchlässig ist [96, 113]. Neben dem textilen Lichtschutz (Tragen von lichtundurchlässiger Kleidung, breitkrempigen Hüten) ist die Anwendung von modernen Sonnenschutzpräparaten mit hochpotenten chemischen und/oder physikalischen UVA- und UVB-Lichtschutzfiltern erforderlich ([Tabelle 17](#)). Diese sollten in ausreichender Menge (ca. 2 mg/cm<sup>2</sup>) mindestens 20-30 Minuten vor der Sonnenexposition aufgetragen werden [69, 107]. In einer doppelblinden, intraindividuellen Vergleichsstudie konnte eines der drei getesteten Lichtschutzpräparate, das u.a. Mexoryl SX/XL enthielt, in 100% die Induktion von Hautläsionen bei 11 Patienten mit CLE verhindern, die in der Photoprovokation spezifische Läsionen entwickelt hatten [229]. In einer retrospektiven Analyse konnten diese Ergebnisse bei 96% der Patienten (47 CLE, 4 SLE) nach Applikation des gleichen Lichtschutzpräparates bestätigt werden [99]. Kürzlich hat eine weitere prospektive randomisierte, doppelblinde, intraindividuelle Vehikel-kontrollierte Studie gezeigt, dass durch die Anwendung eines breiten chemischen und physikalischen UVA- und UVB-Lichtfilters mit Vitamin E als Antioxidanz die Induktion eines CLE in der Photoprovokationstestung bei 16 Patienten verhindert werden konnte [79]. In allen genannten Studien enthielten die Sonnenschutzpräparate als physikalischen Filter zusätzlich Titandioxid. Zur Zeit werden Lichtschutzpräparate beim CLE wie auch bei anderen schweren Lichtdermatosen von den Krankenkassen leider nicht erstattet, obwohl durch diese präventive Maßnahme topische und systemische Medikamente eingespart werden können.

*Empfehlung:*

Neben textilem Lichtschutz wird die konsequente Anwendung von Lichtschutzpräparaten an sonnenexponierten Stellen in jedem Stadium der Erkrankung empfohlen, unabhängig von der Ausdehnung und durchgeführten topischen oder systemischen Therapie.

## Lokale Therapiemaßnahmen

Die Auswahl der geeigneten Lokalbehandlung hängt von der klinischen Diagnose des CLE-Subtyps ab. Generell sind topische Präparate umso wirksamer, je oberflächlicher der Entzündungsprozess liegt ([Tabelle 18](#)).

## **Topische Therapien**

### *Topische Glukokortikosteroide*

Zur Indikation von topischen Glukokortikosteroiden als lokales Therapeutikum der ersten Wahl besteht beim CLE zwar ein breiter Konsens, der sich jedoch laut "Cochrane Database of Systemic Reviews" [111] nur auf eine randomisierte Studie stützt [204]. Bei 78 erwachsenen Patienten mit DLE wurde Fluocinonid 0,05% mit Hydrokortison 1,0% in 12-wöchiger "cross-over" Anwendung verglichen. Das höher potente fluoridierte Steroid zeigte eine signifikant bessere Wirksamkeit gegenüber dem niedriger potenten Hydrokortison.

Trotz weiterer fehlender evidenzbasierter Studien besteht Konsens, dass topische Glukokortikosteroide der Wirkstoffklassen II und III beim CLE besonders wirksam sind, die längere oder wiederholte Anwendung insbesondere im Gesicht und in den Intertrigines muss jedoch kritisch betrachtet werden. Am Kapillitium und an Palmae und Plantae sowie bei hyperkeratotischen Manifestationen bedarf es oft einer Anwendung von Glukokortikosteroiden der Wirkstoffklasse IV, wobei die Effizienz durch Okklusion noch erhöht werden kann. Hierbei haben sich semiokklusive, selbsthaftende Hydrokolloidverbände bewährt. Insbesondere therapierefraktäre Läsionen des DLE können auch mittels intraläsionaler Injektion von Triamcinolonacetonid behandelt werden. Hierbei werden nur geringe Mengen (z.B. 0,1 bis 0,2 ml einer Suspension aus 10 mg/ml) streng intradermal direkt in die Läsion injiziert, eine Wiederholung ist nach 4-6 Wochen möglich. Injektionen in die Subkutis sind wegen des Risikos einer Lipatrophie unbedingt zu vermeiden.

### *Topische Immunmodulatoren*

Neuere Berichte zeigen eine gute Wirksamkeit von topischen Calcineurininhibitoren (Tacrolimus 0,1%-Salbe, Pimecrolimus 1%-Creme) bei Erwachsenen mit CLE (vor allem bei ACLE, SCLE und LET sowie frühen Läsionen eines DLE). Da das Risiko einer Atrophie im Vergleich zu topischen Glukokortikosteroiden fehlt, sind diese besonders zur Therapie des CLE im Gesicht geeignet, ggf. auch okklusiv. Neben zahlreichen Fallberichten mit insgesamt 66 Patienten (52 CLE, 14 SLE) [215] - davon 3 Fallberichte mit 10 oder mehr Patienten - existiert nur eine randomisierte, doppelblinde, intraindividuelle Vergleichsstudie mit 18 Patienten [244]. Die Patienten wurden im Gesicht (davon 13 mit Schmetterlingserythem bei SLE, nur 4 DLE und 1 SCLE) mit 0,1% Tacrolimus-Salbe und 0,05% Clobetasol-Propionat behandelt, die je auf einer Gesichtshälfte 2x täglich für 4 Wochen angewandt wurden. Zusätzlich wurde 1x/Woche eine Microdermabrasion mit Diamantfräse durchgeführt. Die Evaluation mittels eines klinischen Punktesystems (Erythem, Schuppung, Induration) resultierte nach 4 Wochen in einer vergleichbaren guten Wirksamkeit von 0,1% Tacrolimus-Salbe und 0,05% Clobetasol-Propionat. Im Gegensatz zur Anwendung von Tacrolimus-Salbe entwickelten aber 61% der Patienten auf der mit Clobetasol-behandelten Gesichtshälfte bereits in der 3. Woche Teleangiektasien.

### *Weitere topische Therapiemaßnahmen*

In jeweils einem Fallbericht wurde bei zwei Patienten mit therapierefraktärem hypertrophem CLE die erfolgreiche lokale Anwendung von topischen Retinoiden (0,05% Tazaroten-Gel bzw. 0,025% und 0,05% Tretinoin-Creme 1x/Tag) beschrieben [63, 220]. In zwei Kasuistiken wurde berichtet, dass 5% Imiquimod-Creme (täglich bzw. 3x/Woche) sowohl bei DLE am Kapillitium als auch bei disseminiertem DLE erfolgreich eingesetzt worden ist, allerdings kam es zu einer starken Entzündungsreaktion [80, 93]. In einer kürzlich publizierten Studie wurde ein neues topisches Präparat (0,5% R-Salbutamol-Creme) bei 5 DLE und 4 SCLE Patienten in einer offenen prospektiven Studie 2x/Tag angewandt [265]. Insgesamt zeigte sich beim SCLE und DLE eine gute Besserung bzw. Abheilung der Hautveränderungen, hypertrophe Läsionen sprachen jedoch später und langsamer an.

### *Empfehlung:*

Topische Glukokortikosteroide der Wirkstoffklasse II und III sind Therapie der ersten Wahl des lokalisierten CLE, dürfen aber aufgrund der Nebenwirkungen (z.B. Atrophie, Teleangiektasien) nicht langfristig, insbesondere im Gesicht, angewandt werden. Aufgrund des fehlenden Risikos einer Atrophie haben topische Calcineurininhibitoren einen Stellenwert insbesondere in der Therapie des CLE im Gesicht (initialer DLE, SCLE, LET) und des Schmetterlingserythems erlangt. Imiquimod und topische Retinoide können aufgrund der Datenlage und der eigenen Erfahrungen beim CLE nicht empfohlen werden.

## **Physikalische Therapiemaßnahmen**

Mit verschiedenen Lasern können einzelne kutane Komponenten des CLE gezielt behandelt werden, insbesondere vaskuläre Veränderungen (Erythem, Teleangiektasien), postinflammatorische Hyperpigmentierungen und hyperkeratotische Hautveränderungen. Zum Beispiel wurde bei 12 Patienten (10 mit verschiedenen Subtypen des CLE, überwiegend DLE, 2 SLE) eine Abheilung der aktiven entzündlichen Hautläsionen mit dem gepulsten Farbstofflaser in 70% erzielt [197]. Der CO<sub>2</sub>-Laser, der mit seiner Wellenlänge von 10600 nm ablativ wirkt, wurde zur Behandlung des aktiven DLE bzw. zur Korrektur von Narben bei DLE verwendet [98, 257]. Mit Erfolg wird auch der Argon-Laser (514 nm) bei CLE angewandt, der aufgrund seiner Wellenlänge selektiv auf die oberflächlichen Gefäße wirkt [129, 175, 271].

### *Empfehlung:*

Bei Patienten mit CLE sollte vor einer Laserbehandlung und vor dermatochirurgischen Eingriffen wie z.B. Dermabrasion oder Kryotherapie zunächst nur eine Probertherapie durchgeführt werden [166] und der Verlauf mindestens 6-12 Wochen beobachtet werden.

## Phototherapie

Der therapeutische Einsatz von UVA-1 in niedrigen Dosen bei SLE [159] und in einem Einzelfallbericht beim SCLE [224] sowie von UVB im Sinne einer Lichtabhärtung ("UVB-hardening") [214] wird beim CLE und SLE kontrovers diskutiert. Das UVB-hardening wurde von 44 Patienten mit verschiedenen CLE-Subtypen und bei SLE als kontinuierliche UVB-Bestrahlungstherapie mit langsamer Steigerung der Dosis ohne ärztliche Aufsicht durchgeführt. Neben einer verbesserten Toleranz gegenüber dem natürlichen Sonnenlicht wurde bei 5 Patienten eine Besserung der Hautveränderungen gezeigt.

### Empfehlung:

Aufgrund der bekannten Photosensitivität bei Patienten mit CLE und der nachgewiesenen Induktion von Hautmanifestationen nach Photoprovokationstestung sind ein unkontrolliertes UVB-hardening und eine UVA-1 Therapie nicht zu empfehlen.

## Systemische Therapiemaßnahmen

Für die systemische Therapie des CLE sind keine Medikamente explizit zugelassen, wobei es allerdings für mehrere Präparate eine Zulassung für den SLE oder für andere "vermutlich immunpathologisch bedingte Hauterkrankungen" bzw. "bedrohlich verlaufende Autoimmunerkrankungen" gibt ([Tabelle 19](#)) [261].

### Therapie der 1. Wahl

#### Antimalariamittel

Die erste Behandlung eines DLE mit Chinin erfolgte bereits 1894 durch Payne [60]. 1928 behandelte Martenstein erfolgreich 28 Patienten mit DLE bzw. SLE mit Pamaquin (Plasmochin). Weitere Berichte zur Therapie des DLE folgten 1938 mit Chinin und 1940 mit Mepacrin (Synonyme: u.a. Atabrin, Atebrin, Quinacrin; kein kommerzielles Präparat mehr erhältlich). Erst seit 1951 wurde Mepacrin breiter in englischsprachigen Ländern zur Therapie des CLE angewandt. In großen Fallserien aus den Jahren von 1940 bis 1961 mit insgesamt 771 DLE-Patienten wurden Besserungen von durchschnittlich 73% bis maximal 85% unter Mepacrin beobachtet und somit eindeutig die klinische Wirksamkeit bewiesen [60, 258]. Die Substanz wurde im zweiten Weltkrieg von mehr als 3 Millionen Soldaten bis zu 4 Jahre lang zur Malaria-Prophylaxe eingenommen. Insofern ist diese Substanz eine der am besten untersuchten Medikamente. Damals waren die Anforderungen an die Studienqualität nicht so hoch wie heute, entsprechend "niedrig" ist der Evidenzgrad nach heutigem Standard. Da die Wirkung/Nebenwirkungsrelation der Nachfolgesubstanzen Chloroquin/Hydroxychloroquin besser war, verlor Mepacrin seine Bedeutung und verschwand aus wirtschaftlichen Gründen vom Markt. 1953 wurde die Behandlung mit Chloroquin (ResochinR) und 1956 mit Hydroxychloroquin (QuensylR, PlaquenilR) eingeführt. Eine der wenigen randomisierten, doppelblinden Studien zeigte bei 58 Patienten (39 DLE, 19 SCLE) eine vergleichbare Wirksamkeit von Hydroxychloroquin (400 mg/Tag) und Acitretin (50 mg/Tag) [211].

#### Dosierung von Hydroxychloroquin und Chloroquin

Die therapeutischen Äquivalenzdosen liegen bei 250 mg Chloroquin, 400 mg Hydroxychloroquin und 100 mg Mepacrin. Hydroxychloroquin und Chloroquin müssen nach dem Körpergewicht dosiert werden [177]. Da beide Substanzen nicht im Fettgewebe gespeichert werden, muss man das Ideal-Körpergewicht zugrunde legen (Berechnung: Männer: (Körpergröße - 100) - 10 %; Frauen: (Körpergröße - 100) - 15 %). Die empfohlenen maximalen Tagesdosen liegen bei 3,5 - 4,0 mg/kg Ideal-KG für Chloroquin und 6,0 - 6,5 mg/kg Ideal-KG für Hydroxychloroquin. Falls das aktuelle Gewicht unter dem Idealkörpergewicht liegt, wird dieses zur Berechnung verwendet.

#### Berechnungsbeispiele:

*Beispiel 1:* Patient 164 cm, 80 kg; Ideal-Körpergewicht: 57,6 kg; Dosierung nach dem Ideal-Körpergewicht; Tagesdosis: 201 - 230 mg/Tag; Verordnung: ½ Tabl. Chloroquin plus 1 Tabl. Chloroquin junior (226 mg).

*Beispiel 2:* Patientin: 164 cm, 48 kg; Ideal-Körpergewicht: 54,4 kg; Dosierung nach dem tatsächlichen Gewicht!; 168 - 192 mg Chloroquin/Tag; Verordnung: 2 Tabletten Chloroquin junior = 162 mg oder ¾ Tabl. Chloroquin = 187,5 mg

Um rascher therapeutisch wirksame Plasmaspiegel zu erreichen, könnte man anfangs höher dosieren (z.B. 10 Tage 3 x 200 mg Hydroxychloroquin), jedoch muss der Patient darüber eine genaue schriftliche Anleitung erhalten, so dass keine Missverständnisse entstehen. Bei Nebenwirkungen, wie z.B. Kopfschmerzen, Schwindel oder Diarrhoen, sollte die Dosis sofort reduziert werden.

Nach 1 bis 2 Wochen einer Therapie mit Antimalariamitteln kann ein leichtes Abblasen der Hautrötung auftreten, der volle Therapieeffekt wird aber erst nach 4 bis 6 Wochen gesehen. Wenn nach 3 Monaten keine Besserung eingetreten ist, sollte eine Kombination mit Mepacrin verwendet oder die Therapie beendet werden.

#### Dosierung von Mepacrin

Eine Möglichkeit der Verordnung von Mepacrin besteht im Bezug der Reinsubstanz und dann Herstellung von 100 mg Tabletten durch eine Apotheke. In Deutschland ist die Reinsubstanz bei der Firma Sigma erhältlich (Atebrin dihydrochloride = Mepacrine dihydrochloride; CAS Number 69-05-6; Beilstein Registry Number 4834013; EG/EC Number 2007008; MDL number MFCD00012659). In den USA geschieht dies durch Panorama Pharmacy (8215 Van Nuys Blvd., Panorama City, CA 91402; Phone: 800-247-9767, Fax: 818-787-7256). Weiterhin können aus England 100 mg Tabletten Mepacrin international über die Apotheke bestellt werden. Eine Mepacrin-Tagesdosis von 100 mg/Tag sollte möglichst nicht überschritten werden,

allenfalls kann eine Tagesdosis von 200 mg/Tag über kurze Zeit gegeben werden. Damit bessert sich der Befund nach 3 bis 4 Wochen, die maximale Wirkung wird nach 6 bis 8 Wochen erreicht. Wenn nach 3 Monaten kein Effekt zu sehen ist, kann die Behandlung als unwirksam beendet werden. Falls Durchfälle oder andere unerwünschte Wirkungen auftreten, kann die Tagesdosis auf 25 bis 50 mg/Tag vermindert werden. Bei diesen niedrigen Dosen dauert es länger, bis das Medikament wirkt. Bei einem guten Therapie-Ergebnis wird die Dosis nach 3 bis 6 Monaten langsam reduziert (1 Tablette weniger pro Woche alle 2 Monate) bis man eine Erhaltungsdosis von 1 bis 3 Tabletten pro Woche erreicht hat [258].

#### Kombinationen: Hydroxychloroquin/Chloroquin mit Mepacrin

Hydroxychloroquin ist ein Derivat des Chloroquins, eine Kombination beider Wirkstoffe muss aufgrund der additiven Toxizität vermieden werden. Beim Versagen einer Monotherapie kann jedoch durch die Kombination von Hydroxychloroquin oder Chloroquin mit Mepacrin die Wirksamkeit gesteigert werden. Mepacrin wirkt synergistisch mit den beiden genannten Substanzen und erhöht vor allem nicht das Risiko einer Retinopathie. Bei 5 von 9 Patienten mit DLE und 5 von 5 Patienten mit SLE, deren Befunde sich unter einer Chloroquin-Monotherapie nicht besserten, heilten die Hautläsionen ab oder besserten sich signifikant unter der Kombination mit Mepacrin [71]. Es sind weitere Fälle (auch LEP) mit ähnlicher Erfahrung veröffentlicht worden [38, 256]. Antimalariamittel können auch mit anderen Medikamenten kombiniert werden (z.B. Dapson, Methotrexat), spezielle Angaben bei CLE finden sich jedoch nicht [147].

#### Nebenwirkungen von Hydroxychloroquin/Chloroquin

Die am meisten gefürchtete Nebenwirkung von Hydroxychloroquin und Chloroquin ist die Retinopathie mit irreversiblen Verlust der Sehfähigkeit, die durch Beachtung einer am Idealkörpergewicht orientierten maximalen Tagesdosis verhindert werden kann [177, 251]. Die kumulative Gesamtdosis von Chloroquin und Hydroxychloroquin ist nicht mit einer Retinopathie assoziiert [251]. Die Medikamente können sich auch in die Hornhaut einlagern, diese Ablagerungen verursachen aber meist keine Symptome und sind nach Absetzen reversibel.

Gastrointestinale Störungen (Übelkeit, Erbrechen) sind die häufigsten Nebenwirkungen, die zum Absetzen der Medikamente führen. Diese Reaktionen können verringert werden, wenn man die Medikamente abends vor dem Schlafengehen einnimmt oder die Behandlung langsam einschleicht (nur ½ Tablette täglich oder sogar alle 2 Tage). Die Dosis kann dann langsam alle 1 bis 2 Wochen gesteigert werden. Hautveränderungen können bei bis zu 10 % der Patienten unter Hydroxychloroquin und Chloroquin auftreten, die makulopapulöse Arzneimittellexantheme, Hyper- und Hypopigmentierungen sowie selten phototoxisch/allergische Reaktionen umfassen können [176]. Falls ein Arzneimittellexanthem auf Hydroxychloroquin auftritt, muss dieses bei anschließender Gabe von Chloroquin nicht zwingend wieder auftreten [183]. Wir empfehlen jedoch, die Therapie dann vorsichtig mit langsamer Steigerung der Dosis zu beginnen (z.B. mit Chloroquin 81 mg Resochin® junior: ½ Tablette). Kopfschmerzen in den ersten Wochen verschwinden meistens, gelegentlich ist eine initiale Dosisreduktion erforderlich. Schlaflosigkeit, Nervosität, Krampfanfälle oder Psychosen sowie toxische Neuropathien, Myopathien und Kardiomyopathien sind sehr seltene Ereignisse (~1 in 100 Patientenjahren). In der Literatur wird zuweilen angegeben, dass Hydroxychloroquin besser toleriert würde als Chloroquin; vergleichende Studien hierzu fehlen.

#### Nebenwirkungen von Mepacrin

Die Nebenwirkungen von Mepacrin, wie z.B. Kopfschmerzen, gastrointestinale Symptome (Diarrhoe, Anorexie, Nausea, Bauchkrämpfe) betreffen etwa jeden dritten Patienten, sind mild und verschwinden meist spontan oder nach einer Dosisreduktion. Bei ca. 20 % der behandelten Patienten wird die Therapie wegen dieser Nebenwirkungen beendet [258]. Falls Bauchkrämpfe oder eine Diarrhoe im Vordergrund stehen, können versuchsweise Spasmolytika eingesetzt werden. Mepacrin führt dosisabhängig zu einer reversiblen Gelbverfärbung der Haut und kann Hyperpigmentierungen an Haut, Schleimhaut und Nägeln hervorrufen, die sich bei Dosisreduktion unter 50 mg/Tag zurückbilden oder deutlich nachlassen. Die wichtigste Nebenwirkung ist eine aplastische Anämie (bei Beachtung der genannten Empfehlung in ca. 1:500000), die ebenfalls von Dosis und Dauer der Therapie abhängig ist [258]. In den meisten Fällen geht der aplastischen Anämie ein Lichen planus-Exanthem voraus, als seltene Nebenwirkung wurde auch ein Fall einer Rhabdomyolyse berichtet [48].

#### Intoxikationen durch Antimalariamittel

Schon eine Einzeldosis von 750 mg Chloroquin, das sind z.B. lediglich 3 Tabletten Resochin<sup>R</sup>, kann bei Kleinkindern (1-4 Jahre) tödlich sein [109]. Dosen von 1g (Kinder) und von 4g (Erwachsene) führen zu Herzrhythmusstörungen, Herzstillstand und Exitus. Die Therapie der akuten Chloroquin-Intoxikation beinhaltet eine Magenspülung, anschließende Gabe von Aktivkohle zur Resorptionsverhinderung, frühzeitige Beatmung und intravenöse Gabe von Diazepam und Adrenalin [40].

#### Empfehlung:

Antimalariamittel sind die systemische Therapie der 1. Wahl bei allen Subtypen des CLE. Dieser Vorschlag beruht auf großen Fallserien und auf der jahrzehntelangen Erfahrung von Experten.

Die maximale Tagesdosis von Hydroxychloroquin und Chloroquin sollte nach dem Idealkörpergewicht berechnet werden; bei Unterschreiten des Idealkörpergewichts wird das aktuelle Gewicht zur Berechnung herangezogen. Eine Tagesdosis von 100 mg/Tag Mepacrin sollte möglichst nicht überschritten werden. Hydroxychloroquin und Chloroquin dürfen nicht kombiniert werden, beim Versagen einer Monotherapie kann jedoch durch die Kombination

von Hydroxychloroquin oder Chloroquin mit Mepacrin die Wirksamkeit gesteigert werden. Im Gegensatz zu Hydroxychloroquin und Chloroquin besitzt Mepacrin kein okulotoxisches Potential. Beim Auftreten eines lichenoiden Exanthems muss Mepacrin abgesetzt werden. Antimalariamittel müssen kindersicher aufbewahrt werden.

Kontraindikationen der Antimalariamittel: siehe [Tabelle 20](#)

Wechselwirkungen der Antimalariamittel: siehe Fachinformation von Hydroxychloroquin und Chloroquin.

#### Laboruntersuchungen bei Antimalariamitteln

##### Glukose-6-phosphat-Dehydrogenase (G6PD)

In der deutschen Fachinformation zu Resochin® und Quensyl® wird ein Mangel der G6PD als absolute Kontraindikation aufgeführt. Da das Risiko einer hämolytischen Anämie gering ist, verzichten amerikanische Richtlinien auf die vorherige Bestimmung der G6PD-Aktivität [1, 225]. Deshalb wird die routinemäßige Bestimmung der G6PD-Aktivität nicht von allen Mitgliedern der Leitlinienkommission durchgeführt. Im Einzelfall kann insbesondere bei Patienten aus Asien, Afrika und den Mittelmeerländern (Sardinien: Prävalenz des G6PD-Mangels 10% bis 15%) die Bestimmung der G6PD-Aktivität sinnvoll sein. Es sollte auch bedacht werden, dass in Mittel- und Nordeuropa, z.B. in Deutschland (Aachen-, Iserlohn-, Regensburg-Varianten), Genmutationen von G6PD nachgewiesen wurden [25].

##### Empfehlung:

Es obliegt der Entscheidung des verschreibenden Arztes, die Bestimmung der G6PD-Aktivität vor Beginn der Therapie mit Antimalariamitteln zu veranlassen. In jedem Fall sind, wenn die G6PD-Aktivität nicht bestimmt wird, klinische Kontrollen hinsichtlich der Symptome einer potentiellen hämolytischen Anämie erforderlich.

##### Blutbild und Leberwerte

Wenn die maximale Tagesdosis der Antimalariamittel beachtet wurde, fanden sich in mehreren Studien keine relevanten hämatologischen oder hepatotoxischen Effekte [73, 74, 135]. Seit 1999 empfiehlt das ACR explizit keine Laboruntersuchungen vor oder während der Therapie [1]. Auch amerikanische Dermatologen sehen keine Indikation für Laboruntersuchungen; dadurch könnten allein in den USA jährlich mehr als 1 Million US-Dollar eingespart werden [225]. Es sei zudem fraglich, ob man durch eine Laboruntersuchung die bisher publizierten beiden Fälle einer akuten tödlichen Leberschädigung bzw. den einen Fall einer nicht-tödlichen toxischen hämatologischen Reaktion hätte verhindern können.

##### Empfehlung:

Ausgangswerte von Blutbild und Leberwerten sind vor Beginn einer Therapie mit Antimalariamitteln zu erheben, um vorbestehende pathologische Veränderungen auszuschließen. Das Blutbild sollte unter Mepacrin (sehr selten aplastische Anämie) zu Beginn der Therapie, danach alle 3 bis 4 Monate und später alle 6 Monate kontrolliert werden.

#### Ophthalmologische Untersuchungen

In der ophthalmologischen Literatur gibt es keine definierten Kriterien für das Vorliegen einer Chloroquin/Hydroxychloroquin-Retinopathie [266]. Insofern unterscheiden sich die internationalen Empfehlungen. Es existiert kein einzelner spezifischer Test, der das Vorliegen dieser Schädigung eindeutig erkennen lässt [115, 152, 177]. Das Elektro-Okulogram (EOG) ist ein sensitiver Test der Retinafunktion, der auch als Screening-Test für eine Chloroquin/Hydroxychloroquin-Retinopathie empfohlen wird. Bei 20% der Patienten mit rheumatoider Arthritis war das EOG pathologisch, obwohl die Patienten noch nie Antimalariamittel erhalten hatten [188]. Ein computerisierter Farbsehtest erwies sich als empfindlicher als das EOG [170]. Ein pathologischer Amsler-Test mit einem roten Gitter war allein ein unzuverlässiger Indikator einer Retina-Toxizität [190]. Dies ist ein Liniengitter, das der Patient zu Hause selbst verwenden kann. Auftreten von Verwerfungen der Linien, graue oder abgebrochene Linien bei mono-okulärer Fixierung des zentralen Punktes können auf beginnende Gesichtsfeldausfälle hinweisen.

##### Empfehlung:

Vor bzw. innerhalb der ersten 3 Monate einer Behandlung mit Hydroxychloroquin oder Chloroquin sollte eine ophthalmologische Ausgangsuntersuchung erfolgen, um vorbestehende pathologische Augenveränderungen auszuschließen. Auch wenn eine Retinaschädigung bei Beachtung der am Körpergewicht orientierten maximalen Tagesdosis unwahrscheinlich ist, sind ophthalmologische Kontrollen sinnvoll (Funduskopie, Testung des Gesichtsfelds, Testung des Farbsehens). Jährliche Kontrollen sind ausreichend; bei Patienten > 65 Jahren und/oder Nieren- bzw. Leberinsuffizienz sind halbjährliche Kontrollen zu empfehlen. Bei den klinischen Kontrollen sollte man immer nach Sehstörungen fragen (Flimmer-Skotome, eingeschränkte Sehfähigkeit in der Nacht, Übersehen von Wörtern, Schwierigkeiten beim Erkennen von Gesichtern) und/oder eine Amsler-Karte verwenden. Bei Auffälligkeiten ist eine sofortige ophthalmologische Untersuchung indiziert.

#### Rauchen

Da Rauchen die Wirkung von Antimalariamitteln herabsetzt, sollten Patienten mit CLE motiviert werden, den Nikotinkonsum einzustellen (siehe Kapitel Rauchen) [112, 264]

#### Schwangerschaft

Nach der "Roten Liste" sind Hydroxychloroquin und Chloroquin in der Schwangerschaft kontraindiziert. Nach Auswertung der internationalen Literatur wird aber empfohlen, Antimalariamittel bei SLE - ähnlich wie bei der Malaria - wegen einer möglichen Verschlechterung der Grunderkrankung nicht abzusetzen [45, 46]. Das gleiche gilt für die Laktationszeit, da die Antimalariamittel zwar in die Muttermilch übergehen, die Konzentration dort aber sehr gering ist.

#### *Empfehlung:*

Beim CLE wird empfohlen, Hydroxychloroquin und Chloroquin vor der Schwangerschaft abzusetzen, die Entscheidung muss aber individuell getroffen werden. Aufgrund der begrenzten Datenlage kann Mepacrin in der Schwangerschaft nicht empfohlen werden.

#### *Glukokortikosteroide*

Trotz der eindeutigen Effektivität nach klinischer Erfahrung ist wie beim SLE die Anwendung von systemischen Glukokortikosteroiden auch beim CLE nicht durch randomisierte Studien belegt. Unter den Dermatologen besteht jedoch ein Konsens, dass akut entzündliche Hautmanifestationen bei einem ACLE oder SCLE besser ansprechen als ein DLE. Erfahrungsgemäß sind niedrige bis mittlere Dosen von systemischen Glukokortikosteroiden beim DLE oft nicht mehr wirksam [32].

#### *Empfehlung:*

Wegen des verzögerten Ansprechens der Antimalariamittel kann initial bei akuten Verläufen und ausgeprägten klinischen Manifestationen, z.B. bei großflächigem SCLE, sowie auch bei begleitender leukozytoklastischer Vaskulitis eine kurzfristige zusätzliche Therapie mit systemischen Glukokortikosteroiden (1 bis 2 mg/kg KG/Tag) gerechtfertigt sein. Eine Osteoporose-Prophylaxe mit Calcium und Vitamin D3 sollte bei mehrwöchiger und langfristiger Therapie erfolgen.

## **Therapie der 2. Wahl**

#### *Methotrexat (MTX)*

Eine Therapie mit MTX beim CLE wird in der Literatur in einer Dosierung von 7,5 bis 25 mg (0,2 mg/kg KG) einmal pro Woche entweder oral, intravenös (i.v.) oder subkutan (s.c.) angegeben, der Beginn mit einer Testdosis von 7,5 mg wird empfohlen. Die orale Applikation unterliegt großen interindividuellen Schwankungen und wird häufig von den Patienten nicht gut vertragen. Gastrointestinale Beschwerden können durch eine therapiebegleitende niedrig dosierte Folsäure-Substitution mit 5 mg (nicht am Tag der Methotrexat-Gabe) gemildert werden. Als weitere Nebenwirkungen sind insbesondere die Nephro- und Hepatotoxizität sowie die knochenmarkstoxische Potenz von MTX zu beachten, eine seltene Komplikation ist die MTX-Pneumonitis, bei deren Auftreten MTX sofort abgesetzt werden muss. Weitere Nebenwirkungen, erforderliche Vor- und Kontrolluntersuchungen sind der Fachinformation zu entnehmen.

Es liegen zahlreiche Fallberichte zur Effektivität von MTX beim DLE [24, 84, 186] sowie beim SCLE [21, 139, 262] vor. In einer retrospektiven Analyse wurde 1998 über eine gute Wirksamkeit von MTX bei 12 therapieresistenten Patienten mit verschiedenen CLE-Subtypen berichtet [19]. Eine MTX-Gabe von 10 bis 25 mg/Woche oral oder i.v. führte zu einer vollständigen Abheilung der Hautveränderungen bei 50% sowie einer teilweisen Besserung bei weiteren 33% der Patienten. In der umfangreichsten Arbeit zur Effektivität von MTX bei CLE wurden 43 Patienten mit MTX in einer Dosis von 15 bis 25 mg 1x/Woche i.v und 5 mg Folsäure am Folgetag behandelt [262]. Im weiteren Verlauf wurde entweder die i.v. MTX-Dosis reduziert oder auf eine orale Gabe von 10 bis 20 mg/Woche umgestellt. Die Behandlungsdauer betrug zwischen 2 und 67 Monaten mit einem mittleren Wirkungseintritt nach 2 bis 8 Wochen. 98% der Patienten zeigten eine Besserung der Hautveränderungen, wobei der SCLE und der lokalisierte DLE besser ansprachen als der disseminierte DLE. In einer weiteren offenen Studie der gleichen Arbeitsgruppe [105] wurden 15 Patienten mit verschiedenen Subtypen des CLE, die gut auf die i.v.-Gabe von MTX angesprochen hatten, nachfolgend mit MTX s.c. sowie zusätzlich mit Folsäure (an den zwei folgenden Tagen) behandelt. Die subkutane Applikation war hinsichtlich der Wirksamkeit von MTX mit der intravenösen Injektion vergleichbar.

#### *Empfehlung:*

Eine Therapie mit MTX sollte bei Nichtansprechen auf Antimalariamittel in einer Dosierung von 15 bis 25 mg/Woche vorzugsweise s.c. durch den Patienten selbst appliziert werden. Insgesamt ist eine Therapie mit MTX insbesondere beim SCLE geeignet, der lokalisierte DLE zeigt eine bessere Ansprechrate als der disseminierte DLE. Auch Kombinationstherapien mit Antimalariamitteln oder systemischen Glukokortikosteroiden sind möglich.

#### *Retinoide*

Acitretin (früher auch Etretinat) und Isotretinoin werden in einer Dosis von 0,2 bis 1,0 mg/kg KG/Tag verabreicht. Der Einsatz ist jedoch bei jungen Frauen angesichts der Teratogenität eingeschränkt, so dass eine sichere und wirksame Kontrazeption auch noch nach Ende der Therapie (Isotretinoin: 1 Monat; Acitretin: 2 Jahre) indiziert ist. Die dosisabhängigen Nebenwirkungen wie reversible Haut- und Schleimhauttrockenheit, diffuse Alopezie und Störungen des Fett- und Leberstoffwechsels schränken ebenfalls den Einsatz der Retinoide ein. Hinsichtlich der weiteren Nebenwirkungen verweisen wir auf die entsprechende Fachinformation.

Eine der wenigen randomisierten, doppelblinden Studien zeigte bei 58 Patienten (39 DLE, 19 SCLE) eine vergleichbare Wirksamkeit von Acitretin (50 mg/Tag) und Hydroxychloroquin (400 mg/Tag) [211]. Unter einer Therapie mit Acitretin kam es insgesamt bei 46% der Patienten zu einer vollständigen Abheilung bzw. einer wesentlichen Besserung und unter Hydroxychloroquin bei 50%. Weiterhin wurden Retinoide (Isotretinoin, Acitretin, seltener Etretinat) in offenen Studien und Fallberichten bei ca. 85 Patienten insbesondere mit DLE und SCLE eingesetzt, exzellente Behandlungsergebnisse wurden bei 60% bis 83% der Patienten beschrieben [75, 200, 209, 210, 223, 253]. Der seltene hyperkeratotisch-verruköse DLE ist auch eine Indikation für die Gabe von systemischen Retinoiden [6].

#### *Empfehlung:*

Bei Unverträglichkeit oder Therapieresistenz gegenüber Antimalariamitteln können Retinoide bei DLE (insbesondere bei der hyperkeratotisch-verrukösen Variante) und SCLE eingesetzt

werden, bei Frauen unter strenger Kontrazeption.

#### *Dapson*

Die Dosierung bei Patienten mit CLE beträgt 50 - 200 mg/Tag. Als obligater, dosisabhängiger Induktor von Methämoglobin und einer hämolytischen Anämie sollten Blutbild und LDH, aber auch die Leberenzyme regelmäßig kontrolliert werden. Vor Therapiebeginn ist die Bestimmung der G6PD-Aktivität obligat. Als Antioxidanzien werden Vitamin C oder E empfohlen. Hinsichtlich der Nebenwirkungen verweisen wir auf die entsprechende Fachinformation, insbesondere auf das selten auftretende Dapson-Hypersensitivitätssyndrom.

Insbesondere ist der bullöse SLE eine Indikation für die Therapie mit Dapson [94, 149]. Weiterhin wird dieses Medikament bei mukokutanen Manifestationen eingesetzt, die mit einem LE assoziiert sind, z.B. bei oralen Ulzerationen, sowie bei der urtikariellen Vaskulitis [41, 208]. Jedoch nur bei < 30% der ca. 50 Patienten mit DLE, die insgesamt in der Literatur beschrieben werden, ist ein exzellentes Ergebnis mit Dapson zu erzielen, insbesondere die generalisierte Form zeigt eine geringe Ansprechrate [147, 208]. Weiterhin gibt es einzelne Fallberichte zur Therapie des SCLE und LEP [20, 158]. Auch in Japan wurde über die erfolgreiche Behandlung des LEP mit Dapson bei 10 Patienten berichtet [247].

#### *Empfehlung:*

Der Einsatz von Dapson ist vor allem bei inflammatorischen, gering hyperkeratotischen Formen des CLE und bei LEP zu erwägen, insbesondere bei Unverträglichkeit gegenüber Antimalariamitteln oder Therapieresistenz.

#### *Mycophenolatmofetil (MMF)/Mycophenolatsodium (MP-S)*

Die bisher bei Patienten mit CLE verwendete Tagesdosis reicht von 1000 bis 3000 mg/Tag MMF (äquivalent 720 bis 2160 mg/Tag MP-S). Das Nebenwirkungsspektrum bei 2000 mg/Tag MMF ist im Vergleich zu anderen Immunsuppressiva gering; wir verweisen hierbei auf die entsprechende Fachinformation.

MMF wird insbesondere sehr erfolgreich bei der Lupusnephritis im Rahmen des SLE eingesetzt [259]. Beim CLE existieren in der Literatur lediglich Fallberichte und retrospektive Fallsammlungen von MMF sowie eine prospektive Pilotstudie zum Einsatz von MP-S. 2001 wurde erstmalig ein nahezu komplettes Abheilen eines CHLE unter MMF berichtet [18], im selben Jahr beschrieb eine andere Gruppe [87] eine deutliche Verbesserung der Hautveränderungen bei zwei Patienten mit DLE. Zwei weitere Patienten mit SCLE zeigten unter MMF eine komplette Abheilung [216]. In einem weiteren Artikel von 2002 wurde bei fünf Patienten mit SLE und gleichzeitig bestehender kutaner Beteiligung (2 SCLE, 1 DLE, 1 LEP und 1 LET) eine vollständige Abheilung bzw. deutliche Verbesserung ihrer Hautmanifestationen unter MMF beschrieben [97]. Im Gegensatz dazu wurde 2005 eine retrospektive Fallsammlung von 7 Patienten mit SLE und therapieresistenter kutaner Beteiligung (ACLE, SCLE, DLE, CHLE, Vaskulitis und "urticarial rash") publiziert [189]; die Hautveränderungen von 6 Patienten zeigten unter einer Therapie mit MMF kein Ansprechen. In einer prospektiven Pilotstudie wurde der Einsatz von MP-S bei 10 Patienten mit aktiven Hautveränderungen eines SCLE untersucht, die vorab auf topische und systemische Basistherapien nicht angesprochen hatten [125]. Alle Patienten zeigten eine signifikante Reduktion des klinischen Scores (CLASI), der läsionalen Hautdicke (20 MHz) und des Erythems (Colorimetrie), und bei 3 Patienten kam es zu einer vollständigen Abheilung. Insgesamt waren die Nebenwirkungen in allen genannten Berichten gering und reversibel.

#### *Empfehlung:*

Da bisher keine kontrollierten Studien existieren, sollten MMF und MP-S nur als "second-line Substanz" beim CLE (insbesondere SCLE) nach Therapieresistenz auf Antimalariamittel und Methotrexat eingesetzt werden. Für den bevorzugten Einsatz von MP-S spricht die niedrigere Rate an gastrointestinalen Nebenwirkungen.

### **Weitere Therapiemaßnahmen**

*Thalidomid* Thalidomid wird beim CLE in einer Dosierung zwischen 50 und 200 mg/Tag eingesetzt, bei klinischem Ansprechen und guter Verträglichkeit sollte Thalidomid aber auf die minimale effektive Dosis reduziert werden. Auch eine Dosis von 50 mg jeden 2. Tag kann noch wirksam sein [53]. Angesichts des "off-label"-Einsatzes und der ausgeprägten Nebenwirkungen, die sich neben der obligaten Müdigkeit als potentiell irreversible Polyneuropathie äußern, müssen die Patienten sorgfältig aufgeklärt werden und schriftlich ihr Einverständnis geben. Die teratogenen Eigenschaften dieser Substanz, die insbesondere bei Einnahme zwischen dem 34. und 50. Tag nach Konzeption zu schweren Missbildungen des Fetus führt, erfordern eine strenge Indikationsstellung und sichere und konsequente kontrazeptive Maßnahmen bei Frauen im gebärfähigen Alter (zwei unterschiedliche Methoden: hormonelle Kontrazeption und Barriere-Methode). In den USA wurde das "System for Thalidomide Education and Prescribing Safety (S.T.E.P.S.)" mit Hilfe der FDA entwickelt, um fetale Schäden durch Thalidomid zu vermeiden. In Deutschland existiert eine Bekanntmachung der Arzneimittelkommission der deutschen Ärzteschaft zur Verordnung von Thalidomid-haltigen Arzneimitteln, die eine umfangreiche Dokumentation mit Vorgaben zur Sicherheit, Aufklärung und Handhabung bei Frauen im gebärfähigen Alter und bei Männern erfordert [30]. Zur Zeit wird Thalidomid nicht mehr in Deutschland produziert, ist aber über Penn Pharmaceuticals Services, Tredegar, South Wales, UK, und über Celgene Corporation, Summit, New Jersey, USA, unter dem Präparatnamen "Thalomid" erhältlich. Zahlreiche Studien belegen die rasche und effektive Wirksamkeit von Thalidomid bei Patienten mit CLE [133]. 1983 wurde über Erfahrungen bei der bisher größten Anzahl an Patienten mit DLE (n=60) berichtet [123]; bei einer anfänglichen hohen Dosis von 400 mg/Tag konnten in 90% der Fälle einen guten bis sehr guten Behandlungserfolg feststellen. Nach Absetzen von Thalidomid kam es bei 71% der Patienten zu einer Verschlechterung des

Krankheitsbildes. Bei wiederholter Anwendung und einer niedrigen Erhaltungsdosis von Thalidomid zeigten jedoch alle erneut behandelten Patienten wieder ein gutes Ansprechen, auch wenn eine zwischenzeitliche Therapie mit Antimalariamitteln zu keiner Besserung geführt hatte. Auch in jüngeren Studien zeigten sich gute Ergebnisse bei der Behandlung des CLE mit Thalidomid, insbesondere auch beim LEP und SCLE [28, 42, 53, 142].

*Empfehlung:*

In Übereinstimmung mit der Literatur [53] kann Thalidomid unter strengster Kontrazeption nur bei therapierefraktärem CLE, insbesondere DLE und LEP, zur Einleitung einer Remission in Einzelfällen für einen kurzen Zeitraum in möglichst niedriger Dosis eingesetzt werden (25-50 mg, nicht mehr als 100 mg/Tag). Nach einer sorgfältigen Abwägung des Nutzen-Risiko-Verhältnisses sind eine neurologische Ausgangsuntersuchung und therapiebegleitende Kontrollen (z.B. Messung der Nervenleitgeschwindigkeit, EMG) erforderlich.

*Intravenöse Immunglobuline (IVIg)*

In den bisher erschienenen Arbeiten wurde IVIG beim CLE in einer Dosis von 1 bis 2 g/kg KG alle 4 Wochen verabreicht und orientiert sich somit an der gängigen Standarddosis. Nach Ansprechen kann IVIG auf 0,5g/kg KG reduziert werden. Es wurde über 5 Patienten mit DLE bereits 1995 berichtet, von denen 3 eine komplette Abheilung zeigten [187]. 1999 wurde ein Patient mit SCLE berichtet, dessen Hautveränderungen nach 6-monatiger Therapie mit IVIG komplett abheilten [77]; im Gegensatz dazu wurde keine wesentliche Befundbesserung bei 3 Patienten mit SCLE beobachtet [56]. Im Rahmen einer Studie mit IVIG bei SLE zeigte sich bei einem Patienten mit zeitgleich bestehenden DLE-Läsionen eine deutliche klinische Besserung [146]. 2004 wurde das bisher größte Patientenkollektiv zu IVIG (5 SCLE, 5 disseminierte DLE, 2 SLE mit LE-spezifischen Hautveränderungen) publiziert [86]; nach mindestens 6-monatiger Therapie zeigten 9 Patienten eine komplette Abheilung oder zumindest eine signifikante Verbesserung der Läsionen, während 2 Patienten nur geringfügig ansprachen. In zwei weiteren Arbeiten aus den letzten Jahren [124, 143] zeigten 4 Patienten mit SCLE ein ähnlich gutes Ansprechen auf IVIG. Zusammenfassend wurde in 6 der bisher 7 Publikationen zur IVIG-Therapie beim CLE ein sehr guter Erfolg mit zum Teil vollständiger Abheilung der Hautveränderungen beschrieben.

*Empfehlung:*

IVIg sollte bei therapierefraktärem CLE erst nach Versagen der Standardtherapien bzw. bei therapielimitierenden Kontraindikationen in Betracht gezogen werden. Auf eine lange Infusionsdauer (ca. 2 Stunden für 10 g) ist zu achten. Eigene Erfahrungen zeigen einen Therapieerfolg insbesondere bei neu aufgetretenem SCLE, allerdings sind neben der fehlenden Zulassung die hohen Kosten von IVIG zu berücksichtigen.

*Clofazimin*

1974 wurde über die erfolgreiche Behandlung von 26 Patienten mit langbestehendem DLE (3 Monate bis 27 Jahre, Durchschnitt 8,6 Jahre) mit Clofazimin (Lampren) in verschiedener Dosierung berichtet [151]. Siebzehn Patienten (65,4%) zeigten eine Remission des DLE, wobei sich die Dosis von 200 mg/Tag als wirksamer erwies als 100 mg/Tag. Im Anschluss wurde Clofazimin in verschiedenen einzelnen Fallberichten beim CLE (überwiegend DLE) eingesetzt [49, 62, 127, 128]. 2005 erschien eine doppelblinde, randomisierte, kontrollierte klinische Studie zum Vergleich von Clofazimin (100 mg/Tag) mit Chloroquin (250 mg/Tag) über 6 Monate bei 33 Patienten mit SLE und aktiven Hautveränderungen (ACLE, SCLE, lokalisierter und disseminierter DLE) [14]. Eine vollständige Abheilung der Hautveränderungen wurde bei 18,8 % (Clofazimin-Gruppe) bzw. bei 41,2% (Chloroquin-Gruppe) der Patienten erreicht, ein gutes Ansprechen bei 75% (Clofazimin-Gruppe) bzw. 82,4% (Chloroquin-Gruppe). Insgesamt wurde Clofazimin und Chloroquin als gleich wirksam betrachtet, jedoch mussten fünf Patienten aus der Clofazimin-Gruppe aufgrund eines Schubes im Rahmen des SLE die Studie abbrechen. Daher vermuteten die Autoren, dass eventuell entweder Clofazimin zu einer Aktivitätssteigerung eines SLE führen könnte oder die Krankheitsaktivität durch Chloroquin unterdrückt wurde. Dosisabhängig kommt es unter Clofazimin zu einer rötlich-braunen reversiblen Verfärbung der Haut; das Nebenwirkungsspektrum wird bei zeitlich begrenzter Therapie als gering angesehen.

*Empfehlung:*

Clofazimin sollte nur bei Patienten mit CLE ohne systemische Beteiligung eingesetzt bzw. als ein Medikament der letzten Alternative betrachtet werden, da die Anzahl der bisher publizierten Patienten keine eindeutige Aussage zulässt. Erschwerend kommt hinzu, dass das Präparat in Deutschland nicht erhältlich ist, da Clofazimin im Rahmen eines Donation-Programms für die Indikation Lepra von der Firma Novartis an die WHO abgegeben wurde (Information über den Bezug unter [www.lamprene.com](http://www.lamprene.com)) [232].

*Phenytoin*

1995 wurden 93 Patienten mit DLE beschrieben, die mit dem Antikonvulsivum Phenytoin in einer Dosis von 3 x 100 mg/Tag behandelt worden sind und in 88% eine komplette Abheilung zeigten [203]; vergleichbar gute Ergebnisse wurden beim lokalisierten und disseminierten DLE gesehen. Eine langanhaltende Besserung konnte bei 32,9% der Patienten erreicht werden, bei 15,7% der Patienten kam es nach Absetzen zu einem Rezidiv des DLE. Es muss jedoch bedacht werden, dass in der Literatur Phenytoin auch als Auslöser eines SCLE beschrieben worden ist [205].

*Empfehlung:*

Angesichts des Nebenwirkungsspektrums (siehe Fachinformation) und seit 1995 fehlender weiterer Publikationen zur Therapie des CLE kann Phenytoin nur eingeschränkt als eine der letzten Alternativen empfohlen werden.

*Azathioprin*

Die Dosis von Azathioprin liegt beim CLE in der Regel zwischen 1 bis 2 mg/kg KG/Tag, meist

wird eine Tagesdosis von 100 bis 150 mg verabreicht. Der Wirkungsbeginn ist frühestens 4 bis 6 Wochen nach Therapiebeginn zu erwarten, eine Dosisreduktion sollte anschließend abhängig vom Verlauf der Erkrankung erfolgen. Vor Therapiebeginn sollte die Enzymaktivität der Thiopurinmethyltransferase (TPMT) bestimmt werden [103]. Die bekannten Nebenwirkungen wie Leber- und Knochenmarkstoxizität und die erforderlichen Kontrolluntersuchungen sind der Fachinformation zu entnehmen.

Trotz der breiten Anwendung von Azathioprin beim SLE gibt es in der Literatur nur vereinzelte Fallberichte zum Einsatz beim CLE [2]. Es wurde über den erfolgreichen Einsatz von Azathioprin bei Patienten mit disseminiertem DLE und DLE im Bereich von Palmar und Plantar [9, 221, 243] sowie bei Patienten mit SCLE bzw. Rowell-Syndrom (SCLE mit Erythema multiforme-artigen Hautveränderungen) berichtet [33, 206].

*Empfehlung:*

Nach eigenen Erfahrungen ist der Therapieerfolg des CLE auf Azathioprin eher gering, insbesondere bei Patienten mit chronischen Herden eines DLE. Daher sollte Azathioprin beim CLE allenfalls erst nach Versagen der Standardtherapie sowie dem Einsatz weiterer Medikamente, z.B. MTX, in Erwägung gezogen werden.

*Cyclophosphamid*

Als Standardtherapie des SLE mit schwerer Organmanifestation ist unter Cyclophosphamid allenfalls die Beeinflussung von Hautveränderungen beschrieben worden, ohne dass diese klar als LE-spezifische Manifestationen differenziert werden [184]. Die einzige in Pubmed gelistete Arbeit zur erfolgreichen Therapie des CLE mit Cyclophosphamid stammt aus dem Jahre 1971 [219], in der 9 Patienten mit DLE bzw. "subacute LE" oral in einer Dosis von 50 bis 200 mg/Tag behandelt wurden (exzellente Besserung bei 5 und mäßige Besserung bei 3 Patienten).

*Empfehlung:*

Aufgrund des ungünstigen langfristigen Nebenwirkungsprofils (u.a. vorzeitiges Ovarialversagen, Blasenkarzinom und hämatologische Neoplasien) kann Cyclophosphamid nicht zur Therapie des CLE empfohlen werden.

*Ciclosporin*

Ciclosporin wird in der Behandlung des SLE als effektive und steroidsparende Therapie angesehen, auch wenn keine randomisierten kontrollierten Studien vorliegen [91]. Zwei Fallberichte existieren zum erfolgreichen Einsatz von Ciclosporin beim SCLE mit koexistierendem Lichen planus [88] sowie bei einem Patienten mit LEP [212]. Bei drei Patienten mit lange bestehendem, therapieresistentem DLE zeigte Ciclosporin in einer Dosis von 4 bzw. 5,3 mg/kg KG/Tag jedoch keine Wirksamkeit [101, 268], auch wurde über eine ausbleibende Besserung bei 14 Patienten mit DLE in einer Anfangsdosis von 3 mg/kg KG/Tag berichtet [92]. Weiterhin ist bemerkenswert, dass zwei Patienten mit anderer Indikation unter der Behandlung mit Ciclosporin in einer Dosis von 3 mg/kg KG/Tag einen DLE entwickelten [59].

*Empfehlung:*

Aufgrund der beschriebenen schlechten Wirksamkeit bei einer kleinen Anzahl von Patienten mit CLE und der bekannten Nebenwirkungen, insbesondere der Nephrotoxizität und arteriellen Hypertonie sowie des erhöhten Malignomrisikos kann Ciclosporin nicht zur Therapie des CLE empfohlen werden.

*Antibiotika*

Neben einzelnen kasuistischen Beschreibungen [8, 34] existiert nur eine offene Studie, in der 11 DLE-Patienten mit Sulfasalazin in einer Dosis von 2 g/Tag behandelt wurden [58]. Nach einer mittleren Behandlungszeit von 7 Wochen kam es bei 7 Patienten zu einer vollständigen Abheilung des DLE, ein Patient zeigte eine partielle Besserung und 3 Patienten sprachen nicht auf die Therapie an. Aber auch unter Sulfasalazin wurde das Auftreten von ANA sowie eines DIL beschrieben [26]. Der Einsatz von Cefuroximaxetil in einer Dosis von 500 mg/Tag über 30 bis 60 Tage führte bei 3 Patienten mit SCLE zu einer vollständigen Abheilung der Hautveränderungen [207]. Allerdings wurde 2007 der erste Fall eines "Drug-Induced lupus" (DIL) unter einer Therapie mit Cefuroximaxetil beschrieben [250].

*Empfehlung:*

Aufgrund der bestehenden Datenlage ist der Einsatz der genannten Antibiotika beim CLE nicht zu empfehlen.

*Gold*

Vor der Einführung von topischen Glukokortikosteroiden und Antimalariamitteln wurde Gold zur Therapie des DLE eingesetzt [148]. 1986 wurden 23 Patienten mit schwerem therapieresistentem DLE erneut mit Gold in einer Dosierung von 6 bis max. 9 mg/Tag oral in einer offenen Multicenter-Studie behandelt [54]. 15 Patienten zeigte eine klinische Besserung und 4 Patienten eine vollständige Abheilung, 3 Patienten sprachen nicht auf die Therapie an, und bei einem Patienten kam es zu einer Verschlechterung des DLE.

*Empfehlung:*

Die Therapie des CLE mit Gold ist historisch und wird aufgrund der potentiellen schweren Nebenwirkungen heutzutage nicht mehr empfohlen.

*Cytarabin*

Es gibt lediglich eine kasuistische Beschreibung von 3 Patienten mit therapierefraktärem LE (1 SCLE, 1 DLE, 1 SLE mit kutanen Manifestationen), die mit Cytarabin 2 mg/kg KG/Tag s.c. über 5 Tage in 3 Zyklen im vierwöchigen Abstand behandelt wurden [270]. Nach anfänglicher prompter Besserung bei allen 3 Patienten kam es bei 2 Patienten (SCLE, SLE) in der 4. Woche zu einem Rezidiv, eine Erhöhung der Dosis führte nicht zu einer weiteren anhaltenden Besserung. Der DLE rezidierte 4 Wochen nach dem 3. Zyklus.

#### *Empfehlung:*

Angesichts des Nebenwirkungsspektrums des Zytostatikums und der begrenzten Erfahrung ist der Einsatz von Cytarabin beim CLE nicht zu empfehlen.

#### *Danazol*

In der Literatur existieren kasuistische Berichte über Abheilungen eines DLE (bei 2 Patienten mit prämenstrueller Exazerbation) ohne und mit gleichzeitig bestehendem hereditärem Angioödem (HAE) unter Danazol [61, 67, 241].

#### *Empfehlung:*

In Ausnahmefällen kann Danazol bei CLE, insbesondere bei assoziiertem HAE, erwogen werden.

#### *Anti-CD4 Antikörper*

1996 wurden 5 Patienten (2 DLE, 1 SCLE, 2 SLE mit Schmetterlingserythem und anderen Hautmanifestationen) mit einem monoklonalen anti-CD4 Antikörper für 5 bis 8 Wochen behandelt [193]. Die i.v.-Therapie führte zu einer fast kompletten Abheilung der Hautveränderungen und verbesserte auch die Ansprechbarkeit auf vorher nicht mehr ausreichend wirksame Medikamente.

#### *Empfehlung:*

Bisher wurden keine weiterführenden Studien zur Etablierung dieser Therapie bei CLE durchgeführt, so dass aufgrund der sehr hohen Kosten eine Behandlung mit anti-CD4 Antikörpern nicht empfohlen wird.

#### *Interferon-alpha*

1990 wurden 10 Patienten mit therapierefraktärem CLE (4 SCLE, 6 DLE) mit rekombinantem Interferon-alpha 2a s.c. in einer relativ hohen wöchentlichen Dosis von 80 x 10<sup>6</sup> I.U. (18 bis 120 x 10<sup>6</sup> I.U.) behandelt [172, 240]. Bei 8 der 10 Patienten kam es zu einer Besserung bzw. Abheilung des CLE. Der Behandlungserfolg war jedoch nur vorübergehend, Rezidive traten bei allen Patienten 2 bis 14 Wochen nach Absetzen der Therapie auf. 1992 wurde über die Behandlung einer 43-jährigen Patientin mit therapierefraktärem SCLE mit rekombinantem Interferon-alpha 2a in einer Dosis von 3 x 9 10<sup>6</sup> I.U./Woche berichtet [235]; nach 10-monatiger Therapie war eine 90%-ge Besserung bei stabilem Hautbefund zu verzeichnen. Es ist jedoch zu beachten, dass die auch Induktion eines CLE durch Interferone möglich ist (siehe Kapitel Medikamente).

In der Folgezeit wurde über die erfolgreiche intraläsionale Injektion von Interferon-alpha 2b (5-6 x 10<sup>6</sup> 2x/Woche) bei 3 Patienten mit therapierefraktärem DLE im Gesicht und am Kapillitium berichtet [153, 154].

#### *Empfehlung:*

Aufgrund der nur kurz anhaltenden Wirkung, der hohen Kosten und des Fehlens weiterer Berichte ist eine Therapie mit Interferon-alpha beim CLE nicht zu empfehlen.

#### *Leflunomid*

Bisher liegen nur einzelne Fallberichte und kleinere Studien zum Einsatz von Leflunomid beim SLE vor, Berichte über den Einsatz dieser Substanz zur Behandlung des CLE existieren nicht. Lediglich ein kürzlich erschienener Fallbericht beschreibt die Abheilung eines SCLE bei einem Patienten mit rheumatoider Arthritis unter Leflunomid [231]. In insgesamt 7 Publikationen wurde sogar über die Entstehung eines medikamenten-induzierten SCLE bzw. dessen Verschlechterung unter Leflunomid berichtet (siehe Kapitel Medikamente) [36, 66, 78, 83, 119, 155, 231].

#### *Empfehlung:*

Leflunomid kann nicht zur Behandlung des CLE empfohlen werden.

#### *Biologicals*

Durch die Einführung der Biologicals wurde zwar das Spektrum der therapeutischen Möglichkeiten bei Autoimmunerkrankungen bereichert, aber bislang gibt es für Patienten mit CLE keine ausreichenden Erfahrungen bzw. kontrollierten randomisierten Studien [89].

#### Efalizumab

Efalizumab ist ein rekombinanter, humaner, monoklonaler IgG1-Antikörper, der sich gegen CD11a richtet, die Untereinheit von LFA-1 (leukocyte function-associated antigen 1). Aus einer Arbeitsgruppe sind bisher zwei Berichte über die Behandlung des CLE mit Efalizumab erschienen. Eine Patientin mit therapierefraktärem SCLE wurde mit 1,0 bis 1,25 mg/KG Efalizumab s.c. pro Woche (1 mg/kg KG) erfolgreich behandelt [39]. Weiterhin wurde Efalizumab bei 13 Patienten mit schwerem therapieresistenten DLE in einer Dosis von 1mg/kg KG pro Woche (initiale Dosis 0,7 mg/kg KG) eingesetzt und retrospektiv der Therapieerfolg evaluiert [248]. Ein sehr guter bis exzellenter Therapieerfolg wurde bei 12 Patienten in einem Zeitraum von 4 bis 21 Monaten (mittlerer Behandlungszeitraum 14,1 Monate) erreicht, wobei zahlreiche Nebenwirkungen, u.a. Arthralgien, leichte Verschlechterung des DLE unter Therapie nach 2 Monaten, beobachtet wurden. Kürzlich ist ein Bericht über die erfolgreiche Behandlung mit Efalizumab bei einer Patientin mit einem therapieresistenten Schmetterlingserythem publiziert worden, jedoch kam es 6 Wochen nach Beginn der Therapie zu einer Exazerbation der Erkrankung mit hohen anti-dsDNS Antikörpern und Auftreten einer histologisch gesicherten Lupusnephritis [95]. Auch über Induktionen eines SCLE durch Efalizumab wurde 2006 berichtet (siehe Kapitel Medikamente) [13].

#### Rituximab

Rituximab ist ein chimärer monoklonaler Antikörper, der gegen CD20 (Oberflächenmarker von B-Lymphozyten) gerichtet ist. Im Gegensatz zum SLE wurden Patienten mit CLE bisher nicht mit Rituximab behandelt. 2006 wurde erstmals die erfolgreiche Behandlung von 2 Patienten mit therapierefraktärem SLE beschrieben [202], deren Hautmanifestationen

unter Rituximab (2 x 1000 mg/m<sup>2</sup> zusammen mit Methylprednisolon 100 mg i.v. in einem Intervall von 2 Wochen) eine sehr gute und anhaltende Besserung zeigten. Ein 44-jähriger Patient mit SLE und Hautmanifestationen eines SCLE, zum Teil bullös, wurde 2008 auch erfolgreich mit Rituximab (2 x 1000 mg/m<sup>2</sup> mit einwöchigem Intervall) behandelt [249].

#### TNF-alpha Antagonisten

Obwohl TNF- $\alpha$ -Antagonisten (Infliximab, Adalimumab, Etanercept) die momentan am häufigsten angewandten Antikörper für die Therapie der Psoriasis/Psoriasisarthritis und entzündlicher Darmerkrankungen darstellen, haben diese Medikamente in der Therapie des CLE bisher keinen Stellenwert erlangt.

#### Etanercept

Etanercept ist ein humanes dimäres Fusionsprotein aus dem TNF-Rezeptor-p75-Anteil und dem IgG-Fc-Fragment. 2002 wurde die Abheilung eines SCLE bei einer Patientin beschrieben [70], die aufgrund der gleichzeitig bestehenden rheumatoiden Arthritis mit Etanercept behandelt wurde; auch nach 6 Monaten war die Patientin hinsichtlich des SCLE erscheinungsfrei. 2006 wurde einen weiteren Fallbericht einer 42-jährigen Patientin mit therapierefraktärem SCLE und assoziierter Polymyositis publiziert [174]. Nach 3-monatiger Therapie mit 2 x 25 mg Etanercept s.c. pro Woche heilten die Hautveränderungen ab, so dass die Begleitmedikation reduziert bzw. abgesetzt werden konnte. Aber auch die Induktion eines SCLE wurde bei einer Patientin mit rheumatoider Arthritis unter Etanercept beschrieben [16].

#### Infliximab und Adalimumab

Es gibt bisher keine Berichte über den therapeutischen Einsatz von Infliximab und Adalimumab beim CLE (hinsichtlich Induktion eines CLE verweisen wir auf das Kapitel Medikamente).

#### Empfehlung zu Biologicals:

Bei den meisten der genannten Biologicals (vor allem TNF-alpha Antagonisten) sind ein DIL (SLE-ähnlich) (siehe Kapitel Medikamente) und Induktionen von Einzelfällen verschiedener Subtypen des CLE beschrieben worden. Aufgrund der wenigen Berichte über Abheilung eines CLE kann eine Behandlung mit Biologicals bisher nicht empfohlen werden. Ob sich Efalizumab zur Therapie des CLE eignet, muss noch in weiteren Studien überprüft werden.

Zur Zeit durchgeführte Studien (Literatur: ClinicalTrials.gov; Stand Oktober 2008) Topische Therapien:

- Efficacy of Topical Tacrolimus in Different Subtypes With Cutaneous Lupus Erythematosus (completed)
- Comparing the Therapeutic Efficacy of Pimecrolimus Cream With Betamethasone Cream for Discoid Lupus Erythematosus (completed)
- Efficacy and Safety of ASF-1096 Cream 0.5% in the Treatment of Discoid Lupus Erythematosus (DLE) Lesions (I and II completed)
- A Pilot Trial of Topical Thalidomide for the Management of Chronic Discoid Lupus Erythematosus (completed)
- Cutaneous Lupus Erythematosus and Elidel (recruiting)
- Treatment of Cutaneous Lupus Erythematosus With the 595 nm Flashlamp Pulsed Dye Laser (recruiting)

Systemische Therapien:

- Discoid Lupus Erythematosus of the Scalp and a Trial of Biologic Therapy With Raptiva (terminated)
- Evaluation of Lenalidomide (REVLIMID®) to Treat Subjects With Cutaneous Lupus Erythematosus (recruiting)
- Safety Study of Clinical and Immune Effects of PDE-4 Inhibitor in Cutaneous Lupus Patients (recruiting)

---

## Tabellen und Abbildungen

**Tabelle 1: LE-spezifische Hautmanifestationen - Subtypen des CLE\***

Akut kutaner Lupus erythematosus (ACLE)
<i>Lokalisierte Form</i>
<i>Generalisierte Form</i>
Subakut kutaner Lupus erythematosus (SCLE)
<i>Anuläre Form</i>
<i>Papulosquamöse Form</i>
Chronisch kutaner Lupus erythematosus (CCLE)
<i>Diskoider Lupus erythematosus (DLE)</i>
Lokalisierte Form
Disseminierte Form
<i>Lupus erythematosus profundus (LEP; Synonym: LE panniculitis)</i>
<i>Chilblain Lupus erythematosus (CHLE)</i>
Intermittierender kutaner Lupus erythematosus (ICLE)
<i>Lupus erythematosus tumidus (LET)</i>

## **Tabelle 2: LE-unspezifische Hautmanifestationen, häufiger mit SLE assoziiert als mit CLE**

Leukozytoklastische Vaskulitis palpable Purpura urtikarielle Vaskulitis Livedo racemosa Thrombophlebitis Okklusive Vaskulopathie Raynaud-Syndrom Periunguale Teleangiektasien Nicht vernarbende Alopezie ("Lupus-Haar") Calcinosis cutis Muzinosis papulosa Erythema exsudativum multiforme
--

## **Tabelle 3: Akut kutaner Lupus erythematoses (ACLE)\***

### Klinik

#### Lokalisierte Form

- "Schmetterlingserythem": scharf und regelmäßig begrenztes Erythem, i. d. R. symmetrisch an Wangen und Nasenrücken, Aussparung der Nasolabialfalten (zentrofazial)
- Vorkommen in 20 - 60% bei SLE, in 15% bei SCLE

#### Generalisierte Form

- Exanthem (symmetrisch): morbilliform oder maculopapulös an lichtbetonten Arealen oder am gesamten Integument (Simulation eines Arzneimittelexanthems), Palmae/Plantae und Fingerstreckseiten interphalangeal, Erythem der Nagelfalz und Teleangiektasien, rote Lunula  
Selten Übergang in Bild einer toxisch epidermalen Nekrolyse (TEN), auch als "Acute Syndrome of Apoptotic Panepidermolysis" (ASAP) beschrieben
- Enanthem:
  - Erytheme, Erosionen, oberflächliche Ulzerationen in 7% bis 45% bei akutem Krankheitsschub
  - Lokalisation: harter Gaumen > Gingiva und Wangenschleimhaut, auch Nasenschleimhaut
  - Histologie: LE-spezifisch ("Interface-Mukositis") oder LE-unspezifisch
- Erosiv-krustöse Cheilitis

### Besondere Kennzeichen

- Hohe Photosensitivität
- Abheilung ohne Narbenbildung
- Passagere postinflammatorische Hyperpigmentierung
- Diffuse Ausdünnung der Haare ("Lupus-Haar")
- Assoziation mit hoher Krankheitsaktivität von SLE
- In 40 - 90% Antikörper gegen dsDNA und in 10 - 30% gegen Sm

## **Tabelle 4: Subakut kutaner Lupus erythematoses (SCLE)\***

### Klinik

#### Anuläre Form

- Ringförmige oder ovale, erythematöse Plaques mit nach innen gerichteter Schuppenkrause und zentraler Abblassung

#### Papulosquamöse Form

- Papulosquamöse Plaques, Übergang in psoriasiformes Bild möglich  
Kombination beider Formen möglich

### Besondere Kennzeichen

- Hohe Photosensitivität
- Prädilektionsstellen: symmetrischer Befall lichtexponierter Areale (V-Areal von Dekolleté und Rücken, Streckseiten der Arme, seitlicher Hals und Nacken, seltener Gesicht)
- Polyzyklische Konfluenz der Einzelläsionen, selten im Randbereich bullös
- Selten TEN-ähnliches Bild
- Narbenlose Abheilung, Hyperpigmentierungen oder häufiger vitiligoartige Depigmentierungen
- Geringe systemische Begleitsymptomatik (Arthralgien, Myalgien)  
Übergang in eine milde Verlaufsform des SLE in 10 - 15%  
("ACR-Kriterien" in 50% formal erfüllt)
- ANA in 60 - 80%
- Anti-Ro/SSA Antikörper in 70 - 90%; anti-La/SSB Antikörper in 30 - 50%
- Rheumafaktor positiv (>30%)
- Charakteristisches immungenetisches Profil: HLA-A1, -B8, -DR2, -DR3, -DQ2, -DRW52

- Assoziierte Krankheitsbilder: Sjögren-Syndrom, Autoimmunthyreoiditis

**Tabelle 5: Chronisch kutaner Lupus erythematoses (CCLE)\***

### 5.1. Diskoider Lupus erythematoses (DLE)

#### Klinik

- Lokalisierte Form (ca. 80 %)
  - Gesicht und Kapillitium
- Disseminierte Form (ca. 20 %, häufiger mit SLE assoziiert)
  - Zusätzlich oberer Stamm und Extremitätenstreckseiten
- DLE der Mundschleimhaut
  - Wangenschleimhaut häufiger als Gaumen

#### Besondere Kennzeichen

- Häufigste Manifestationsform des CCLE
- Scheibenförmige (diskoide) erythematöse Plaques mit festhaftenden follikulären Hyperkeratosen und Hyperästhesie
- Manuelles Abheben der Keratosen ("Tapeziernagelphänomen") schmerzhaft
- Aktiver Randsaum mit Erythem und Hyperpigmentierung
- Vernarbung mit zentraler Atrophie und Hypopigmentierung, in behaarten Bereichen vernarbende Alopezie
- Diskoide Läsionen im Bereich des Lippenrots > Wangenschleimhaut
- Mutilationen im Bereich von Nase und Mund, vermikulierte Narbenbildung perioral
- Provokation durch irritative Stimuli ("Köbner-Phänomen") möglich
- In abgeheilten Narben selten Entwicklung eines Plattenepithelkarzinoms
- Hochtitrige ANA (in ca. 5 %), in der Regel keine anti-dsDNS Antikörper, selten Antikörper gegen Ro/SSA oder U1-RNP
- In 10% DLE erstes Krankheitszeichen eines SLE

### 5.2. Lupus erythematoses profundus (LEP; Synonym: LE panniculitis)

#### Klinik und besondere Kennzeichen

- Subkutane, knotige oder plattenartige, derbe Infiltrate, sekundär mit der darüber liegenden Haut verbacken
- Oberfläche der Läsionen: entzündlich gerötet, unverändert oder gleichzeitig DLE
- Prädilektionsstellen: Gluteal- und Hüftregion, Oberschenkel, Oberarme, Gesicht, Brust
- Selten periorbitales Ödem als Initialsymptom
- Ulzeration und Kalzifizierung möglich
- Bei Abheilung Vernarbung und tiefe Lipatrophie
- ANA bis zu 75% positiv; in der Regel keine anti-dsDNS-Antikörper, bei Auftreten von dsDNS-Antikörpern möglicher Übergang in SLE
- ACR-Kriterien in 35- 50% formal erfüllt, Assoziation mit SLE seltener

### 5.3. Chilblain Lupus erythematoses (CHLE)

#### Klinik und besondere Kennzeichen

- Druckdolente, lividrote Schwellungen und große, polsterartige Knoten z. T. mit zentraler Erosion und Ulzeration
- Prädilektionsstellen: symmetrische, kälteexponierte Areale der Akren (dorsale und marginale Bereiche der Finger, Zehenkuppen, Fersen, Ohren, Nase)
- Klinische und histologische Abgrenzung zu Perniones schwierig Auftreten in der feuchtkalten Jahreszeit oder nach Temperaturabfall
- ANA, anti-Ro/SSA Antikörper und positiver Rheumafaktor variabel, in der Regel keine anti-dsDNS Antikörper
- Assoziation mit SLE in ca. 20%
- Familiärer "Chilblain Lupus": Erstbeschreibung einer monogen vererbaren Form des CLE

**Tabelle 6: Intermittierender kutaner Lupus erythematoses (ICLE)\***

### Lupus erythematoses tumidus (LET)

#### Klinik

- Sukkulente, indurierte, Urtikaria-ähnliche, erythematöse Plaques mit glatter Oberfläche ohne epidermale Beteiligung
- Anordnung der Läsionen häufig anulär und z. T. halbmondförmig
- Prädilektionsstellen: lichtexponierte Areale (v. a. Gesicht, oberer Stamm, Dekolleté, Streckseiten der Arme)
- Narbenlose Abheilung ohne Pigmentverschiebung

#### Besondere Kennzeichen

- Hohe Photosensitivität (bei >70% positiver Photoprovokationstest mit UVA und/oder UVB)

- ANA in 10 - 30% positiv, anti-Ro/SSA und anti-La/SSB Antikörper in ca. 5%
- Wechselhafter Verlauf mit sehr guter Prognose; spontane Rückbildung möglich

\*Tabellen 3-6 modifiziert nach Kuhn et al. 2007 [140]

**Tabelle 7: Differenzialdiagnosen des CLE**

Subtyp	Differenzialdiagnosen
<b>ACLE</b>	<p><u>Lokalisierte Form:</u> Dermatomyositis, Rosazea, seborrhoisches Ekzem, Tinea faciei, Erysipel, periorale Dermatitis</p> <p><u>Generalisierte Form:</u> Virus- und Arzneimittelexanthem, Erythema exsudativum multiforme, toxische epidermale Nekrolyse</p>
<b>SCLE</b>	Tinea corporis, Psoriasis vulgaris, Mycosis fungoides, Erythema exsudativum multiforme/toxische epidermale Nekrolyse, Erythema anulare centrifugum, Erythema gyratum repens, Arzneimittelexanthem, nummuläres Ekzem, seborrhoisches Ekzem
<b>DLE</b>	Tinea faciei, aktinische Keratose, Lupus vulgaris, Sarkoidose
<b>LEP</b>	Verschiedene Pannikulitisformen, subkutane Sarkoidose, Panarteriitis nodosa, maligne Lymphome (insbesondere subkutanes pannikulitisches T-Zell Lymphom), Morphea profunda, subkutanes Granuloma anulare
<b>CHLE</b>	Perniones ("Frostbeulen"), Lupus pernio (chronische Form der Hautsarkoidose an den Akren), akrale Vaskulitis/Vaskulopathie
<b>LET</b>	Sog. Lymphozytäre Infiltration Jessner-Kanof/Erythema arciforme et palpabile, polymorphe Lichtdermatose, Pseudolymphom, B-Zell Lymphom, plaqueartige kutane Muzinose, Lichturtikaria

\*modifiziert nach Kuhn et al. 2006 [131]

**Tabelle 8: Neonataler Lupus erythematoses (NLE)**

<p><u>Klinik und besondere Kennzeichen des NLE</u></p> <ul style="list-style-type: none"> <li>◦ Diaplazentare Übertragung maternalen anti-Ro/SSA und/oder anti-La/SSB Antikörper auf den Feten</li> <li>◦ Hautveränderungen: <ul style="list-style-type: none"> <li>▪ Erythematöse Maculae, Papeln und anuläre Plaques wie beim SCLE, insbesondere an lichtexponierten Arealen (Gesicht, Kapillitium) sowie an Stamm und Extremitäten</li> <li>▪ Auftreten bereits bei der Geburt oder in den ersten Lebenswochen</li> <li>▪ Selten postinflammatorische Hyperpigmentierungen, Teleangiektasien oder Narbenbildung</li> <li>▪ Rückbildung innerhalb von 6 Monaten parallel zum Verschwinden der Antikörper</li> </ul> </li> <li>◦ Kongenitaler Herzblock (KHB): <ul style="list-style-type: none"> <li>▪ Auftreten am häufigsten in der 20.-24. Schwangerschaftswoche (irreversibel)</li> <li>▪ Hohe Mortalität (15% bis 3. Lebensmonat, 20% bis 3. Lebensjahr), intrauterin bereits Hydrops fetalis möglich</li> <li>▪ Hohe Morbidität: 65% Herzschrittmacher erforderlich, Progredienz eines inkompletten KHB postnatal möglich</li> <li>▪ Prävention und Therapie: Wirksamkeit von Dexamethason per os nicht bewiesen, zur Zeit prospektive Studie mit Immunglobulinen</li> </ul> </li> <li>◦ In 3% hämatologische und hepatische Veränderungen (meistens reversibel)</li> </ul> <p><u>Mütter</u></p> <ul style="list-style-type: none"> <li>◦ Mütter mit anti-Ro/SSA Antikörpern: asymptomatisch oder SCLE, Sjögren-Syndrom oder undifferenzierte Kollagenose</li> <li>◦ Bei Erstgeburt 2% Risiko eines NLE, in Folgeschwangerschaft 18-25%</li> <li>◦ Empfehlung: Echokardiographien in der 16.-26. Schwangerschaftswoche (SSW) wöchentlich, in der 26.-32. SSW 14-tägig zum Ausschluss einer fetalen Bradyarrhythmie</li> </ul>
---

**Tabelle 9: Köbner-Phänomen (insbesondere bei DLE)**

<b>Exogene Faktoren</b> [10, 12, 64, 68, 72, 108, 114, 118, 120, 121, 150, 179, 239, 245, 246, 254, 263]
Bissverletzungen Verschiedene Wunden Verbrennungen Kratzeffekte Pockenimpfung Operative Eingriffe Moxa-Behandlung

Tätowierung  
 Nickelkontaktdermatitis  
 DNCB-Sensibilisierung  
 Kryotherapie  
 Argon-Laser  
 Elektromyogramm (bei LEP)  
 UVA Emmission eines Photokopierers  
 Radiatio

**Tabelle 10a: Kasuistiken, bei denen über eine mögliche Assoziation zwischen Medikamenteneinnahme und DLE, CHLE und LET berichtet wurde**

Medikament	DLE und "DLE-like Lesions" (Anzahl der Patienten)	Literatur
Fluorouracil	"DLE-like" (17)	[269]
Fluorouracil	"Chronic cutaneous lupus flare" (1)	[122]
Fluorouracil	Akrale Erytheme und "DLE-like lesions" (6)	[3]
Pantoprazol	DLE mit vernarbender Alopezie (1)	[43]
Penicillamin	DLE	[31]
Infliximab	"DLE-like eruption" (1)	[230]
Infliximab	"DLE-like eruption" (1)	[182]
Etanercept	"Acute disoid lupus" (1)	[29]
Etanercept	"Discoid-like lesions" (1)	[168]
Adalimumab	DLE (1)	[227]
Medikament	CHLE (Anzahl der Patienten)	Literatur
Terbinafin	CHLE (+SCLE) (1)	[23]
Infliximab	CHLE (+Raynaud-Syndrom) (1)	[201]
Medikament	LET (Anzahl der Patienten)	Literatur
Infliximab	LET (1)	[218]
Bupropion	LET (1)	[116]

**Tabelle 10b: Kasuistiken, bei denen über eine mögliche Assoziation zwischen Medikamenteneinnahme und "Drug-Induced" SCLE berichtet wurde**

Zahlreiche Berichte	
Medikament	Medikamentengruppe
Terbinafin	Antimykotika
Hydrochlorothiazid	Diuretika
Diltiazem Verapamil Nifedipin Nitrendipin	Calcium-Kanalblocker

Einzelfallberichte	
Medikament	Medikamentengruppe
Griseofulvin	Antimykotika
Spironolacton	Diuretika
Oxprenolol	Beta-Blocker

Lansoprazol Pantoprazol Omeprazol	Protonenpumpenblocker
Simvastatin Pravastatin	Statine
Captopril Enalapril Lisinopril Cilazapril	ACE-Hemmer
Cinnarizin (Piperazinderivat) Kombination: Cinnarizin + Thiethylperazin (Phenothiazin)	Histamin H1-Rezeptorantagonisten und Calcium-Kanalblocker  Neuroleptika
Docetaxel (Taxotere)	Chemotherapeutika
Inferferon-beta 1a Interferon-alpha	Interferone
Carbamazepin Tamoxifen Penicillamin Acebutol Anatrozol Bupropion Fluoruracil Leuprorelin Naproxen Phenytoin Piroxicam Rifampicin Ticlopidin-Hydrochlorid	Verschiedene
Leflunomid	Immunsuppressiva
Etanercept Efalizumab Adalimumab Infliximab (akute Exazerbation eines vorbestehenden SCLE)	Biologicals

**Tabelle 11: Paraneoplasie (bei SCLE)**

Paraneoplasie	Literatur
Lungen-/Bronchial-CA	[15, 27, 55, 242]
Magen-CA	[134]
Leber-CA	[102]
Mamma-CA	[171,217]
Prostata-CA	[255]
Uterus-CA	[160]
Hodgkin-Lymphom	[35]
Plattenepithelkarzinom (Kopf, Hals)	[37]

**Tabelle 12: Häufigkeit eines positiven Lupusbandtests in Abhängigkeit von LE-Subtyp und Lokalisation**

CLE Subtyp		Läsional (%)	Nicht-läsional (%)
ACLE		90	50-60
SCLE		60	25
DLE	- Nacken	80-90	0 (nicht sonnenexponiert)
	- Arme	80	0 (nicht sonnenexponiert)
	- Stamm	20	0 (nicht sonnenexponiert)
LEP		80	nicht bekannt

LET		50	23
<b>Gesunde Kontrollen</b>	- sonnenexponierte Haut	-	20
	- nicht sonnenexponierte Haut	-	0

**Tabelle 13: Testprotokoll für Photoprovokation bei CLE\***

<b>Testort</b>	Rücken oder Streckseiten der Ober- und Unterarme
<b>Testareal</b>	4 x 5 cm
<b>Strahlenquelle</b>	UVA: Metallhalogenidstrahler (340 - 440 nm) UVB: Fluoreszenzstrahler (285 - 350 nm)
<b>Dosis</b>	3 x 60-100 J/cm <sup>2</sup> 3 x 1.5fache MED-UVB
<b>Ablesung</b>	24, 48, 72 h jeweils nach Bestrahlung und bis zu 4 Wochen nach der letzten Bestrahlung
<b>Auswertung</b>	(I) Auslösung spezifischer Hautläsionen im Testareal (II) Histologischer Nachweis eines Lupus erythematoses (III) Langsame Entwicklung und Persistenz der Hautläsionen über mehrere Wochen oder Monate

\*modifiziert nach Kuhn et al. 2001 [137]

**Tabelle 14: Laboruntersuchungen bei CLE**

<p><b>Basislabor bei Verdacht auf CLE</b></p> <ul style="list-style-type: none"> <li>◦ BSG</li> <li>◦ CRP</li> <li>◦ Differentialblutbild</li> <li>◦ Leberenzyme (GOT, GPT, gGT, AP, LDH)</li> <li>◦ Serum-Kreatinin</li> <li>◦ Ggf. CK</li> <li>◦ Urinstatus und -sediment</li> <li>◦ ANA-Titer und -muster (HEp-2 Zelltest)</li> </ul>
<p><b>Spezielle Laboruntersuchungen (nach histologischer Diagnosesicherung eines CLE, entsprechend der Anamnese, klinischen Untersuchung und Ergebnissen des Basislabors)</b></p> <ul style="list-style-type: none"> <li>◦ Anti-dsDNS und ENA-Screen bei positiven ANA (HEp-2 Zelltest)</li> <li>◦ Komplementfaktoren C3 und C4</li> <li>◦ Antiphospholipid-Antikörper, PTT</li> <li>◦ Immunglobuline</li> <li>◦ Rheumafaktor</li> <li>◦ TSH, Schilddrüsenantikörper</li> <li>◦ VDRL</li> <li>◦ Bestimmung der glomerulären Filtrationsrate (bei erhöhtem Kreatinin)</li> <li>◦ Eiweißausscheidung im 24h Urin (bei Nachweis von Eiweiß im Urinstatus)</li> <li>◦ Glucose-6-Phosphatdehydrogenase Aktivität (vor Therapie mit Antimalariamitteln fakultativ, bei Dapson obligat)</li> <li>◦ Weitere Laboruntersuchungen abhängig von der klinischen Symptomatik</li> </ul>

**Tabelle 15: Serologische Parameter der verschiedenen Subtypen des CLE\***

	<b>ACLE</b>	<b>SCLE</b>	<b>DLE</b>	<b>LET</b>
<b>Serologie (Autoantikörper)</b>				
ANA	+++	++	+	(+)
Anti-ds-DNS	+++	0	0	0
Anti-Sm	++	0	0	0
Anti-Ro/SSA	+ - ++	+++	0	(+)
Anti-La/SSB	(+)	++(+)	0	(+)

\*modifiziert nach Kuhn et al. 2006 [132]

In dieser Tabelle wurde die Antikörperserologie vereinfacht und auf die wesentlichen Charakteristika reduziert.

+ = Häufigkeit des Vorhandenseins

**Tabelle 16: Apparative Diagnostik bei CLE**

Diese Untersuchungen sind nur individuell symptomorientiert indiziert.

Röntgen-Thorax
EKG
Echokardiographie
Lungenfunktion mit Messung der CO-Diffusionskapazität (falls pathologisch ggf. HR-CT)
Abdomensonographie
Ultraschall, Duplexsonographie und ggf. Röntgen der Gelenke

**Tabelle 17: Konventionelle Lichtschutzmaßnahmen bei CLE**

Meiden von UV Strahlung	Sonne von 11:00-15:00 Uhr meiden Täglichen UV-Index erfragen UV-Reflektionsflächen (Wasser, Schnee, Sand) beachten UV-Schutzfolien für Fenster
Textiler Schutz	Tragen von Hüten und schützender Kleidung
Lichtschutzpräparate	Inhaltsstoffe: Chemische UVA und UVB Filter (SPF ≥ 50) Physikalische Filter (z.B. Titandioxid, Zinkoxid) Antioxidanzien (z.B. Vitamin E, Flavonoide) Anwendung: Applikation in ausreichender Menge (2mg/cm <sup>2</sup> ) Wiederholtes Auftragen, z.B. nach einem Badegang Wahl eines adäquaten Schutzmittels
Korrektive Kosmetika	Camouflage
Meiden photosensibilisierender Pharmaka	

**Tabelle 18: Lokale Therapiemaßnahmen bei CLE**

<b>Lokale Therapien</b>
<b>Topische Therapien der 1. Wahl</b> Glukokortikosteroide Topisch Okklusiv (unter Folie) Intraläsional Topische Immunmodulatoren Tacrolimus-Salbe 0,1% Pimecrolimus-Creme 1%
<b>Weitere topische Therapien (Berichte von Einzelfällen)</b> R-Salbutamol-Creme 0,5% (bisher keine Zulassung) Retinoide (Tazaroten-Gel 0.05%, Tretinoin-Creme 0.025% / 0,05%) Imiquimod-Creme 5%
<b>Physikalische Therapien</b> Laser (Argon-, gepulster Farbstoff-, CO <sub>2</sub> -Laser) Kryotherapie Dermabrasio

**Tabelle 19: Systemische Therapiemaßnahmen bei CLE**

Therapie der 1. Wahl				
Wirkstoff	Mögliche Anwendung bei CLE	Dosierung	Status	Expertenmeinung
Hydroxychloroquin	CLE	6,0 - 6,5 mg/kg Ideal-KG/Tag	Zulassung für SLE	Mittel der 1. Wahl für alle CLE-Subtypen

Chloroquin	CLE	3,5 - 4,0 mg/kg Ideal-KG/Tag	Zulassung für SLE	Mittel der 1. Wahl für alle CLE-Subtypen
Mepacrin	Therapieresistenter CLE: in Kombination mit Chloroquin o. Hydroxychloroquin o. allein bei Retinopathie	100 mg/Tag	Keine Zulassung in der BRD	Mittel der 1. Wahl für alle CLE-Subtypen in Kombination mit Hydroxychloroquin o. Chloroquin bei nicht ausreichendem Ansprechen
Glukokortikosteroide	Nur bei akuten und schweren Manifestation eines CLE	<0,5 - 1,0 mg/kg KG/Tag	Zulassung für SLE	Mittel der 1. Wahl als kurzfristige initiale und/oder zusätzliche Therapie

### Therapie der 2. Wahl

Wirkstoff	Mögliche Anwendung bei CLE	Dosierung	Status	Expertenmeinung
MTX	SCLE besser als DLE, lokalisierter DLE besser als disseminierter DLE	7.5 - 25 mg (0,2 mg/kg KG) einmal pro Woche per os, s.c., i.v. oder i.m. (bevorzugt s.c.)	Keine Zulassung für SLE oder CLE	Mittel der 2. Wahl bei Therapieresistenz gegenüber Antimalariamitteln
Acitretin	Hypertropher DLE, ggf. SCLE, CLE/Lichen planus Overlap	0,2 - 1,0 mg/kg KG/Tag	Keine Zulassung für SLE oder CLE	Mittel der 2. Wahl bei Therapieresistenz gegenüber Antimalariamitteln
Isotretinoin	Hypertropher DLE, ggf. SCLE, CLE/Lichen planus Overlap	0,5 - 1,0 mg/kg KG/Tag	Keine Zulassung für SLE oder CLE	Mittel der 2. Wahl bei Therapieresistenz gegenüber Antimalariamitteln
Dapson	Früher lokalisierter DLE, orale Ulzera, urtikarielle Vaskulitis, ggf. LEP, SCLE	50 - 200 mg/Tag	Zulassung für bullöse, urtikarielle oder ulceröse Exazerbationen des LE	Mittel der 2. Wahl bei Therapieresistenz gegenüber Antimalariamitteln
MMF/MP-S	Insbesondere SCLE, auch CHLE	2 x 1000 mg MMF/Tag, äquivalent: 2 x 720 mg MP-S/Tag	Keine Zulassung für SLE oder CLE	Mittel der 2. Wahl bei Therapieresistenz gegenüber Antimalariamitteln

### Reservemedikamente\*

Wirkstoff	Mögliche Anwendung bei CLE	Dosierung	Status	Expertenmeinung
Thalidomid	Schwerer therapieresistenter DLE, LEP und SCLE	50 bis 200 mg/Tag	Keine Zulassung in der BRD	Reservemedikament, hohes Risiko einer Polyneuropathie
IVIG	Schwerer therapieresistenter CLE	1 - 2 g/kg KG alle 4 Wochen	Keine Zulassung für SLE oder CLE	Reservemedikament, hohe Kosten
Clofazimin	Schwerer therapieresistenter DLE, auch andere CLE Formen	100 - 200 mg/Tag	Keine Zulassung in der BRD	Reservemedikament
Phenytoin	Schwerer therapieresistenter CLE	3 x 100 mg/Tag	Keine Zulassung für SLE oder CLE	Reservemedikament

### Nicht Empfohlen

Wirkstoff	Mögliche Anwendung bei CLE	Dosierung	Status	Expertenmeinung
Azathioprin	Schwerer therapieresistenter	1 - 2 mg/kg KG/Tag	Zulassung für SLE	Zur Therapie des CLE primär nicht

	CLE			empfohlen
Cyclophosphamid	Schwerer therapieresistenter CLE	500 - 1000 mg/m <sup>2</sup> /Tag Körperoberfläche oder kontinuierliche Gabe mit 50-200 mg/Tag	Zulassung für bedrohlich verlaufende Autoimmunerkrankungen wie schwere progrediente Formen der Lupusnephritis	Zur Therapie des CLE primär nicht empfohlen
Ciclosporin	Schwerer therapieresistenter CLE	< 5,0 mg/kg KG/Tag	Keine Zulassung für SLE oder CLE	Zur Therapie des CLE primär nicht empfohlen
Antibiotika	Schwerer therapieresistenter CLE	-	Keine Zulassung für SLE oder CLE	Zur Therapie des CLE primär nicht empfohlen
Anti-CD4 Interferon-alpha Leflunomid Efalizumab Rituximab Etanercept	(siehe Text)	-	Keine Zulassung für SLE oder CLE	

Medikamente der 1. Wahl können ggf. mit Medikamenten der 2. Wahl kombiniert werden.

\*wenn Medikamente der 1. und 2. Wahl nicht wirksam sind

**Tabelle 20: Kontraindikationen und Nebenwirkungen von Chloroquin\*, Hydroxychloroquin\* und Mepacrin\*\***

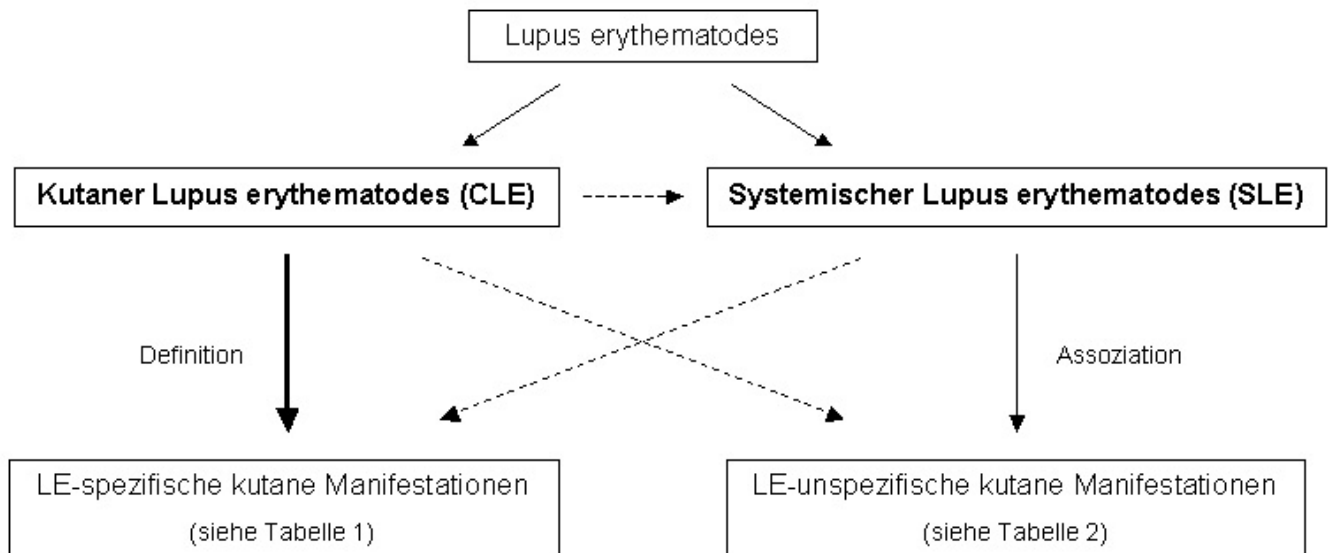
	Chloroquin*	Hydroxychloroquin*	Mepacrin**
<b>Kontraindikation</b>	vorbestehende Retinopathie oder Makulopathie oder Gesichtsfeldeinschränkungen		
	Erkrankungen des blutbildenden Systems		
	G6DH-Mangel (hämolytische Anämie, Favismus)		
	Myasthenia gravis		
	Überempfindlichkeit gegen 4-Aminochinoline o. einen d. sonstigen Bestandteile		
	Schwangerschaft und Stillzeit		
		Kinder unter 6 Jahren (< 35 kg)	
<b>Strenge Abwägung/relative Kontraindikationen</b>		gastrointestinale, neurologische oder hämatologische Vorerkrankungen	
	Psoriasis		
	Porphyrie		
	Epilepsie		
	ausgeprägte Nieren- und Lebererkrankung		
	Malaria in der Schwangerschaft: Nutzen-Risiko-Abwägung		
<b>Nebenwirkungen</b>			
<b>Unspezifisch</b>			
> 1:100 - < 1:10 (häufig)	Gastrointestinale Symptome (Appetitlosigkeit, Magenschmerzen, Übelkeit (ca. 16 %), Erbrechen (ca. 10 %), Diarrhoe)	Gastrointestinale Symptome (Appetitlosigkeit, Magenschmerzen, Übelkeit (ca. 13 %), Erbrechen (ca. 13 %), Diarrhoe)	Übelkeit ca. 30 %; Erbrechen ca. 26 %; Diarrhoe ca. 5 %
<b>Haut</b>			
> 1:10.000 - < 1:1.000 (selten)	"Hautausschlag" (sehr selten auch schwer <	"Hautausschlag" (sehr selten auch schwer <	Gelbfärbung (36 %); Dermatitis 6 - 16 %

	0,01%: SJS, TEN)	0,01%: SJS, TEN)	(dosisabhängig > 100 mg/Tag; ekzematös, lichenoid, exfoliativ), Lichen planus (0,05 - 0,2%)
	Juckreiz		
	Photosensibilisierung		
	Pigmentstörungen an Haut und Haaren (Weißfärbung, dunkle Verfärbung der lichtexponierten Haut), Verfärbung der Mundschleimhaut		Hyperpigmentierung lichtexponierter Areale der Haut, auch Mundschleimhaut und Nägel; reversibel
	Exazerbation der Pophyria cutanea tarda		
	Exazerbation einer Psoriasis		
<b>ZNS</b>			
>1:1.000 - <1:100 (gelegentlich)	Schlafstörung, Unruhe, Benommenheit, Verwirrheitszustände, Schläfrigkeit, Schwindel, Kopfschmerzen, Parästhesien		Niedrige Dosen: psych. Stimulation Hohe Dosen: Unruhe, Schlaflosigkeit, Alptraum
> 1:10.000		Psychosen, epileptische Anfälle	
<b>Muskel</b>			
> 1:10000 - < 1:1000 (selten)	Verminderung der Kontraktilität der Skelettmuskulatur, Myopathien, Neuromyopathien, myasthenisches Syndrom	Myopathien, Neuromyopathien, Schwäche der proximalen Skelettmuskulatur	
<b>Herz</b>			
>1:1.000 - <1:100 (gelegentlich)	Herz-Kreislaufreaktion (Blutdruckabfall)		
	Depression T-Welle im EKG		
> 1:10.000 - < 1:1000 (selten)	Kardiomyopathie		
<b>Auge</b>			
>1:1.000 - <1:100 (gelegentlich)	Hornhauttrübungen (reversibel)		Gelbfärbung Konjunktiven
> 1:10.000 - < 1:1000 (selten)	Retinopathie (Gesichtsfeldausfall, Farbsehstörung, Flimmerskotome)		--
>1:1.000 - <1:100 (gelegentlich)	Akkommodationsstörungen, passager		--
<b>Leber (Einzelfälle)</b>	Leberschaden	Leberschaden, fulminantes Leberversagen	Hepatitis
<b>Blut</b>			
> 1:10000 - < 1:1000 (selten)	Knochenmarksdepression (bis Panzytopenie)		Aplastische Anämie (1:500 000); bei jedem 2. Pat.: vorausgehendes lichenoides Exanthem
<b>Ohr (&lt; 1:10.000; Einzelfälle)</b>	Tinnitus, Taubheit		

\*laut Fachinformation und Literatur

\*\*Abwägung laut Literatur

## Abbildung 1



## Literatur

1. American College of Rheumatology: Guidelines for referral and management of systemic lupus erythematosus in adults. American College of Rheumatology Ad Hoc Committee on Systemic Lupus Erythematosus Guidelines. *Arthritis Rheum* 1999;42:1785-96.
2. Abu-Shakra M, Shoenfeld Y. Azathioprine therapy for patients with systemic lupus erythematosus. *Lupus* 2001;10:152-3.
3. Adachi A, Nagai H, Horikawa T. Anti-SSA/Ro antibody as a risk factor for fluorouracil-induced drug eruptions showing acral erythema and discoid-lupus-erythematosus-like lesions. *Dermatology* 2007;214:85-8.
4. Albrecht J, Berlin JA, Braverman IM, Callen JP, Connolly MK, Costner MI, Dutz J, Fivenson D, Franks AG, Jorizzo JL, Lee LA, McCaulliffe DP, Sontheimer RD, Werth VP. Dermatology position paper on the revision of the 1982 ACR criteria for systemic lupus erythematosus. *Lupus* 2004;13:839-49.
5. Albrecht J, Taylor L, Berlin JA, Dulay S, Ang G, Fakharzadeh S, Kantor J, Kim E, Militello G, McGinnis K, Richardson S, Treat J, Vittorio C, Van Voorhees A, Werth VP. The CLASI (Cutaneous Lupus Erythematosus Disease Area and Severity Index): an outcome instrument for cutaneous lupus erythematosus. *J Invest Dermatol* 2005;125:889-94.
6. Al-Mutairi N, Rijhwani M, Nour-Eldin O. Hypertrophic lupus erythematosus treated successfully with acitretin as monotherapy. *J Dermatol* 2005;32:482-6.
7. Antonov D, Kazandjieva J, Etugov D, Gospodinov D, Tankov N. Drug-induced lupus erythematosus. *Clin Dermatol* 2004;22:157-66.
8. Artuz F, Lenk N, Deniz N, Alli N. Efficacy of sulfasalazine in discoid lupus erythematosus. *Int J Dermatol* 1996;35:746-8.
9. Ashinoff R, Werth VP, Franks AG, Jr. Resistant discoid lupus erythematosus of palms and soles: successful treatment with azathioprine. *J Am Acad Dermatol* 1988;19:961-5.
10. Balabanova MB, Botev IN, Michailova JI. Subacute cutaneous lupus erythematosus induced by radiation therapy. *Br J Dermatol* 1997;137:648-9.
11. Bangert JL, Freemantle RG, Sontheimer RD, Gilliam JN. Subacute cutaneous lupus erythematosus and discoid lupus erythematosus. Comparative histopathologic findings. *Arch Dermatol* 1984;120:332-7.
12. Barnett JH. Discoid lupus erythematosus exacerbated by contact dermatitis. *Cutis* 1990;46:430-2.
13. Bentley DD, Graves JE, Smith DI, Heffernan MP. Efalizumab-induced subacute cutaneous lupus erythematosus. *J Am Acad Dermatol* 2006;54:S242-3.
14. Bezerra EL, Vilar MJ, da Trindade Neto PB, Sato EI. Double-blind, randomized, controlled clinical trial of clofazimine compared with chloroquine in patients with systemic lupus erythematosus. *Arthritis Rheum* 2005;52:3073-8.
15. Blanc D, Kienzler JL. Lupus erythematosus gyratus repens. Report of a case associated with a lung carcinoma. *Clin Exp Dermatol* 1982;7:129-34.
16. Bleumink GS, ter Borg EJ, Ramselaar CG, Ch Stricker BH. Etanercept-induced subacute cutaneous lupus erythematosus. *Rheumatology (Oxford)* 2001;40:1317-9.
17. Boeckler P, Milea M, Meyer A, Uring-Lambert B, Heid E, Hauptmann G, Cribier B, Lipsker D. The combination of complement deficiency and cigarette smoking as risk factor for cutaneous lupus erythematosus in men; a focus on combined C2/C4 deficiency. *Br J Dermatol* 2005;152:265-70.
18. Boehm I, Bieber T. Chilblain lupus erythematosus Hutchinson: successful treatment with mycophenolate mofetil. *Arch Dermatol* 2001;137:235-6.
19. Boehm IB, Boehm GA, Bauer R. Management of cutaneous lupus erythematosus with low-dose methotrexate: indication for modulation of inflammatory mechanisms. *Rheumatol Int* 1998;18:59-62.
20. Böhm I, Bruns A, Schupp G, Bauer R. ANCA-positiver Lupus erythematosus profundus. Erfolgreiche Therapie mit niedrig dosiertem Dapsone. *Hautarzt* 1998;49:403-7.
21. Böhm L, Uerlich M, Bauer R. Rapid improvement of subacute cutaneous lupus erythematosus with low-dose methotrexate. *Dermatology* 1997;194:307-8.
22. Bonilla-Martinez ZL, Albrecht J, Troxel AB, Taylor L, Okawa J, Dulay S, Werth VP. The cutaneous lupus erythematosus disease area and severity index: a responsive instrument to measure activity and damage in patients with cutaneous lupus erythematosus. *Arch Dermatol* 2008;144:173-80.
23. Bonsmann G, Schiller M, Luger TA, Stander S. Terbinafine-induced subacute cutaneous lupus erythematosus. *J Am Acad Dermatol* 2001;44:925-31.
24. Bottomley WW, Goodfield MJ. Methotrexate for the treatment of discoid lupus erythematosus. *Br J Dermatol* 1995;133:655-6.
25. Brandt O, Rieger A, Geusau A, Stingl G. Peas, beans, and the Pythagorean theorem - the relevance of glucose-6-phosphate dehydrogenase deficiency in dermatology. *J Dtsch Dermatol Ges* 2008;6:534-9.
26. Bray VJ, West SG, Schultz KT, Boumpas DT, Rubin RL. Antihistone antibody profile in sulfasalazine induced lupus. *J Rheumatol* 1994;21:2157-8.
27. Brenner S, Golan H, Gat A, Bialy-Golan A. Paraneoplastic subacute cutaneous lupus erythematosus: report of a case associated with cancer of the lung. *Dermatology* 1997;194:172-4.
28. Briani C, Zara G, Rondinone R, Della Libera S, Ermani M, Ruggero S, Ghirardello A, Zampieri S, Doria A. Thalidomide neurotoxicity: prospective study in patients with lupus erythematosus. *Neurology* 2004;62:2288-90.
29. Brion PH, Mittal-Henke A, Kalunian KC. Autoimmune skin rashes associated with etanercept for rheumatoid arthritis. *Ann Intern Med* 1999;131:634.
30. Bundesärztekammer. Bekanntmachung zu Thalidomid-haltigen Arzneimitteln. *Dtsch Arztebl* 2004;101:A-134/B-14/C-14.
31. Burns DA, Sarkany I. Penicillamine induced discoid lupus erythematosus. *Clin Exp Dermatol* 1979;4:389-92.
32. Callen JP. Cutaneous lupus erythematosus: a personal approach to management. *Australas J Dermatol* 2006;47:13-27.
33. Callen JP, Spencer LV, Burruss JB, Holtman J. Azathioprine. An effective, corticosteroid-sparing therapy for patients with recalcitrant cutaneous lupus erythematosus or with recalcitrant cutaneous leukocytoclastic vasculitis. *Arch Dermatol* 1991;127:515-22.
34. Carmichael AJ, Paul CJ. Discoid lupus erythematosus responsive to sulphasalazine. *Br J Dermatol* 1991;125:291.
35. Castanet J, Taïllan B, Lacour JP, Garnier G, Perrin C, Ortonne JP. Subacute cutaneous lupus erythematosus associated with Hodgkin's disease. *Clin Rheumatol* 1995;14:692-4.

36. Chan SK, Hazleman BL, Burrows NP. Subacute cutaneous lupus erythematosus precipitated by leflunomide. *Clin Exp Dermatol* 2005;30:724-5.
37. Chaudhry SI, Murphy LA, White IR. Subacute cutaneous lupus erythematosus: a paraneoplastic dermatosis? *Clin Exp Dermatol* 2005;30:655-8.
38. Chung HS, Hann SK. Lupus panniculitis treated by a combination therapy of hydroxychloroquine and quinacrine. *The Journal of Dermatology* 1997;24:569-72.
39. Clayton TH, Ogden S, Goodfield MD. Treatment of refractory subacute cutaneous lupus erythematosus with efalizumab. *J Am Acad Dermatol* 2006;54:892-5.
40. Clemessy JL, Angel G, Borron SW, Ndiaye M, Le Brun F, Julien H, Galliot M, Vicaut E, Baud FJ. Therapeutic trial of diazepam versus placebo in acute chloroquine intoxications of moderate gravity. *Intensive Care Med* 1996;22:1400-5.
41. Coburn PR, Shuster S. Dapsone and discoid lupus erythematosus. *Br J Dermatol* 1982;106:105-6.
42. Coelho A, Souto MI, Cardoso CR, Salgado DR, Schmal TR, Waddington Cruz M, de Souza Papi JA. Long-term thalidomide use in refractory cutaneous lesions of lupus erythematosus: a 65 series of Brazilian patients. *Lupus* 2005;14:434-9.
43. Correia O, Lomba Viana H, Azevedo R, Delgado L, Polonia J. Possible phototoxicity with subsequent progression to discoid lupus following pantoprazole administration. *Clin Exp Dermatol* 2001;26:455-6.
44. Costa MF, Said NR, Zimmermann B. Drug-induced lupus due to anti-tumor necrosis factor alpha agents. *Semin Arthritis Rheum* 2008;37:381-7.
45. Costedoat-Chalumeau N, Amoura Z, Duhaut P, Huong DL, Sebbough D, Wechsler B, Vauthier D, Denjoy I, Lupoglazoff JM, Piette JC. Safety of hydroxychloroquine in pregnant patients with connective tissue diseases: a study of one hundred thirty-three cases compared with a control group. *Arthritis Rheum* 2003;48:3207-11.
46. Costedoat-Chalumeau N, Amoura Z, Huong DL, Lechat P, Piette JC. Safety of hydroxychloroquine in pregnant patients with connective tissue diseases. Review of the literature. *Autoimmun Rev* 2005;4:111-5.
47. Costner MI, Sontheimer RD, Provost TT. Lupus erythematosus. In: *Cutaneous Manifestations of Rheumatic Diseases* Sontheimer RD, Provost TT (eds), Williams & Wilkins, Philadelphia, 2003;pp 15-64.
48. Creel N, Werth V. Rhabdomyolysis associated with quinacrine therapy in a patient with chronic cutaneous lupus erythematosus. *J Drugs Dermatol* 2005;4:225-7.
49. Crovato F, Levi L. Clofazimine in the treatment of annular lupus erythematosus. *Arch Dermatol* 1981;117:249-50.
50. Crowson AN, Magro C. The cutaneous pathology of lupus erythematosus: a review. *J Cutan Pathol* 2001;28:1-23.
51. Crowson AN, Magro CM. Idiopathic perniosis and its mimics: a clinical and histological study of 38 cases. *Hum Pathol* 1997;28:478-84.
52. Crowson AN, Magro CM. Subacute cutaneous lupus erythematosus arising in the setting of calcium channel blocker therapy. *Hum Pathol* 1997;28:67-73.
53. Cuadrado MJ, Karim Y, Sanna G, Smith E, Khamashta MA, Hughes GR. Thalidomide for the treatment of resistant cutaneous lupus: efficacy and safety of different therapeutic regimens. *Am J Med* 2005;118:246-50.
54. Dalziel K, Going G, Cartwright PH, Marks R, Beveridge GW, Rowell NR. Treatment of chronic discoid lupus erythematosus with an oral gold compound (auranofin). *Br J Dermatol* 1986;115:211-6.
55. Dawn G, Wainwright NJ. Association between subacute cutaneous lupus erythematosus and epidermoid carcinoma of the lung: a paraneoplastic phenomenon? *Clin Exp Dermatol* 2002;27:717-8.
56. De Pita O, Bellucci AM, Ruffelli M, Girardelli CR, Puddu P. Intravenous immunoglobulin therapy is not able to efficiently control cutaneous manifestations in patients with lupus erythematosus. *Lupus* 1997;6:415-7.
57. Del Porto F, Lagana B, Biselli R, Donatelli I, Campitelli L, Nisini R, Cardelli P, Rossi F, D'Amelio R. Influenza vaccine administration in patients with systemic lupus erythematosus and rheumatoid arthritis. Safety and immunogenicity. *Vaccine* 2006;24:3217-23.
58. Delaporte E, Catteau B, Sabbagh N, Gosselin P, Breuillard F, Doutre MS, Broly F, Piette F, Bergoend H. [Treatment of discoid lupus erythematosus with sulfasalazine: 11 cases]. *Ann Dermatol Venereol* 1997;124:151-6.
59. Di Lernia V, Bisighini G. Discoid lupus erythematosus during treatment with cyclosporine. *Acta Derm Venereol* 1996;76:87-8.
60. Dubois EL. Antimalarials in the management of discoid and systemic lupus erythematosus. *Semin Arthritis Rheum* 1978;8:33-51.
61. Duhra P, Holmes J, Porter DI. Discoid lupus erythematosus associated with hereditary angioneurotic oedema. *Br J Dermatol* 1990;123:241-4.
62. Dupre A, Bonafe JL, Lassere J, Albarel N, Christol B. [Lamprene (Clofazimine) treatment of chronic lupus erythematosides (author's transl)]. *Ann Dermatol Venereol* 1978;105:423-5.
63. Edwards KR, Burke WA. Treatment of localized discoid lupus erythematosus with tazarotene. *J Am Acad Dermatol* 1999;41:1049-50.
64. Eedy DJ, Corbett JR. Discoid lupus erythematosus exacerbated by x-ray irradiation. *Clin Exp Dermatol* 1988;13:202-3.
65. Egner W. The use of laboratory tests in the diagnosis of SLE. *J Clin Pathol* 2000;53:424-32.
66. Elias AR, Tam CC, David-Bajar KM. Subacute cutaneous lupus erythematosus associated with leflunomide. *Cutis* 2005;76:189-92.
67. Englert HJ, Hughes GV. Danazol and discoid lupus. *Br J Dermatol* 1988;119:407-9.
68. Fahrner L, Duvic M. Lupus panniculitis. *Arch Dermatol* 1986;122:625-6.
69. Faurischou A, Wulf HC. The relation between sun protection factor and amount of sunscreen applied in vivo. *Br J Dermatol* 2007;156:716-9.
70. Fautrel B, Foltz V, Frances C, Bourgeois P, Rozenberg S. Regression of subacute cutaneous lupus erythematosus in a patient with rheumatoid arthritis treated with a biologic tumor necrosis factor alpha-blocking agent: comment on the article by Pisetsky and the letter from Aringer et al. *Arthritis Rheum* 2002;46:1408-9; author reply 9.
71. Feldmann R, Salomon D, Saurat JH. The association of the two antimalarials chloroquine and quinacrine for treatment-resistant chronic and subacute cutaneous lupus erythematosus. *Dermatology* 1994;189:425-7.
72. Fields JP, Little WD, Jr., Watson PE. Discoid lupus erythematosus in red tattoos. *Arch Dermatol* 1968;98:667-9.
73. Fox R. Anti-malarial drugs: possible mechanisms of action in autoimmune disease and prospects for drug development. *Lupus* 1996;5 Suppl 1:S4-10.
74. Fries JF, Williams CA, Ramey D, Bloch DA. The relative toxicity of disease-modifying antirheumatic drugs. *Arthritis Rheum* 1993;36:297-306.
75. Furner BB. Subacute cutaneous lupus erythematosus response to isotretinoin. *Int J Dermatol* 1990;29:587-90.
76. Gallego H, Crutchfield CE, 3rd, Lewis EJ, Gallego HJ. Report of an association between discoid lupus erythematosus and smoking. *Cutis* 1999;63:231-4.
77. Genereau T, Chosidow O, Danel C, Cherin P, Herson S. High-dose intravenous immunoglobulin in cutaneous lupus erythematosus. *Arch Dermatol* 1999;135:1124-5.
78. Gensburger D, Kawashima M, Marotte H, Kanitakis J, Miossec P. Lupus erythematosus with leflunomide: induction or reactivation? *Ann Rheum Dis* 2005;64:153-5.
79. Gensch K, Boyer F, Sonntag M, Lehmann P, Dupuy P, Kuhn A. Evaluation of photoprotective effects of a broad-spectrum sunscreen in photoinduced cutaneous lupus erythematosus: Report of 25 patients. *Clin Exp Rheumatol* 2006;24:93.
80. Gerdsen R, Wenzel J, Uerlich M, Bieber T, Petrow W. Successful Treatment of Chronic Discoid Lupus erythematosus of the Scalp with Imiquimod. *Dermatology* 2002;205:416-8.
81. Gilliam JN. The cutaneous signs of lupus erythematosus. *Cont Educ Fam Phys* 1977;6:34-70.
82. Gluck T, Muller-Ladner U. Vaccination in patients with chronic rheumatic or autoimmune diseases. *Clin Infect Dis* 2008;46:1459-65.
83. Goeb V, Berthelot JM, Joly P, Mejjad O, de Quatrebarbes J, Reynaud-Hautin C, Vittecoq O, Le Loet X. Leflunomide-induced subacute cutaneous lupus erythematosus. *Rheumatology (Oxford)* 2005;44:823-4.
84. Goldstein E, Carey W. Discoid lupus erythematosus: successful treatment with oral methotrexate. *Arch Dermatol* 1994;130:938-9.
85. Gonzalez EG, Selvi E, Lorenzini S, Maggio R, Mannucci S, Galeazzi M, Marcolongo R. Subcutaneous panniculitis-like T-cell lymphoma misdiagnosed as lupus erythematosus panniculitis. *Clin Rheumatol* 2007;26:244-6.
86. Goodfield M, Davison K, Bowden K. Intravenous immunoglobulin (IVIg) for therapy-resistant cutaneous lupus erythematosus (LE). *J Dermatolog Treat* 2004;15:46-50.
87. Goyal S, Nousari HC. Treatment of resistant discoid lupus erythematosus of the palms and soles with mycophenolate mofetil. *J Am Acad Dermatol* 2001;45:142-4.
88. Grabbe S, Kolde G. Coexisting lichen planus and subacute cutaneous lupus erythematosus. *Clin Exp Dermatol* 1995;20:249-54.
89. Graves JE, Nunley K, Heffernan MP. Off-label uses of biologics in dermatology: rituximab, omalizumab, infliximab, etanercept, adalimumab, efalizumab, and alefacept (part 2 of 2). *J Am Acad Dermatol* 2007;56:e55-79.
90. Grezard P, Chefai M, Philippot V, Perrot H, Faisant M. [Cutaneous lupus erythematosus and buccal aphthosis after hepatitis B vaccination in a 6-year-old child]. *Ann Dermatol Venereol* 1996;123:657-9.
91. Griffiths B, Emery P. The treatment of lupus with cyclosporin A. *Lupus* 2001;10:165-70.
92. Guarneri B, Califano L, Cannavo S. Oral cyclosporin in the treatment of dermatoses with pathogenesis autoimmune. *Revista di*

Immunologia ed Immunofarmacologia 1992;13:68-9.

93. Gul U, Gonul M, Cakmak SK, Kilic A, Demiriz M. A case of generalized discoid lupus erythematosus: successful treatment with imiquimod cream 5%. *Adv Ther* 2006;23:787-92.
94. Hall RP, Lawley TJ, Smith HR, Katz SI. Bullous eruption of systemic lupus erythematosus. Dramatic response to dapsone therapy. *Ann Intern Med* 1982;97:165-70.
95. Hamprecht A, Tuting T, Bieber T, Wenzel J. Successful treatment of recalcitrant malar rash in a patient with cutaneous lupus erythematosus with efalizumab. *Clin Exp Dermatol* 2008;33:347-8.
96. Hampton PJ, Farr PM, Diffey BL, Lloyd JJ. Implication for photosensitive patients of ultraviolet A exposure in vehicles. *Br J Dermatol* 2004;151:873-6.
97. Hanjani NM, Nousari CH. Mycophenolate mofetil for the treatment of cutaneous lupus erythematosus with smoldering systemic involvement. *Arch Dermatol* 2002;138:1616-8.
98. Henderson DL, Odum JC. Laser treatment of discoid lupus (case report). *Lasers Surg Med* 1986;6:12-5, 44-5.
99. Herzinger T, Plewig G, Rocken M. Use of sunscreens to protect against ultraviolet-induced lupus erythematosus. *Arthritis Rheum* 2004;50:3045-6.
100. Hess E. Drug-related lupus. *New Engl J Med* 1988;318:1460-2.
101. Heule F, van Joost T, Beukers R. Cyclosporine in the treatment of lupus erythematosus. *Arch Dermatol* 1986;122:973-4.
102. Ho C, Shumack SP, Morris D. Subacute cutaneous lupus erythematosus associated with hepatocellular carcinoma. *Australas J Dermatol* 2001;42:110-3.
103. Holme SA, Duley JA, Sanderson J, Routledge PA, Anstey AV. Erythrocyte thiopurine methyl transferase assessment prior to azathioprine use in the UK. *QJM* 2002;95:439-44.
104. Holvast A, Huckriede A, Wischut J, Horst G, De Vries JJ, Benne CA, Kallenberg CG, Bijl M. Safety and efficacy of influenza vaccination in systemic lupus erythematosus patients with quiescent disease. *Ann Rheum Dis* 2006;65:913-8.
105. Huber A, Tuting T, Bauer R, Bieber T, Wenzel J. Methotrexate treatment in cutaneous lupus erythematosus: subcutaneous application is as effective as intravenous administration. *Br J Dermatol* 2006;155:861-2.
106. Hugel R, Schwarz T, Glaser R. Resistance to hydroxychloroquine due to smoking in a patient with lupus erythematosus tumidus. *Br J Dermatol* 2007;157:1081-3.
107. Ilchyshtyn L, Hawk J, Millard T. Editorial: Photoprotection: does it work? *Lupus* 2008;17:705-7.
108. Ishida-Yamamoto A, Kanno K, Sato E, Takahashi H, Iizuka H. Discoid lupus erythematosus exacerbated by radiation therapy. *J Dermatol* 2005;32:225-6.
109. Jaffe EA. Leads from the MMWR. Childhood chloroquine poisonings--Wisconsin and Washington. *Jama* 1988;260:1361.
110. Jerdan MS, Hood AF, Moore GW, Callen JP. Histopathologic comparison of the subsets of lupus erythematosus. *Arch Dermatol* 1990;126:52-5.
111. Jessop S, Whitelaw D, Jordaan F. Drugs for discoid lupus erythematosus. *Cochrane Database Syst Rev* 2001;CD002954.
112. Jewell ML, McCauliffe DP. Patients with cutaneous lupus erythematosus who smoke are less responsive to antimalarial treatment. *J Am Acad Dermatol* 2000;42:983-7.
113. Johnson JA, Fusaro RM. Broad-spectrum photoprotection: the roles of tinted auto windows, sunscreens and browning agents in the diagnosis and treatment of photosensitivity. *Dermatology* 1992;185:237-41.
114. Jolly M. Discoid lupus erythematosus after tattoo: Koebner phenomenon. *Arthritis Rheum* 2005;53:627.
115. Jones SK. Ocular toxicity and hydroxychloroquine: guidelines for screening. *Br J Dermatol* 1999;140:3-7.
116. Jumez N, Dereure O, Bessis D, Guillot B. Flare of cutaneous lupus erythematosus induced by bupropion (Zyban). *Dermatology* 2004;208:362.
117. Kanda N, Tsuchida T, Watanabe T, Tamaki K. Clinical features of systemic lupus erythematosus in men. Characteristics of the cutaneous manifestations. *Dermatology* 1996;193:6-10.
118. Kern AB, Schiff BL. Discoid lupus erythematosus following trauma; report of cases and analysis of a questionnaire. *AMA Arch Derm* 1957;75:685-88.
119. Kerr OA, Murray CS, Tidman MJ. Subacute cutaneous lupus erythematosus associated with leflunomide. *Clin Exp Dermatol* 2004;29:319-20.
120. King-Smith D. External irritation as a factor of LE discoides. *Arch Dermatol* 1926;547-9.
121. Klein LR, Elmets CA, Callen JP. Photoexacerbation of cutaneous lupus erythematosus due to ultraviolet A emissions from a photocopier. *Arthritis Rheum* 1995;38:1152-6.
122. Kluger N, Bessis D, Guillot B. Chronic cutaneous lupus flare induced by systemic 5-fluorouracil. *J Dermatolog Treat* 2006;17:51-3.
123. Knop J, Bonsmann G, Happle R, Ludolph A, Matz DR, Mifsud EJ, Macher E. Thalidomide in the treatment of sixty cases of chronic discoid lupus erythematosus. *Br J Dermatol* 1983;108:461-6.
124. Kreuter A, Hyun J, Altmeyer P, Gambichler T. Intravenous immunoglobulin for recalcitrant subacute cutaneous lupus erythematosus. *Acta Derm Venereol* 2005;85:545-7.
125. Kreuter A, Tömi NS, Weiner SM, Huger M, Altmeyer P, Gambichler T. Mycophenolate sodium for subacute cutaneous lupus erythematosus resistant to standard therapy. *Br J Dermatol* 2007;156:1321-7.
126. Kriseman YL, Nash JW, Hsu S. Criteria for the diagnosis of antiphospholipid syndrome in patients presenting with dermatologic symptoms. *J Am Acad Dermatol* 2007;57:112-5.
127. Krivanek J, Paver WK, Kossard S, Cains G. Clofazimine (lamprène) in the treatment of discoid lupus erythematosus. *Australas J Dermatol* 1976;17:108-10.
128. Krivanek JF, Paver WK. Further study of the use of clofazimine in discoid lupus erythematosus. *Australas J Dermatol* 1980;21:169.
129. Kuhn A, Becker-Wegerich PM, Ruzicka T, Lehmann P. Successful treatment of discoid lupus erythematosus with argon laser. *Dermatology* 2000;201:175-7.
130. Kuhn A, Beisert S. Photosensitivity in lupus erythematosus. *Autoimmunity* 2005;38:519-29.
131. Kuhn A, Gensch K, Stander S, Bonsmann G. Cutaneous lupus erythematosus : Part 2: Diagnostics and therapy. *Hautarzt* 2006;57:345-60.
132. Kuhn A, Haust M, Bonsmann G. Cutaneous Lupus Erythematosus - recent clinical, diagnostic and therapeutical aspects. *CME Dermatologie* 2006;2:24-35.
133. Kuhn A, Hefter H, Ruzicka T, Lehmann P. [Rediscovery of thalidomide. Successful treatment of discoid lupus erythematosus]. *Hautarzt* 2001;52:726-33.
134. Kuhn A, Kaufmann I. [Subacute cutaneous lupus erythematosus as a paraneoplastic syndrome]. *Z Hautkr* 1986;61:581-3.
135. Kuhn A, Richter-Hintz D, Oslislo C, Ruzicka T, Megahed M, Lehmann P. Lupus erythematosus tumidus--a neglected subset of cutaneous Lupus erythematosus: report of 40 cases. *Arch Dermatol* 2000;136:1033-41.
136. Kuhn A, Ruzicka T. Classification of Cutaneous Lupus Erythematosus. In: Kuhn A, Lehmann P, Ruzicka T eds. *Cutaneous Lupus Erythematosus*. Berlin. Springer-Verlag, 2004:53-8.
137. Kuhn A, Sonntag M, Richter-Hintz D, Oslislo C, Megahed M, Ruzicka T, Lehmann P. Phototesting in lupus erythematosus: a 15-year experience. *J Am Acad Dermatol* 2001;45:86-95.
138. Kuhn A, Sonntag M, Ruzicka T, Lehmann P, Megahed M. Histopathologic findings in lupus erythematosus tumidus: review of 80 patients. *J Am Acad Dermatol* 2003;48:901-8.
139. Kuhn A, Specker C, Ruzicka T, Lehmann P. Methotrexate treatment for refractory subacute cutaneous lupus erythematosus. *J Am Acad Dermatol* 2002;46:600-3.
140. Kuhn A, Sticherling M, Bonsmann G. Clinical manifestations of cutaneous lupus erythematosus. *J Dtsch Dermatol Ges* 2007;5:1124-37.
141. Kuruma KA, Borba EF, Lopes MH, de Carvalho JF, Bonfa E. Safety and efficacy of hepatitis B vaccine in systemic lupus erythematosus. *Lupus* 2007;16:350-4.
142. Kyriakis KP, Kontochristopoulos GJ, Panteleos DN. Experience with low-dose thalidomide therapy in chronic discoid lupus erythematosus. *Int J Dermatol* 2000;39:218-22.
143. Lampropoulos CE, Hughes GR, DP DC. Intravenous immunoglobulin in the treatment of resistant subacute cutaneous lupus erythematosus: a possible alternative. *Clin Rheumatol* 2007;26:981-3.
144. Lauber K, Blumenthal SG, Waibel M, Wesselborg S. Clearance of apoptotic cells: getting rid of the corpses. *Mol Cell* 2004;14:277-87.
145. Lee-Kirsch MA, Gong M, Schulz H, Ruschendorf F, Stein A, Pfeiffer C, Ballarini A, Gahr M, Hubner N, Linne M. Familial chilblain lupus, a monogenic form of cutaneous lupus erythematosus, maps to chromosome 3p. *Am J Hum Genet* 2006;79:731-7.
146. Levy Y, Sherer Y, Ahmed A, Langevitz P, George J, Fabbri F, Terryberry J, Meissner M, Lorber M, Peter JB, Shoenfeld Y. A study of 20 SLE patients with intravenous immunoglobulin--clinical and serologic response. *Lupus* 1999;8:705-12.
147. Lindskov R, Reymann F. Dapsone in the treatment of cutaneous lupus erythematosus. *Dermatologica* 1986;172:214-7.
148. Lo JS, Berg RE, Tömecki KJ. Treatment of discoid lupus erythematosus. *Int J Dermatol* 1989;28:497-507.
149. Ludgate MW, Greig DE. Bullous systemic lupus erythematosus responding to dapsone. *Australas J Dermatol* 2008;49:91-3.

150. Lupton GP. Discoid lupus erythematosus occurring in a smallpox vaccination scar. *J Am Acad Dermatol* 1987;17:688-90.
151. Mackey JP, Barnes J. Clofazimine in the treatment of discoid lupus erythematosus. *Br J Dermatol* 1974;91:93-6.
152. Maksymowych W, Russell AS. Antimalarials in rheumatology: efficacy and safety. *Semin Arthritis Rheum* 1987;16:206-21.
153. Martinez J, de Misa RF, Boixeda P, Arrazola JM, Ledo A. Long-term results of intralesional interferon alpha-2B in discoid lupus erythematosus. *J Dermatol* 1993;20:444-6.
154. Martinez J, de Misa RF, Torreló A, Ledo A. Low-dose intralesional interferon alfa for discoid lupus erythematosus. *J Am Acad Dermatol* 1992;26:494-6.
155. Marzano AV, Ramoni S, Del Papa N, Barbareschi M, Alessi E. Leflunomide-induced subacute cutaneous lupus erythematosus with erythema multiforme-like lesions. *Lupus* 2008;17:329-31.
156. Massone C, Kodama K, Salmhofer W, Abe R, Shimizu H, Parodi A, Kerl H, Cerroni L. Lupus erythematosus panniculitis (lupus profundus): clinical, histopathological, and molecular analysis of nine cases. *J Cutan Pathol* 2005;32:396-404.
157. Maya R, Gershwin ME, Shoenfeld Y. Hepatitis B Virus (HBV) and Autoimmune Disease. *Clin Rev Allergy Immunol* 2008;34:85-102.
158. McCormack LS, Elgart ML, Turner ML. Annular subacute cutaneous lupus erythematosus responsive to dapsone. *J Am Acad Dermatol* 1984;11:397-401.
159. McGrath H. Ultraviolet-A1 irradiation decreases clinical disease activity and autoantibodies in patients with systemic lupus erythematosus. *Clin Exp Rheumatol* 1994;12:129-35.
160. McKenna KE, Hayes D, McMillan JC. Subacute cutaneous lupus erythematosus-like gyrate erythema and hypertrichosis lanuginosa acquisita associated with uterine adenocarcinoma. *Br J Dermatol* 1992;127:443-4.
161. Meier CR, Sturkenboom MC, Cohen AS, Jick H. Postmenopausal estrogen replacement therapy and the risk of developing systemic lupus erythematosus or discoid lupus. *J Rheumatol* 1998;25:1515-9.
162. Mercado U. Why have rheumatologists been reluctant to vaccinate patients with systemic lupus erythematosus? *J Rheumatol* 2006;33:1469-71.
163. Millard LG, Rowell NR. Chilblain lupus erythematosus (Hutchinson). A clinical laboratory study of 17 patients. *Br J Dermatol* 1978;98:497-506.
164. Millard TP. Molecular Genetic of Cutaneous Lupus Erythematosus. In: Kuhn A, Lehmann P, Ruzicka T eds. *Cutaneous Lupus Erythematosus*. Berlin. Springer-Verlag, 2004:205-11.
165. Millard TP, Kondeatis E, Vaughan RW, Lewis CM, Khamashta MA, Hughes GR, Hawk JL, McGregor JM. Polymorphic light eruption and the HLA DRB1\*0301 extended haplotype are independent risk factors for cutaneous lupus erythematosus. *Lupus* 2001;10:473-9.
166. Millet E. [Is vascular laser for facial erythro-blotches contraindicated in patients with systemic lupus erythematosus?]. *Ann Dermatol Venereol* 1999;126:186.
167. Miot HA, Bartoli Miot LD, Haddad GR. Association between discoid lupus erythematosus and cigarette smoking. *Dermatology* 2005;211:118-22.
168. Misery L, Perrot JL, Gentil-Perret A, Pallot-Prades B, Cambazard F, Alexandre C. Dermatological complications of etanercept therapy for rheumatoid arthritis. *Br J Dermatol* 2002;146:334-5.
169. Mongey AB, Hess EV. Drug insight: autoimmune effects of medications-what's new? *Nat Clin Pract Rheumatol* 2008;4:136-44.
170. Neubauer AS, Samari-Kermani K, Schaller U, Welge-Lubetaen U, Rudolph G, Berninger T. Detecting chloroquine retinopathy: electro-oculogram versus colour vision. *Br J Ophthalmol* 2003;87:902-8.
171. Neumann R, Schmidt JB, Niebauer G. Subacute lupus erythematosus-like gyrate erythema. Report of a case associated with a breast cancer. *Dermatologica* 1986;173:146-9.
172. Nicolas JF, Thivolet J, Kanitakis J, Lyonnet S. Response of discoid and subacute cutaneous lupus erythematosus to recombinant interferon alpha 2a. *J Invest Dermatol* 1990;95:1425-55.
173. Noel B. Lupus erythematosus and other autoimmune diseases related to statin therapy: a systematic review. *J Eur Acad Dermatol Venereol* 2007;21:17-24.
174. Norman R, Greenberg RG, Jackson JM. Case reports of etanercept in inflammatory dermatoses. *J Am Acad Dermatol* 2006;54:S139-42.
175. Nurnberg W, Algermissen B, Hermes B, Henz BM, Kolde G. Successful treatment of chronic discoid lupus erythematosus with argon laser. *Hautarzt* 1996;47:767-70.
176. Ochsendorf FR, Runne U. [Chloroquine and hydroxychloroquine: side effect profile of important therapeutic drugs]. *Hautarzt* 1991;42:140-6.
177. Ochsendorf FR, Runne U, Goerz G, Zrenner E. [Chloroquine retinopathy: avoidable by individualized daily dosing]. *Dtsch Med Wochenschr* 1993;118:1895-8.
178. O'Neill SG, Isenberg DA. Immunizing patients with systemic lupus erythematosus: a review of effectiveness and safety. *Lupus* 2006;15:778-83.
179. Onwukwe MF. Cutaneous complications of smallpox vaccination scars. *Int J Dermatol* 1973;12:290-4.
180. Parodi A, Massone C, Cacciapuoti M, Aragone MG, Bondavalli P, Cattarini G, Reborá A. Measuring the activity of the disease in patients with cutaneous lupus erythematosus. *Br J Dermatol* 2000;142:457-60.
181. Parodi A, Reborá A. ARA and EADV criteria for classification of systemic lupus erythematosus in patients with cutaneous lupus erythematosus. *Dermatology* 1997;194:217-20.
182. Pataka A, Tzouveleakis A, Bouros D. Infliximab-induced non-specific interstitial pneumonia and lupus-like eruption. *Eur J Intern Med* 2006;17:520.
183. Pelle MT, Callen JP. Adverse cutaneous reactions to hydroxychloroquine are more common in patients with dermatomyositis than in patients with cutaneous lupus erythematosus. *Arch Dermatol* 2002;138:1231-3.
184. Petri M, Jones RJ, Brodsky RA. High-dose cyclophosphamide without stem cell transplantation in systemic lupus erythematosus. *Arthritis Rheum* 2003;48:166-73.
185. Petri M, Kim MY, Kalunian KC, Grossman J, Hahn BH, Sammaritano LR, Lockshin M, Merrill JT, Belmont HM, Askanase AD, McCune WJ, Hearsh-Holmes M, Dooley MA, Von Feldt J, Friedman A, Tan M, Davis J, Cronin M, Diamond B, Mackay M, Sigler L, Fillius M, Rupel A, Licciardi F, Buyon JP. Combined oral contraceptives in women with systemic lupus erythematosus. *N Engl J Med* 2005;353:2550-8.
186. Picco P, Gattorno M, Buoncompagni A, Vignola S, Pistoia V, Crovato F. A case of paediatric discoid lupus erythematosus evolving into SLE. *Clin Exp Rheumatol* 1998;16:620.
187. Piette JC, Frances C, Roy S, Papo T, Godeau P. High-dose immunoglobulins in the treatment of refractory cutaneous lupus erythematosus. Open trial in 5 cases. *Arthritis Rheum* 1995;38:304.
188. Pinckers A, Broekhuysse RM. The EOG in rheumatoid arthritis. *Acta Ophthalmol (Copenh)* 1983;61:831-7.
189. Pisoni CN, Sanchez FJ, Karim Y, Cuadrado MJ, D'Cruz DP, Abbs IC, Khamashta MA, Hughes GR. Mycophenolate mofetil in systemic lupus erythematosus: efficacy and tolerability in 86 patients. *J Rheumatol* 2005;32:1047-52.
190. Plueneke AC, Blomquist PH. Utility of red amsler grid screening in a rheumatology clinic. *J Rheumatol* 2004;31:1754-5.
191. Polet H. The effects of lysosomotropic amines on protein degradation, migration of nonhistone proteins to the nucleus, and cathepsin D in lymphocytes. *J Cell Physiol* 1985;122:415-23.
192. Popovic K, Nyberg F, Wahren-Herlenius M. A serology-based approach combined with clinical examination of 125 Ro/SSA-positive patients to define incidence and prevalence of subacute cutaneous lupus erythematosus. *Arthritis Rheum* 2007;56:255-64.
193. Prinz JC, Meurer M, Reiter C, Rieber EP, Plewig G, Riethmuller G. Treatment of severe cutaneous lupus erythematosus with a chimeric CD4 monoclonal antibody, cM-T412. *J Am Acad Dermatol* 1996;34:244-52.
194. Racila DM, Sontheimer CJ, Sheffield A, Wisniewski JJ, Racila E, Sontheimer RD. Homozygous single nucleotide polymorphism of the complement C1QA gene is associated with decreased levels of C1q in patients with subacute cutaneous lupus erythematosus. *Lupus* 2003;12:124-32.
195. Rahman P, Gladman DD, Urowitz MB. Smoking interferes with efficacy of antimalarial therapy in cutaneous lupus. *J Rheumatol* 1998;25:1716-9.
196. Ramos-Casals M, Brito-Zeron P, Munoz S, Soria N, Galiana D, Bertolaccini L, Cuadrado MJ, Khamashta MA. Autoimmune diseases induced by TNF-targeted therapies: analysis of 233 cases. *Medicine (Baltimore)* 2007;86:242-51.
197. Raulin C, Schmidt C, Hellwig S. Cutaneous lupus erythematosus-treatment with pulsed dye laser. *Br J Dermatol* 1999;141:1046-50.
198. Reed BR, Huff JC, Jones SK, Orton PW, Lee LA, Norris DA. Subacute cutaneous lupus erythematosus associated with hydrochlorothiazide therapy. *Ann Intern Med* 1985;103:49-51.
199. Remy-Leroux V, Leonard F, Lambert D, Wechsler J, Criber B, Thomas P, Adamski H, Marguery MC, Aubin F, Leroy D, Bernard P. Comparison of histopathologic-clinical characteristics of Jessner's lymphocytic infiltration of the skin and lupus erythematosus tumidus: Multicenter study of 46 cases. *J Am Acad Dermatol* 2008;58:217-23.
200. Richardson TT, Cohen PR. Subacute cutaneous lupus erythematosus: report of a patient who subsequently developed a meningioma and whose skin lesions were treated with isotretinoin. *Cutis* 2000;66:183-8.

201. Richez C, Dumoulin C, Schaeverbeke T. Infliximab induced chilblain lupus in a patient with rheumatoid arthritis. *J Rheumatol* 2005;32:760-1.
202. Risselada AP, Kallenberg CG. Therapy-resistant lupus skin disease successfully treated with rituximab. *Rheumatology (Oxford)* 2006;45:915-6.
203. Rodriguez-Castellanos MA, Barba Rubio J, Barba Gomez JF, Gonzales Mendoza A. Phenytoin in the treatment of discoid lupus erythematosus. *Arch Dermatol* 1995;131:620-1.
204. Roenigk HH, Jr, Martin JS, Eichorn P, Gilliam JN. Discoid lupus erythematosus. Diagnostic features and evaluation of topical corticosteroid therapy. *Cutis* 1980;25:281-5.
205. Ross S, Ormerod AD, Roberts C, Dwyer C, Herriot R. Subacute cutaneous lupus erythematosus associated with phenytoin. *Clin Exp Dermatol* 2002;27:474-6.
206. Roustan G, Salas C, Barbadillo C, Sanchez Yus E, Mulero J, Simon A. Lupus erythematosus with an erythema multiforme-like eruption. *Eur J Dermatol* 2000;10:459-62.
207. Rudnicka L, Szymanska E, Walecka I, Slowinska M. Long-term cefuroxime axetil in subacute cutaneous lupus erythematosus. A report of three cases. *Dermatology* 2000;200:129-31.
208. Ruzicka T, Goerz G. Dapsone in the treatment of lupus erythematosus. *Br J Dermatol* 1981;104:53-6.
209. Ruzicka T, Meurer M, Bieber T. Efficiency of acitretin in the treatment of cutaneous lupus erythematosus. *Arch Dermatol* 1988;124:897-902.
210. Ruzicka T, Meurer M, Braun-Falco O. Treatment of cutaneous lupus erythematosus with etretinate. *Acta Derm Venereol* 1985;65:324-9.
211. Ruzicka T, Sommerburg C, Goerz G, Kind P, Mensing H. Treatment of cutaneous lupus erythematosus with acitretin and hydroxychloroquine. *Br J Dermatol* 1992;127:513-8.
212. Saeki Y, Ohshima S, Kurimoto I, Miura H, Suemura M. Maintaining remission of lupus erythematosus profundus (LEP) with cyclosporin A. *Lupus* 2000;9:390-2.
213. Sanchez-Guerrero J, Uribe AG, Jimenez-Santana L, Mestanza-Peralta M, Lara-Reyes P, Seuc AH, Cravioto MD. A trial of contraceptive methods in women with systemic lupus erythematosus. *N Engl J Med* 2005;353:2539-49.
214. Sanders CJ, Lam HY, Bruijnzeel-Koomen CA, Sigurdsson V, van Weelden H. UV hardening therapy: a novel intervention in patients with photosensitive cutaneous lupus erythematosus. *J Am Acad Dermatol* 2006;54:479-86.
215. Sardy M, Ruzicka T, Kuhn A. Topical calcineurin inhibitors in cutaneous lupus erythematosus. *Arch Dermatol Res* 2008.
216. Schanz S, Ulmer A, Rassner G, Fierlbeck G. Successful treatment of subacute cutaneous lupus erythematosus with mycophenolate mofetil. *Br J Dermatol* 2002;147:174-8.
217. Schewach-Millet M, Shpiro D, Ziv R, Trau H. Subacute cutaneous lupus erythematosus associated with breast carcinoma. *J Am Acad Dermatol* 1988;19:406-8.
218. Schneider SW, Staender S, Schluter B, Luger TA, Bonsmann G. Infliximab-induced lupus erythematosus tumidus in a patient with rheumatoid arthritis. *Arch Dermatol* 2006;142:115-6.
219. Schulz E, Menter M. Treatment of discoid and subacute lupus erythematosus with cyclophosphamide. *Br J Dermatol* 1971;85:60-4.
220. Seiger E, Roland S, Goldman S. Cutaneous lupus treated with topical tretinoin: a case report. *Cutis* 1991;47:351-5.
221. Shehade S. Successful treatment of generalized discoid skin lesions with azathioprine. *Arch Dermatol* 1986;122:376-7.
222. Shinada S, Wallace DJ. Laboratory Features of Cutaneous Lupus Erythematosus. In: Kuhn A, Lehmann P, Ruzicka T eds. *Cutaneous Lupus Erythematosus*. Berlin. Springer-Verlag, 2004:311-22.
223. Shornick JK, Formica N, Parke AL. Isotretinoin for refractory lupus erythematosus. *J Am Acad Dermatol* 1991;24:49-52.
224. Sonnichsen N, Meffert H, Kunzelmann V, Audring H. [UV-A-1 therapy of subacute cutaneous lupus erythematosus]. *Hautarzt* 1993;44:723-5.
225. Sontheimer RD. Questions answered and a \$1 million question raised concerning lupus erythematosus tumidus: is routine laboratory surveillance testing during treatment with hydroxychloroquine for skin disease really necessary. *Arch Dermatol* 2000;136:1044-9.
226. Sontheimer RD. Subacute cutaneous lupus erythematosus: 25-year evolution of a prototypic subset (subphenotype) of lupus erythematosus defined by characteristic cutaneous, pathological, immunological, and genetic findings. *Autoimmun Rev* 2005;4:253-63.
227. Spillane AP, Xia Y, Sniezek PJ. Drug-induced lupus erythematosus in a patient treated with adalimumab. *J Am Acad Dermatol* 2007;56:S114-6.
228. Srivastava M, Rencic A, Diglio G, Santana H, Bonitz P, Watson R, Ha E, Anhalt GJ, Provost TT, Nousari CH. Drug-induced, Ro/SSA-positive cutaneous lupus erythematosus. *Arch Dermatol* 2003;139:45-9.
229. Stege H, Budde MA, Grether-Beck S, Krutmann J. Evaluation of the capacity of sunscreens to photoprotect lupus erythematosus patients by employing the photoprovocation test. *Photodermatol Photoimmunol Photomed* 2000;16:256-9.
230. Stratigos AJ, Antoniou C, Stamatoudaki S, Avgerinou G, Tsega A, Katsambas AD. Discoid lupus erythematosus-like eruption induced by infliximab. *Clin Exp Dermatol* 2004;29:150-3.
231. Suess A, Sticherling M. Leflunomide in subacute cutaneous lupus erythematosus - two sides of a coin. *Int J Dermatol* 2008;47:83-6.
232. Sunderkotter CH, Lan Ma H. [Clofazimine. Current status of therapy with clofazimine (Lampren) for leprosy, erythema leprosum, and other dermatoses after donation of the medicine to the WHO by Novartis]. *Hautarzt* 2005;56:478-9.
233. Tan EM, Cohen AS, Fries JF, Masi AT, McShane DJ, Rothfield NF, Schaller JG, Talal N, Winchester RJ. The 1982 revised criteria for the classification of systemic lupus erythematosus. *Arthritis Rheum* 1982;25:1271-7.
234. Tebbe B, Hoffmann S, Orfanos CE. Verlauf und Prognose des subakut kutanen Lupus erythematoses. *Hautarzt* 1994;45:690-5.
235. Tebbe B, Lau M, Gollnick H. Therapy of cutaneous lupus erythematosus with recombinant interferon alpha-2a: a case report. *Eur J Dermatol* 1992;2:253-5.
236. Tebbe B, Orfanos CE. Lupus erythematosus of the skin. An analysis of 97 patients. *Z Hautkr* 1987;62:1563-72, 77-8, 83-4.
237. Tebbe B, Orfanos CE. Epidemiology and socioeconomic impact of skin disease in lupus erythematosus. *Lupus* 1997;6:96-104.
238. Tebbe B, Orfanos CE. Prognosis of Cutaneous Lupus Erythematosus. In: Kuhn A, Lehmann P, Ruzicka T eds. *Cutaneous Lupus Erythematosus*. Berlin. Springer-Verlag, 2004:187-202.
239. Temesvari E, Horvath A, Kramer M, Ablonczy E, Kiraly K. Isomorphic skin reaction with DNCB in SLE and DLE. *Contact Dermatitis* 1979;5:85-9.
240. Thivolet J, Nicolas JF, Kanitakis J, Lyonnet S, Chouvet B. Recombinant interferon alpha 2a is effective in the treatment of discoid and subacute cutaneous lupus erythematosus. *Br J Dermatol* 1990;122:405-9.
241. Torrello A, Espana A, Medina S, Ledo A. Danazol and discoid lupus erythematosus. *Dermatologica* 1990;181:239.
242. Trueb RF, Trueb RM. [Cutaneous paraneoplastic syndrome as an immunologic phenomenon exemplified by paraneoplastic subacute cutaneous lupus erythematosus]. *Praxis (Bern 1994)* 1999;88:1803-10.
243. Tokos GC, Caughman SW, Klippel JH. Successful treatment of generalized discoid skin lesions with azathioprine. Its use in a patient with systemic lupus erythematosus. *Arch Dermatol* 1985;121:1323-5.
244. Tzung TY, Liu YS, Chang HW. Tacrolimus vs. clobetasol propionate in the treatment of facial cutaneous lupus erythematosus: a randomized, double-blind, bilateral comparison study. *Br J Dermatol* 2007;156:191-2.
245. Ueki H. Koebner phenomenon in lupus erythematosus. *Hautarzt* 1994;45:154-60.
246. Ueki H. Koebner phenomenon in lupus erythematosus with special consideration of clinical findings. *Autoimmun Rev* 2005;4:219-23.
247. Ujii H, Shimizu T, Ito M, Arita K, Shimizu H. Lupus erythematosus profundus successfully treated with dapsone: review of the literature. *Arch Dermatol* 2006;142:399-401.
248. Usmani N, Goodfield M. Efalizumab in the treatment of discoid lupus erythematosus. *Arch Dermatol* 2007;143:873-7.
249. Uthman I, Taher A, Abbas O, Menassa J, Ghosn S. Successful treatment of refractory skin manifestations of systemic lupus erythematosus with rituximab: report of a case. *Dermatology* 2008;216:257-9.
250. Uz E, Bavbek N, Turgut FH, Kanbay M, Kaya A, Akcay A. Cefuroxime-induced lupus. *J Natl Med Assoc* 2007;99:1066-7.
251. Vazquez-Del MM, Munoz-Valle JF, Santos A, Bernard-Medina AG, Martinez-Bonilla G, Paczka JA, Ruiz-Garcia H, Orozco-Alcala J, Orozco-Barocio G, Quezada-Arellano D, Gurrola-Diaz C, Nuno-Gonzalez P, Best-Aguilera CR, Chavez-Castellanos R, Panduro A. Evaluation of lipid profile, macular toxicity and clinical manifestations according to APO E genotype in systemic lupus erythematosus and rheumatoid arthritis patients treated with chloroquine. *Scand J Rheumatol* 2002;31:32-7.
252. Vedove CD, Del Giglio M, Schena D, Girolomoni G. Drug-induced lupus erythematosus. *Arch Dermatol Res* 2008, in press.
253. Vena GA, Coviello C, Angelini G. Use of oral isotretinoin in the treatment of cutaneous lupus erythematosus. *G Ital Dermatol Venereol* 1989;124:311-5.
254. Viney C, Bachelez H, Murette P, Pinquier L, Flageul B, Dubertret L. [Cutaneous lupus erythematosus following argon laser treatment]. *Ann Dermatol Venereol* 2001;128:49-51.

255. Vogt T, Coras B, Hafner C, Landthaler M, Reichle A. Antiangiogenic therapy in metastatic prostate carcinoma complicated by cutaneous lupus erythematosus. *Lancet Oncol* 2006;7:695-7.
256. von Schmiedeberg S, Ronnau AC, Schuppe HC, Specker C, Ruzicka T, Lehmann P. Combination of antimalarial drugs mepacrine and chloroquine in therapy refractory cutaneous lupus erythematosus. *Hautarzt* 2000;51:82-5.
257. Walker SL, Harland CC. Carbon dioxide laser resurfacing of facial scarring secondary to chronic discoid lupus erythematosus. *Br J Dermatol* 2000;143:1101-2.
258. Wallace DJ. The use of quinacrine (Atabrine) in rheumatic diseases: a reexamination. *Semin Arthritis Rheum* 1989;18:282-96.
259. Walsh M, James M, Jayne D, Tonelli M, Manns BJ, Hemmelgarn BR. Mycophenolate mofetil for induction therapy of lupus nephritis: a systematic review and meta-analysis. *Clin J Am Soc Nephrol* 2007;2:968-75.
260. Weisser M. [Vaccination in immunocompromised patients]. *Praxis (Bern 1994)* 2007;96:457-61.
261. Wenzel J, Bieber T, Uerlich M, Tuting T. [Systemic treatment of cutaneous lupus erythematosus]. *J Dtsch Dermatol Ges* 2003;1:694-704.
262. Wenzel J, Braehler S, Bauer R, Bieber T, Tuting T. Efficacy and safety of methotrexate in recalcitrant cutaneous lupus erythematosus: results of a retrospective study in 43 patients. *Br J Dermatol* 2005;153:157-62.
263. Wolfe JT, Weinberg JM, Elenitsas R, Uberti-Benz M. Cutaneous lupus erythematosus following laser-induced thermal injury. *Arch Dermatol* 1997;133:392-3.
264. Wozniacka A, McCauliffe DP. Optimal use of antimalarials in treating cutaneous lupus erythematosus. *Am J Clin Dermatol* 2005;6:1-11.
265. Wulf HC, Ullman S. Discoid and subacute lupus erythematosus treated with 0.5% R-salbutamol cream. *Arch Dermatol* 2007;143:1589-90.
266. Yam JC, Kwok AK. Ocular toxicity of hydroxychloroquine. *Hong Kong Med J* 2006;12:294-304.
267. Yell JA, Burge SM. The effect of hormonal changes on cutaneous disease in lupus erythematosus. *Br J Dermatol* 1993;129:18-22.
268. Yell JA, Burge SM. Cyclosporin and discoid lupus erythematosus. *Br J Dermatol* 1994;131:132-3.
269. Yoshimasu T, Hiroi A, Uede K, Furukawa F. Discoid lupus erythematosus (DLE)-like lesion induced by uracil-tegafur (UFT). *Eur J Dermatol* 2001;11:54-7.
270. Yung RL, Richardson BC. Cytarabine therapy for refractory cutaneous lupus. *Arthritis Rheum* 1995;38:1341-3.
271. Zachariae H, Bjerring P, Cramers M. Argon laser treatment of cutaneous vascular lesions in connective tissue diseases. *Acta Derm Venereol* 1988;68:179-82.

---

## Verfahren zur Konsensbildung:

Das Manuskript wurde in Absprache mit der DDG-Leitlinienkommission (Leiter: Prof. Dr. H. C. Korting) von interdisziplinären Experten (Dermatologie, Rheumatologie, Pädiatrie) auf dem Gebiet des Lupus erythematosus erarbeitet. Zunächst haben die Leiter der Expertenkommission Themengebiete ausgewählt und die Autoren zu dem vorgegebenen Teilaspekt jeweils ein Manuskript erfasst. Die Leiter der Expertenkommission haben nach Erhalt der Manuskripte den sehr umfangreichen Text gekürzt und in eine einheitliche Form gebracht. Anschließend wurde per Email dieser Text versendet, so dass alle Autoren Kommentare und Änderungen mitteilen konnten. In Telefonkonferenzen mit den Leitern der Expertenkommission und Prof. Dr. F. Ochsendorf sowie PD Dr. E. Weisshaar wurden einzelne Aspekte der Leitlinien besprochen. Nach Einarbeitung der Anmerkungen und Kommentare der Autoren durch die Leiter der Expertenkommission wurde anschließend eine neue Version an alle Autoren versendet. In einem Konsenstreffen am 6. November 2008 in Münster wurden unter der Leitung von Dr. Gisela Bonsmann und Prof. Dr. Annegret Kuhn und Beteiligung von Jun.-Prof. Dr. A. Kreuter, Prof. Dr. F. Ochsendorf, PD Dr. E. Weisshaar und PD Dr. J. Wenzel die Leitlinien diskutiert und ein Konsens erarbeitet. Die Leiter der Expertenkommission haben anschließend die finale Version der Leitlinien für den kutanen Lupus erythematosus fertig gestellt und am 16. November 2008 der Subkommission zur Weiterleitung an die AWMF und DDG vorgelegt.

### Leiter der Expertenkommission und schriftführende Autoren:

Prof. Dr. Annegret Kühn (Münster)  
 Dr. Gisela Bonsmann (Münster)

### Autorengremium:

Prof. Dr. Elisabeth Aberer (Graz)  
 Dr. Caroline Barde (Zürich)  
 Dr. Gisela Bonsmann (Münster)  
 Dr. Ivan Foeldvari (Hamburg)  
 Dr. Merle Haust (Düsseldorf)  
 Prof. Dr. Peter Kind (Offenbach)  
 PD Dr. Christof Iking-Konert (Düsseldorf)  
 Jun.-Prof. Dr. Alexander Kreuter (Bochum)  
 Prof. Dr. Annegret Kuhn (Münster)  
 Prof. Dr. Percy Lehmann (Wuppertal)  
 Univ.-Prof. Dr. Thomas A. Luger (Münster)  
 Prof. Dr. Jann Lübke (Zürich)  
 Univ.-Prof. Dr. Michael Meurer (Dresden)  
 Univ.-Prof. Dr. Ulf Müller-Ladner (Bad Nauheim/Giessen)  
 Prof. Dr. Falk Ochsendorf (Frankfurt)  
 Vincent Ruland (Münster)  
 Univ.-Prof. Dr. Dr. h.c. Thomas Ruzicka (München)  
 Univ.-Prof. Dr. Matthias Schneider (Düsseldorf)  
 Univ.-Prof. Dr. Michael Sticherling (Erlangen)  
 Prof. Dr. Beate Tebbe (Berlin)  
 PD Dr. Jörg Wenzel (Bonn)  
 PD Dr. Elke Weisshaar (Heidelberg)  
 Annette Wöns (Münster)

### Korrespondenzanschrift:

Prof. Dr. med. Annegret Kuhn  
 Klinik und Poliklinik für Hautkrankheiten  
 Universitätsklinikum Münster  
 Von-Esmarch-Strasse 58

D-48149 Münster  
Tel.: 0251 83-52210  
Fax: 0251 83-58947  
e-mail: [kuhnan@uni-muenster.de](mailto:kuhnan@uni-muenster.de)

**Erstellungsdatum:**

11/2008

**Letzte Überarbeitung:**

**Nächste Überprüfung geplant:**

11/2013

---

Zurück zum [Index Leitlinien der Dermatologie](#)

Zurück zur [Liste der Leitlinien](#)

Zurück zur [AWMF-Leitseite](#)

---

**Die "Leitlinien" der Wissenschaftlichen Medizinischen Fachgesellschaften sind systematisch entwickelte Hilfen für Ärzte zur Entscheidungsfindung in spezifischen Situationen. Sie beruhen auf aktuellen wissenschaftlichen Erkenntnissen und in der Praxis bewährten Verfahren und sorgen für mehr Sicherheit in der Medizin, sollen aber auch ökonomische Aspekte berücksichtigen. Die "Leitlinien" sind für Ärzte rechtlich nicht bindend und haben daher weder haftungsbegründende noch haftungsbefreiende Wirkung.**

Die AWMF erfasst und publiziert die Leitlinien der Fachgesellschaften mit größtmöglicher Sorgfalt - dennoch kann die AWMF für die Richtigkeit des Inhalts keine Verantwortung übernehmen. **Insbesondere für Dosierungsangaben sind stets die Angaben der Hersteller zu beachten!**

---

**Stand der letzten Aktualisierung: 12/2008**

© Dt. Dermatologische Ges.

**Autorisiert für elektronische Publikation: [AWMF online](#)**

**HTML-Code aktualisiert: 14.01.2009; 13:44:40**