



AWMF-Register Nr.	001/042	Klasse:	S1
--------------------------	----------------	----------------	-----------

Die intraossäre Infusion in der Notfallmedizin

Aktualisierte Handlungsempfehlungen des Wissenschaftlichen Arbeitskreises Notfallmedizin (WAKN) und des Wissenschaftlichen Arbeitskreises Kinderanästhesie (WAKKA) der Deutschen Gesellschaft für Anästhesiologie und Intensivmedizin (DGAI)

M.Helm^{1,6}, J.T.Gräsner^{2,6}, A.Gries^{3,6}, M.Fischer^{4,6}, B.W.Böttiger^{5,6}, C.Eich^{7,12}, B.Landsleitner^{8,12}, M.Weiss^{9,12}, J.Strauß^{10,12}, C. Höhne^{11,12}, K.Becke^{8,12}, M.Bernhard^{3,6}

1 Klinik für Anästhesiologie und Intensivmedizin - Sektion Notfallmedizin, Bundeswehrkrankenhaus Ulm

2 Institut für Rettungs- und Notfallmedizin, Universitätsklinikum Schleswig-Holstein, Kiel

3 Zentrale Notfallaufnahme, Universitätsklinikum Leipzig

4 Klinik für Anästhesiologie, Operative Intensivmedizin, Notfallmedizin und Schmerztherapie, Klinik am Eichert, Göppingen

5 Klinik für Anästhesiologie und Intensivmedizin, Universitätsklinikum Köln (AöR)

6 Wissenschaftlicher Arbeitskreis Notfallmedizin der Deutschen Gesellschaft für Anästhesiologie und Intensivmedizin

7 Abteilung Anästhesie, Kinderintensiv- und Notfallmedizin, Kinder- und Jugendkrankenhaus Auf der Bult, Hannover

8 Abteilung für Anästhesie und Intensivmedizin, Klinik Hallerwiese / Cnopf'sche Kinderklinik, Nürnberg

9 Anästhesieabteilung, Universitäts-Kinderspital Zürich

10 Klinik für Anästhesie, perioperative Medizin und Schmerztherapie, Helios Klinikum Berlin-Buch

11 Klinik und Poliklinik für Anästhesiologie und Intensivtherapie, Universitätsklinikum Leipzig

12 Wissenschaftlicher Arbeitskreis Kinderanästhesie der Deutschen Gesellschaft für Anästhesiologie und Intensivmedizin

Korrespondenzadresse für die Handlungsempfehlung:

Prof. Dr. med. Matthias Helm

Bundeswehrkrankenhaus Ulm – Klinik für Anästhesiologie & Intensivmedizin /
Sektion Notfallmedizin

Oberer Eselsberg 40

89070 Ulm

Tel.: 0731-1710-26501 (Sekretariat)

Fax: 0731-1710-26518

e-mail: matthias.helm@extern.uni-ulm.de

Einleitung

Die Handlungsempfehlung mit ihren klaren Kernaussagen hat maßgeblich dazu beigetragen, die intraossäre Punktion und die intraossäre Medikamenten- und Infusionstherapie sowohl bei pädiatrischen, als auch bei erwachsenen Notfallpatienten korrekt zu indizieren sowie sicher und effektiv durchzuführen [2-4]. In der Zwischenzeit hat sich die intraossäre Punktion im notfallmedizinischen Alltag von einem absoluten „Ausnahmeverfahren“ zu einem „alternativen Standardverfahren“ entwickelt [5,6]. Seit Erstpublikation der Handlungsempfehlung zur Anwendung der intraossären Punktion hat sich nicht nur der theoretisch-wissenschaftliche Erkenntnisstand um die intraossäre Punktion, sondern auch die klinische Erfahrung in der praktischen Anwendung der intraossären Punktion in Notfallsituationen unter den unterschiedlichsten Bedingungen weltweit deutlich erweitert. Zudem haben sich neue Anwendungsbereiche (z.B. bei bestimmten innerklinischen Notfallsituationen [7-13] sowie im militärmedizinischen Bereich [11-16]) erschlossen. Die Einführung des Berufsbildes „Notfallsanitäter“ im Jahr 2014 mit erweiterten Befugnissen des nicht ärztlichen Personals und dem Ziel, den Notarzt kompetent zu unterstützen bzw. eigenverantwortlich und professionell Patienten bis zum Eintreffen des Notarztes zu versorgen, unterstreicht die Notwendigkeit klarer Empfehlungen auch für die Anwendung der intraossären Punktion [17]. Darüber hinaus muss aber auch das Pflegepersonal in akutmedizinischen Behandlungsbereichen mit diesem Verfahren vertraut sein [5].

Vor diesem Hintergrund war es deshalb notwendig, die bislang gültigen Handlungsempfehlungen unter Berücksichtigung neuer wissenschaftlicher Erkenntnisse und den geänderten Rahmenbedingungen zu aktualisieren und in eine formale Leitlinie zu überführen. Die vorliegende Leitlinie wurde von delegierten Mitgliedern der Wissenschaftlichen Arbeitskreise Notfallmedizin und Kinderanästhesie nach den formalen Vorgaben der AWMF für eine S1-Leitlinie erstellt und vom engeren Präsidium der DGAI am 13.11.2017 beschlossen. Die Erstellung der Leitlinie erfolgte mit Unterstützung der Deutschen interdisziplinären Vereinigung für Intensiv- und Notfallmedizin (DIVI).

Material und Methodik

Die S1 Leitlinie basiert auf einem Konsens einer Expertengruppe vor dem Hintergrund einer selektiven Literaturrecherche. Ergänzt wurden die Ergebnisse dieser Literaturrecherche um eine händische Sichtung der Literaturverzeichnisse der evaluierten Publikationen. Die vorliegende Literatur wurde gesichtet, analysiert und bewertet, deren Ergebnisse den Kernaussagen zugrunde liegen. Da für die intraossäre Punktion und Infusion nahezu keine randomisierten prähospitalen oder innerklinischen Studien gemäß der Level 1 oder 2 existieren, besteht hierbei naturgemäß nur eine schwache Evidenz. Dies liegt vor allem in der hohen Heterogenität der Erkrankungen der Patienten, der örtlichen und strukturellen Gegebenheiten und den individuellen Erfahrungen und Kenntnissen des medizinischen Notarzt- und Rettungsdienstpersonals bzw. im Rahmen der Anwendung in anderen Notfallsituationen begründet.

Problematik des Gefäßzugangs in der Notfallmedizin

Die zeitgerechte Etablierung eines Gefäßzugangs bei der notfallmedizinischen Versorgung von kritisch kranken bzw. schwerverletzten Patienten jeglichen Alters ist oftmals von zentraler Bedeutung, um eine spezifische Pharmako- und Infusionstherapie durchführen zu können [11-13, 18-24].

Die patientenbezogenen und umfeldbedingten Konstellationen in Notfallsituationen können selbst den Erfahrenen, insbesondere unter Zeitdruck, vor große Schwierigkeiten stellen [26]. Die physiologischen und anatomischen Besonderheiten insbesondere bei Kindern erfordern darüber hinaus spezielle Kenntnisse und manuelle Fertigkeiten [25]. Dies liegt mitunter an den kleinen anatomischen Strukturen, der dickeren subkutanen Schicht sowie der rascheren Dehydratation vor allem von Säuglingen und Kleinkindern, die dazu führen, dass die Venen häufig nicht sicht-, tast- oder punktierbar sind. Zudem wird der Notfall gerade beim Säugling und Kleinkind emotional häufig als sehr belastend empfunden [28]. Darüber hinaus kann, sowohl bei Kindern als auch bei Erwachsenen, im Schock, bei Hypovolämie, Stress- oder Hypothermie-bedingter Vasokonstriktion sowie bei anderen Ursachen für eine

schwierige Gefäßpunktion (z.B. i.v.-Drogenabusus, Adipositas) die zeitgerechte Etablierung eines Gefäßzuganges bedeutend erschwert sein.

Bei schwieriger und dringlicher Venenpunktion kann die intraossäre Punktion als rasches, effektives und sicheres Verfahren zur Applikation von Medikamenten, Infusionslösungen und Blutprodukten in Notfallsituationen zielführend sein [29,30].

Übereinstimmend kommen zahlreiche nationale wie internationale Untersuchungen zu dem Ergebnis, dass die intraossäre Punktion im Vergleich zur peripher- oder gar zentralvenösen Punktion, bei einfacher Durchführbarkeit, signifikant schneller (i.d.R. in weniger als 1 Minute) und mit einer sehr hohen primären Erfolgsrate (bis zu 98%) bei gleichzeitig hoher Sicherheit einen Gefäßzugang im Notfall ermöglicht [31-34]. Daher sollte jeder mit pädiatrischen und adulten Notfallsituationen konfrontierter Anwender in der Anlage eines intraossären Zuganges geschult und versiert sein und ein entsprechendes Punktionssystem unmittelbar zur Verfügung haben [30].

Anatomische und physiologische Grundlagen der intraossären Punktion

Die intraossäre Punktion entspricht vom Prinzip her der Punktion einer „knöchernen“ Vene, die auch bei Kälte, Vasokonstriktion oder Hypovolämie nicht kollabiert [23,24,35-37].

Bei der intraossären Punktion wird mithilfe einer Stahlkanüle die Substantia corticalis des Knochens durchbohrt, sodass die intraossäre Kanüle in der Cavitas medullaris (Markhöhle) zu liegen kommt. Medikamente, Infusionslösungen oder Blutprodukte, die über die intraossäre Kanüle in den Markraum eingebracht werden, gelangen über die venösen Marksinusoide, die Zentralvenen des Knochenmarks und die ableitenden Venen des Knochens (Vv. nutrientes) rasch in den Systemkreislauf (**Abbildung 1**). Bei einer Punktion an der proximalen Tibia gelangen die intraossär eingebrachten Medikamente bzw. Infusionen letztendlich in die V. poplitea, bei Punktion an der distalen Tibia in die V. saphena und bei Punktion des proximalen Humerus in die V. axillaris [23]. Der mittlere Blutdruck in der Cavitas medullaris liegt bei etwa 20-30 mmHg, d.h. bei ungefähr einem Drittel des normalen systemischen Mitteldruckes [38].

Bei einem physiologischen Druck von 20-30 mmHg in der Cavitas medullaris ist zur Gewährleistung einer ausreichend hohen Durchflussrate von intraossär applizierten Infusionslösungen die Nutzung eines Druckinfusionsbeutels sinnvoll. Ebenso sollte unmittelbar im Anschluss an eine intraossäre Medikamentengabe ein Flüssigkeitsbolus (Flush) von 5 – 10 ml [z.B. Natriumchlorid (NaCl) 0,9%] zur raschen systemischen Einschwemmung verabreicht werden [31-33,38].

Hinsichtlich der möglichen Medikamente und Infusionslösungen, die intraossär appliziert werden können, gilt:

Nach aktuellem Stand können nahezu alle bei der Behandlung von pädiatrischen und erwachsenen Notfallpatienten eingesetzten intravenösen Medikamente auch intraossär appliziert werden [7,23,24,31-34,39-42].

Dies beinhaltet alle Arten von Notfallmedikamenten (inkl. Katecholamine, Infusionslösungen, Blutprodukte und Anästhetika) [31,32]. Dies gilt auch für Fibrinolytika, nachdem in verschiedenen Fallbeschreibungen von einem ebenso erfolgreichen, wie komplikationslosen Verlauf berichtet wurde [43,46,47]. Einschränkungen existieren lediglich bei der Anwendung von hypertonen (z.B. hypertone NaCl-Lösung) oder stark alkalischen Lösungen (Natriumbikarbonat-Lösung), da diese möglicherweise mit einer erhöhten Rate an lokalen Infektionen, Osteomyelitiden und Weichteilnekrosen am Injektionsort assoziiert sind [20,48].

Hinsichtlich Pharmakokinetik und -dynamik wurde kein klinisch relevanter Unterschied zwischen der zentralvenösen und der intraossären Medikamentenapplikation nachgewiesen [23,24,37,45,49].

Die intravenösen Medikamentendosierungen gelten damit auch für die intraossäre Applikation.

Es muss berücksichtigt werden, dass eine intraossäre Kanüle in situ über eine eher geringe spontane Durchflussrate verfügt [49]. Grundsätzlich wird die Durchflussrate von verschiedenen widerstandsbezogenen Faktoren beeinflusst: Vom Innendurchmesser der Punktionskanüle, vom Infusionsdruck, von der Art der Infusionslösung sowie vom Ort der intraossären Infusion. Nach aktuellem Kenntnisstand scheint hierbei der Infusionsdruck den größten Einfluss auf die Infusionsrate zu haben: So kann die Durchflussrate bei spontaner Schwerkraftinfusion von maximal etwa 30 ml/min auf bis zu 165 ml/min gesteigert werden, wenn die intraossäre Infusion mithilfe eines Druckinfusionsbeutels (Druckbeutelmanometer bis zu 300 mmHg) durchgeführt wird [51].

Die Durchflussrate intraossär applizierter Infusionen lässt sich durch Anlage einer Druckinfusion erheblich steigern [52]. Wird der intraossäre Zugang nicht nur zur Medikamentenapplikation, sondern auch zur Volumentherapie genutzt, sollte grundsätzlich eine Druckinfusion (mittels Druckinfusionsbeutels) durchgeführt werden. Dabei ist auf Extra- bzw. Paravasate an der Punktionsstelle und das Vermeiden einer Luftembolie zu achten.

Bei Patienten mit kardialem Rechts-Links-Shunt sollte allerdings auf die Anwendung einer Druckinfusion verzichtet werden, da bei der intraossären Kanülierung potentiell die Gefahr einer geringen Fett- und Knochenmarkmobilisierung besteht, die bei Rechts-Links-Shunt zu einer zerebralen Embolisierung führen kann.

Grundsätzlich erscheint die intraossäre Infusion aufgrund der beschränkten Kanülendurchmesser für eine akute *Volumentherapie* eher für Kinder und weniger für Erwachsene geeignet zu sein. In besonderen Fällen (z.B. ausgeprägter hypovolämischer Schock), bei denen die Anlage eines periphervenösen Zugangs nicht möglich ist, kann die Anlage von zwei intraossären Infusionen an unterschiedlichen Punktionsstellen sinnvoll sein.

Internationale Empfehlungen zur Indikation der intraossären Infusion

Eine Vielzahl nationaler und internationaler Studien belegen die sichere, effektive und rasche Etablierung der intraossären Infusion bei pädiatrischen und erwachsenen Notfallpatienten [4,53-57].

In den aktuellen Leitlinien des European Resuscitation Councils (ERC) und der American Heart Association (AHA) sowie im Konsensus des International Liaison Committee on Resuscitation (ILCOR) aus dem Jahr 2015 wird die intraossäre Infusion im Rahmen der kardiopulmonalen Reanimation als Methode der Wahl bei verzögerter oder misslungener Anlage eines intravenösen Zuganges sowohl im Kindes- als auch im Erwachsenenalter empfohlen [18,19,55]. Zahlreiche weitere Stellungnahmen und Positionspapiere nationaler und internationaler Fachgesellschaften aus den letzten Jahren unterstützen diese Empfehlungen [1,15,16,56,58,59].

Bei einem kritisch kranken Kind sollte spätestens nach 60 Sekunden auf den intraossären Zugang gewechselt werden [18,19,36,59,60]. Allerdings wird es beim kritisch kranken Kind jedoch nur in wenigen Fällen gelingen, innerhalb von 60 s einen i.v.-Zugang anzulegen. Daher kann der i.o.-Zugang beim kritisch kranken Kind auch als primärer Gefäßzugang eingesetzt werden, wenn der Anwender davon ausgeht, dass die Zeit für die Suche einer geeigneten Vene und der Punktionsversuch länger als 60 sec dauern würden. Eine Indikationsübersicht bietet die **Tabelle 1**:

Bei der intraossären Punktion handelt es sich grundsätzlich um ein ebenso einfach wie sicher durchzuführendes Verfahren. Allerdings handelt es sich auch um ein invasives Verfahren mit dem Risiko potentiell schwerwiegender Komplikationen (z.B. Osteomyelitis). Deshalb ist aus Sicht der Leitlinienarbeitsgruppe folgendes zu beachten:

Die korrekte klinische Indikation und die medizinische Notwendigkeit einer intraossären Infusion sollen sowohl im Kindes- als auch im Erwachsenenalter in jedem Einzelfall gegeben sein. Die rein

„prophylaktische“ Anlage einer intraossären Infusion ohne unmittelbar notwendige Medikamentenapplikation und / oder Infusionstherapie ist nicht indiziert und deshalb zu unterlassen.

Empfohlene Punktionsstellen

Der ideale Punktionsort zur Etablierung der intraossären Infusion muss in Abhängigkeit vom Patientenalter, dem Typ des verwendeten Verfahrens bzw. Punktionssystems (manuell, halbautomatisch, automatisch) sowie unter Berücksichtigung patientenseitiger oder anderer Einschränkungen gewählt werden (**Tabelle 2**) [18,19,23,24]. Grundsätzlich sollte der Punktionsort aber folgende Voraussetzungen erfüllen: Eine relativ dünne Kortikalis bei gleichzeitig großem Markraum, eine möglichst plane Oberfläche sowie einfache anatomische Landmarken zur raschen und sicheren Identifikation und Punktion bei möglichst geringer Dislokationsgefahr [61]. Drei Insertionsstellen erfüllen diese Kriterien: Die proximale Tibia, die distale Tibia sowie der proximale Humerus. Die intraossäre Punktion am Sternum ist strikt auf das Erwachsenenalter und die Verwendung spezieller Punktionssysteme beschränkt und wird bevorzugt im militärmedizinischen Umfeld genutzt [23,24,27,61].

Bei Neugeborenen und Kindern bis 6 Lebensjahre wird die proximale mediale Tibia ca. 1 (-2) cm distal der Tuberositas tibiae (Cave: Wachstumsfuge [30]) als Insertionsort der ersten Wahl empfohlen (**Abbildung 2**). Alternativ können die distale Tibia an der medialen Fläche ca. 1-2 cm proximal des Malleolus medialis (Innenknöchel) punktiert werden [62]. In der Literatur aufgeführt, aber praktisch ohne wesentliche Bedeutung ist die alternative Punktion am distalen Femur 1-2 cm proximal des Patellaoberrandes von ventral. Hierbei ist zu beachten, dass das Bein bei Insertion gestreckt ist und eine nachfolgende Extension oder Flexion zu einer Nadeldislokation durch Bewegung der Quadricepssehne führen kann. Daher sollte das Bein nach Insertion in Streckung geschient werden

Bei Kindern über 6 Lebensjahre wird die Kortikalis der proximalen Tibia zunehmend dicker, sodass Schwierigkeiten für manuelle Punktionssysteme entstehen können.

Aufgrund der ab dem 6. Lebensjahr zunehmend dicker werdenden Kortikalis der Tibia sollten bei älteren Kindern entweder entsprechende halbautomatische bzw. automatische Punktionssysteme verwendet werden oder auf die genannten alternativen Punktionsstellen ausgewichen werden (alle Systeme).

Aus anatomischen Gründen (insbesondere Gefahr einer mediastinalen Perforation) ist bei Kindern die sternale intraossäre Punktion obsolet.

Bei erwachsenen Notfallpatienten wird die Punktion der proximalen medialen Tibia auf Höhe der Tuberositas tibiae als Insertionsort der ersten Wahl empfohlen (halbautomatische und automatische Systeme). Alternativ wird die Punktion an der distalen Tibia an der medialen Fläche 1-2 cm proximal des Malleolus medialis empfohlen (alle Systeme).

Eine Alternative im Erwachsenenalter stellt die Punktion am proximalen Humerus dar (alle Systeme) (**Abbildung 3**) sowie die sternale Punktion am Manubrium sterni dar. Für die sternale Punktion ist ein spezielles Punktionssystem notwendig (z.B. F.A.S.T-System, Pyng Med. Corp., Richmond, Canada) [26,56]. Die sternale intraossäre Punktion wird bevorzugt im militärmedizinischen Umfeld genutzt, da hier regelhaft penetrierende Verletzungen mit traumatischen Extremitätenamputationen auftreten und das Sternum durch Schutzwesten zumeist unversehrt ist [23,24,26].

Die Autoren empfehlen bei Verwendung von halbautomatischen Punktionssystemen (z.B. EZ-IO®) und in allen Altersklassen als Punktionsstelle der 1. Wahl grundsätzlich die proximale mediale Tibia zu wählen.

Dieser Punktionsort ist bei allen Altersgruppen sehr einfach und sicher zu lokalisieren, verfügt über eine ebenso flache wie breite Insertionsfläche und die subkutanen Gewebestrukturen sind an dieser Stelle meist nur minimal ausgeprägt [24]. Es konnte gezeigt werden, dass im Vergleich zu anderen Punktionsstellen nicht nur die primäre Erfolgsrate signifikant höher, sondern auch die Insertionszeiten signifikant kürzer sind [33]. Zudem ist die Gefahr einer Kanülendislokation im

Vergleich zur Punktion am proximalen Humerus deutlich geringer [33]. Beim Säugling mit übermäßig ausgeprägten subkutanen Fettgewebe an der Punktionsstelle (sogenannter „speckiger“ Säugling) oder beim Kleinkind besteht allerdings die Gefahr, dass eine 15 mm Nadel zu kurz ist und es dadurch zu Dislokationen kommt. Der Hersteller hat daher die Indikation für die 25 mm-Kanüle bis zum Gewicht von 3 kg erweitert. Bei grösseren, insbesondere speckigen Säuglingen sollte initial abgeschätzt werden, welche Kanülenlänge adäquat sein mag: Zuerst Ansetzen der Kanüle durch die Haut auf den Knochen und Abschätzen der Punktionstiefe. Mit der 25 mm Kanüle soll nur bis max. 2-3 mm über den Loss nach Durchdringen der Kortikalis eingegangen werden, der Kanülenansatz kommt dann in der Luft zu stehen. In dieser Altersgruppe wird zum Teil auch die distale Tibia als initiale Anlagelokalisation im Sinne einer Expertenmeinung empfohlen. Beim Neugeborenen und kleinen Säugling hingegen ist die 15 mm-Kanüle oft *zu lang*, sodass es hier zur Perforation der gegenüberliegenden Kortikalis mit Extravasation und Kompartmentsyndrom kommen kann. Ein besonders sorgfältiges, tiefenkontrolliertes Inserieren der Kanüle in ggf. nicht gesamter Länge ist hier dringend angeraten (s. Komplikationen).

Punktionssysteme und Technik der intraossären Punktion

Zur intraossären Punktion steht eine Vielzahl von Systemen zur Verfügung. Sie werden nach ihrem Funktionsprinzip in manuelle (z.B. Cook-Kanüle®, Cook Critical Care, Bloomington, IN, USA) halbautomatische (z.B. Arrow® EZ-IO®-System, Teleflex, Lockhill, TX, USA) und automatische Systeme (z.B. NIO®, PerSys, Houston TX, USA) unterteilt (**Abbildung 4**) [21-24,64].

Die meisten verfügbaren Punktionssysteme ermöglichen eine hohe Erfolgsrate, eine kurze Insertionszeit und bieten eine gute Anwenderfreundlichkeit. Halbautomatische Systeme scheinen dabei unter Berücksichtigung eines adäquaten Trainings besonders günstige Ergebnisse zu gewährleisten [36,37,65,67-70].

Eine detaillierte Darstellung und Beschreibung der einzelnen Schritte zur Durchführung einer intraossären Punktion mittels der unterschiedlichen Punktionssysteme würde den Umfang einer Leitlinie sprengen und ist deshalb nicht

Gegenstand dieser Publikation. An dieser Stelle sei daher auf die im Anhang aufgeführte, weiterführende Literatur verwiesen [24,70-72].

Grundsätzlich sollte der Bereich um die Punktionsstelle gründlich desinfiziert werden und die Anlage der intraossären Infusion unter möglichst sterilen Kautelen erfolgen [23,24]. Unter Berücksichtigung des Grades der Vitalgefährdung und der Risiko-/Nutzen-Bewertung muss bei weniger dringlichen/weicheren Indikationen ein streng aseptisches Vorgehen gefordert werden.

Bei bewusstseinsklaren Patienten sollte eine Lokalanästhesie der Einstichstelle bis zum Periost durchgeführt werden [23,24]. Während die eigentliche Punktion des Knochens weniger schmerzhaft ist, kann es jedoch bei der Aspiration und der Injektion über die intraossäre Kanüle zu einem starken Schmerzreiz kommen. In Abhängigkeit von der Dringlichkeit der Medikamentengabe ist bei bewusstseinsklaren Patienten die vorherige intraossäre Applikation eines Lokalanästhetikums (z.B. Lidocain 1% ohne Konservierungsstoff und ohne Adrenalin: 0,5 mg/kgKG bei Patienten mit 3-39 kgKG und 20-40 mg bei Patienten >40kgKG) zur Schmerzreduktion sinnvoll und notwendig sein [24,73-77].

Zeichen der korrekten Lage der intraossären Kanüle sind [23,24,30,35,36,44]:

- Widerstandsverlust beim Durchdringen der Kortikalis des Knochens (Cave: Ausgeprägt nur bei manuellen Systemen; bei halbautomatischen Systemen deutlich geringer und bei automatischen Systemen gar nicht spürbar),
- „federnd-fester“ Sitz der intraossären Kanüle im Knochen,
- Aspiration von Knochenmark (Cave: nicht bei allen Patienten trotz korrekter Kanülenlage möglich; daher kein obligates Kriterium und Gefahr der Kanülenobstruktion),
- Bolusinjektion von 10 ml Infusionslösung ohne erhöhten bzw. oder mit nachlassendem Widerstand und ohne Paravasat.

Das Vorgehen ist in **Tabelle 3** noch einmal zusammengefasst dargestellt.

Weitere Sicherheitsregeln

Zur Minimierung der Gefahr einer Dislokation der intraossären Kanüle und deren möglichen Folgen (z.B. Verlust des IO-Zugangs, Extravasation in das Weichteilgewebe mit der Gefahr eines Kompartmentsyndroms) sollten die für einzelne Punktionssysteme zur Verfügung stehenden Fixierungssets (z.B. EZ-IO®-System) konsequent benutzt werden [61,78].

Das Infusionssystem soll nicht direkt an die intraossäre Kanüle konnektiert, sondern eine kurze, auf der Haut pflasterfixierte Schlauchleitung mit Dreiwegehahn dazwischengeschaltet werden (Abbildung 5). Ebenso sollte der Punktionszeitpunkt dokumentiert werden.

Dies geschieht idealerweise mithilfe eines speziell hierfür vorgesehenen Bändchens (z.B. EZ-IO®-System) in der Nähe des Punktionsortes, um so auch im weiteren Verlauf jederzeit nachvollzogen werden zu können.

Auch wenn erste Untersuchungen eine vermeintlich sichere Liegedauer bis 48 h suggerieren, sind diese Studien mit großer Vorsicht zu interpretieren und nur als vorläufige Ergebnisse zu betrachten [79].

Zur Minimierung der Infektionsgefahr sollte die Liegedauer der intraossären Kanüle grundsätzlich so kurz wie möglich gehalten werden, d.h. die intraossäre Kanüle sollte nach maximal 24 h, idealerweise jedoch binnen 2 h nach Klinikaufnahme, entfernt und durch einen unter optimierten Bedingungen gelegten peripher- oder zentralvenösen Zugang ersetzt werden.

Aus Sicht der Expertengruppe sollte unmittelbar vor Entfernung der Kanüle über die noch liegende intraossäre Kanüle die Einmalgabe eines Antibiotikums (Cefuroxim oder Cephazolin) erwogen werden [37,62,80], insbesondere wenn die IO-Kanülierung unter eingeschränkter Asepsis erfolgt war.

Die Entfernung der intraossären Kanüle erfolgt unter aseptischen Kautelen. Die Insertionsstelle wird für 48 h steril verbunden.

In der Folge sollte die ehemalige Punktionsstelle auf Entzündungszeichen (Schwellung, Rötung, Sekret) kontrolliert werden.

Bei Knochenschmerzen wird zudem zum Ausschluss einer Osteomyelitis oder Fraktur eine entsprechende bildgebende Diagnostik empfohlen.

Um im weiteren Behandlungsverlauf auftretende Probleme nach Entfernung der intraossären Kanüle sicher detektieren und einschätzen zu können, wird die schriftliche Dokumentation des Entfernens einer intraossären Kanüle empfohlen.

Kontraindikationen

Im Rahmen der Behandlung bei akut vital bedrohlichen Notfallsituationen bestehen gegenüber der intraossären Infusion grundsätzlich keine Kontraindikationen!

Allerdings können patientenseitige Bedingungen vorliegen, die eine erfolgreiche Anwendung des Verfahrens einschränken bzw. nicht erfolgreich erscheinen lassen. Bei folgenden Konstellationen sollte eine intraossäre Punktion nicht durchgeführt werden [61,81-83]:

- Knochenfraktur am oder proximal des Punktionsortes (Gefahr der Paravasatbildung),
- Gefäßverletzung proximal der Punktionsstelle (Gefahr der Paravasatbildung),
- Kompartmentsyndrom an der zu punktierenden Extremität,
- Fehlende Landmarken
- Vorausgegangene intraossäre Punktionsversuche am gleichen Knochen binnen der letzten 24-48 h (Gefahr der Paravasatbildung),
- Einliegendes Osteosynthesematerial am Punktionsort oder bekannte alte Fraktur (Unmöglichkeit des Einbringens der intraossären Punktionskanüle),
- stattgehabte Sternotomie (gilt nur für ein sternales intraossäres Punktionssystem, z.B. FAST1[®]).

Relative Kontraindikationen zur intraossären Punktion gelten prinzipiell nur bei nicht akut vital bedrohlichen Situationen, bei denen eine besonders sorgfältige Risiko-Nutzen Abwägung erforderlich ist [35,69,81,82,84-88] :

- Akute Infektionen oder Verbrennungen/Verbrühungen an der Punktionsstelle
- Knochenerkrankungen (z.B. Osteogenesis imperfecta, schwerwiegende Osteoporose),
- Lokale bakterielle Infektionen, Bakteriämie und Sepsis,
- Intrakardialer Rechts-Links-Shunt (Gefahr der paradoxen Knochenmark-/Luft-/Fettembolie).

Komplikationen

Durch die erheblich zunehmende Häufigkeit durchgeführter intraossärer Infusionen in der prähospitalen und innerklinischen Notfallmedizin steigt auch die Wahrscheinlichkeit des Auftretens von Komplikationen [2].

Die Gesamtkomplikationsrate der intraossären Infusion wird in der Literatur mit etwa 1,6% angegeben [4,23,24,89]. Werden nur klinisch relevante Komplikationen betrachtet, so reduziert sich die Komplikationsrate auf 0,8% [23]. Häufige Komplikationen sind – auch in Abhängigkeit vom verwendeten Punktionssystem - die Fehlpunktion, das Verbiegen bzw. der Bruch der Kanüle im Rahmen der intraossären Punktion sowie die Extravasation oder Schwellung [23,35,53,57]. Am ehesten entstehen diese Komplikationen im Rahmen einer fehlerhaften Anwendung und nur noch selten durch ein Technikversagen (z.B. Kanülenbruch).

Bei den heute überwiegend verwendeten halbautomatischen Punktionssystemen stellt die Extravasation als Folge einer Kanülenfehlage, multiplen Punktionsversuchen am gleichen Knochen oder einer inkorrekt Kanülenlänge, die häufigste Komplikation dar [90]. Ganz besonders bei Neugeborenen und kleinen Säuglingen ist aufgrund der kleinen anatomischen Verhältnisse die Gefahr einer Kanülenfehlage sehr groß (z.B. Perforation der gegenüberliegenden Kortikalis oder akzidentelle, tangentielle Kanülierung).

Als mögliche Folge einer Extravasation ist das Kompartmentsyndrom an der punktierten Extremität zu nennen [23,26,91,93-102].

Insbesondere bei dem weit verbreiteten semiautomatischen EZ-IO®-System sollte die Auswahl der Kanülenlänge nicht ausschließlich körperrgewichtorientiert erfolgen, sondern bei der Kanülenauswahl auch die patientenindividuellen anatomischen Verhältnisse an der Punktionsstelle mit einbezogen werden.

Bei einer intraossären Infusion sollen regelmäßig Kontrollen auf Schwellungen und frühe Zeichen eines sich entwickelnden Kompartmentsyndroms sowie auf Dislokation der intraossären Kanüle erfolgen.

Bei der Applikation von Katecholaminen (via Spritzenpumpe mit meist geringen Flowraten) sollte zusätzlich eine parallel laufende Infusion betrieben werden, um möglichst frühzeitig eine Extravasation detektieren zu können.

Vereinzelt sind Knochenfrakturen an der Extremität verursacht durch eine intraossäre Punktion beschrieben worden [35,57,104,104]. Insgesamt sind derartige Komplikationen äußerst selten und i.d.R. auf eine fehlerhafte Anlagetechnik bzw. auf manuelle Systeme mit großer Kraftanwendung zurückzuführen [23].

Durch Injektion in den Knochenmarkraum können auch Knochenmarks-, Fett- und Luftembolien hervorgerufen werden [105-107]. Die Inzidenz von Knochenmarks- und Fettembolien nach Anlage einer intraossären Infusion ist zwar durchaus hoch, jedoch ohne relevanten Einfluss auf Morbidität und Mortalität [23].

Bei Kindern kann die Gefahr einer Verletzung der Epiphysenfuge durch eine korrekte Anlagetechnik verringert werden [24]. Weiterhin können Hautinfektionen und Hautnekrosen auftreten.

Eine in der Literatur schwerwiegende Komplikation nach intraossärer Punktion ist die Osteomyelitis, deren Inzidenz ganz wesentlich von der Liegedauer der intraossären Kanüle bestimmt wird. In einem Review aus dem Jahr 1985, bei dem 30 Studien und 4.270 Patienten Berücksichtigung fanden, wird die Inzidenz mit 0,6% angegeben [49]. In einem aktuellen Review aus dem Jahr 2014, bei dem 13 Studien und 1.367 Patienten Berücksichtigung fanden, wird die Inzidenz einer Infektion (inkl. Osteomyelitis) mit 0% angegeben [23]. Die Autoren dieser Leitlinie führen dieses Ergebnis ganz wesentlich auf die nun überwiegend verwendeten modernen halbautomatischen Punktionssysteme, das streng aseptische Vorgehen sowie die kurze Liegedauer intraossärer Kanülen zurück [23]. Dennoch gilt: Der intraossäre Zugang ist lediglich ein überbrückendes Verfahren bis zur Schaffung eines peripher- oder zentralvenösen Zugangs.

Training

Alle ärztlichen und nichtärztlichen Mitarbeiter einer medizinischen Einrichtung, die prähospital oder in der innerklinischen Versorgung mit pädiatrischen oder adulten Notfallpatienten konfrontiert werden, sollen in der Technik der intraossären Punktion unterrichtet und regelmäßig trainiert werden.

Lokale bzw. regionale Algorithmen zum Vorgehen bei schwieriger Venenpunktion können helfen, dem Anwender eine hohe Sicherheit in der Indikationsstellung und zur Wahl des besten Zeitpunkts für eine intraossäre Punktion zu geben.

In den vergangenen Jahren haben sich hierzu verschiedene Ausbildungskonzepte etabliert, die am Phantommodell, Tierknochen oder am Leichenpräparat die Technik der intraossären Punktion realitätsnah vermitteln können [66,108].

Übungspunktionen an lebenden Probanden, bzw. gegenseitiges punktieren durch Teilnehmer im Rahmen von intraossären Workshops können nicht empfohlen werden, da es im Rahmen der zwar sehr selten aber dennoch auftretenden Komplikationen zu relevanten medizinischen Problemen bis hin zum Extremitätenverlust kommen kann.

Vor diesem Hintergrund ist eine intraossäre Punktion ohne robuste medizinische Indikation zu risikobehaftet und sollte kritisch diskutiert werden bzw. unterbleiben.

Vorhaltung

Die erfolgreiche Anwendung der intraossären Punktion verlangt neben einer adäquaten Schulung und dem Training dieser Technik auch die unmittelbare Verfügbarkeit der notwendigen Ausrüstung [88]. Besonders günstig ist es, wenn in einem medizinischen Bereich (z.B. Notarzteinsetzfahrzeug, Rettungshubschrauber, zentrale Notaufnahme, Schockraum, Operationsbereich, Intensivstation, Reanimationsteam), der funktionell durch das gleiche Personal besetzt wird, die jeweils gleiche Ausrüstung zur Verfügung steht. So lässt sich gewährleisten, dass die

Anwender mit der entsprechenden Technik und der vorgehaltenen Ausstattung vertraut sind bestehen [5].

Literatur

1. *Bernhard M, Gräsner J, Gries A et al.* Die intraossäre Infusion in der Notfallmedizin – Empfehlungen des Wissenschaftlichen Arbeitskreises Notfallmedizin und des Wissenschaftlichen Arbeitskreises Kinderanästhesie der DGAI. *Anästh Intensivmed.* 2010; 51: 615-620.
2. *Helm M, Hossfeld B, Schlechtriemen T et al.* Einsatz der intraossären Infusion im deutschen Luftrettungsdienst - Bundesweite Analyse im Zeitraum von 2005-2009. *Anaesthesist* 2011; 60: 1119-1125.
3. *Helm M, Schlechtriemen T, Haunstein B et al.* Intraossäre Punktion im Deutschen Luftrettungsdienst – Leitlinienempfehlungen vs. Einsatzrealität. *Anaesthesist* 2013; 62: 981-987.
4. *Helm M, Haunstein B, Schlechtriemen T et al.* EZ-IO intraosseous device implementation in German Helicopter Emergency Medical Service. *Resuscitation* 2015; 88: 43-47.
5. *Cheung W, Rosenberg H, Vaillancourt Ch.* Barriers and Facilitators to Intraosseous Access in Adult Resuscitations When Peripheral Intravenous Access Is Not Achievable; *Academic Emergency Medicine* 2014; 21: 250-256.
6. *Wilson MH, Habik K, Wright Ch et al.* Pre-hospital emergency medicine. *Lancet* 2015; 386: 2526-2534.
7. *Ahrens KL, Reeder SB, Keevil JG et al.* Successful Computed Tomography Angiogram Through Tibial Intraosseous Access: A Case Report. *J Emerg Med* 2013; 45: 182-185.
8. *Chatterjee DJ, Bukunola TL, Samuels TL et al.* Resuscitation in massive obstetric haemorrhage using an intraosseous needle. *Anaesthesie* 2011; 66: 306-310.
9. *Lingner M, Niederer O, Majolk J et al.* Die intraossäre Infusion als Alternative in der Sepsistherapie beim Erwachsenen. *Anästhesiol Intensivmed Notfallmed Schmerzther* 2014; 49: 100-103.

10. *Neuhaus D.* Intraosseous infusion in elective and emergency pediatric anesthesia: when should we use it? *Curr Opin Anaesthesiol* 2014; 27(3) 282-287
11. *Neuhaus D, Weiss M, Engelhardt T et al.* Semi-elective intraosseous infusion after failed intravenous access in pediatric anaesthesia. *Anaesthesist* 2010; 59(2): 168-171.
12. *Weiss M, Henze G, Eich C et al.* Intraosseous infusion. An important technique also for pediatric anaesthesia. *Anaesthesist* 2009; 58(9): 863-872.
13. *Eich C, Weiss M, Landsleitner B, Neuhaus D, Philippi-Höhne C, Becke K, Strauß J.* Handlungsempfehlung zur intraossären Infusion in der Kinderanästhesie. Vom Wissenschaftlichen Arbeitskreis Kinderanästhesie der Deutschen Gesellschaft für Anästhesiologie und Intensivmedizin (DGAI). *Anästh Intensivmed* 2010;51:75-81
14. *Lee PMJ, Lee Ch, Rattner P et al.* Intraosseous versus central venous catheter utilization and performance during inpatient medical emergencies. *Crit Care Medicine* 2015; 43: 1233-1238
15. *Lewis P, Wright C.* Saving the critically injured trauma patient: a retrospective analysis of 1000 uses of intraosseous access. *Emerg Med J* 2015; 32: 463-467.
16. *Committee on Tactical Combat Casualty Care (CoTCCC).* Tactical Combat Casualty Care (TCCC) Guidelines 2015 – in: *Prehospital Trauma Life Support (PHTLS) – Military Edition* (eds: Salomone JP, Pons PT) Jones & Bartlett Learning 2015.
17. Leitlinien der TREMA e.V. für Tactical Combat Casualty Care (TCCC) – Version 2.0. [www: tremaonline.info](http://www.tremaonline.info)
18. *Bollinger M, Roessler M, Russo SG.* Inzidenz invasiver ärztlicher Massnahmen im Rettungsdienst. *Notfall Rettungsmed* 2015; 18: 215-221
19. *Maconochie IA, Bingham R, Eich C et al.* European Resuscitation Council Guidelines for Resuscitation 2015. Section 6. Paediatric life support. *Resuscitation* 2015; 98: 223-248.
20. *Sogar J, Nolan JP, Deakin CD et al.* European Resuscitation Council Guidelines for Resuscitation 2015. Section 3. Adult advanced life support. *Resuscitation* 2015; 98: 100-147.
21. *Fiser DH.* Intraosseous infusion. *New Engl J Med* 1990; 322: 1579-1581

22. *Kruse JA, Vyskocil JJ, Haupt MT.* Intraosseous infusions: a flexible option for the adult or child with delayed, difficult or impossible conventional vascular access. *Crit Care Med* 1994; 22: 728-729.
23. *Rosetti V, Thompson BM, Aprahamian C et al.* Difficulty and delay in intravascular access in pediatric arrests. *Ann Emerg Med* 1984; 13: 406.
24. *Anson JA.* Vascular Access in Resuscitation – Is there a role for the intraosseous route? *Anaesthesiology* 2014; 120: 1015-1031.
25. *Dev SP, Stefan RA, Saun T et al.* Insertion of an intraosseous needle in adults. *N Engl J Med* 2014; 370: e35.
26. *Meyburg J, Bernhard M, Hoffmann GF et al.* Grundlagen für die Behandlung von Notfällen im Kindesalter. *Dtsch Arztl Int* 2009; 106: 739-748.
27. *Bernhard M, Aul A, Helm M, et al.* Invasive Notfalltechniken in der Notfallmedizin. Indikationen und Ausbildungskonzepte. *Notfall Rettungsmed* 2008; 11: 304-309.
28. *Sommer A, Weiss M, Deanovic D et al.* Intraosseous infusion in the pediatric emergency medical service. Analysis of emergency medical missions 1990-2009. *Anaesthesist* 2011; 60(2) 125-131.
29. *Zink W, Völkl A, Martin E, Gries A.* Die „INTECH“- Studiengruppe: Invasive Notfalltechniken (INTECH) – Ein Ausbildungskonzept in der Notfallmedizin? *Anaesthesist* 2002; 51: 853-862.
30. *Helm M, Breschinski W, Lampl L et al.* Die intraossäre Punktion in der präklinischen Notfallmedizin. *Anaesthesist* 1996; 45: 1196-1202.
31. *Bodenham A, Babu S, Bennett J et al.* Association of Anaesthetists of Great Britain and Ireland – Safe vascular access 2016; *Anaesthesia* 2016; 71: 573-585
32. *Banerjee S, Singhi SC, Singh S, Singh M.* The intraosseous route is a suitable alternative to intravenous route for fluid resuscitation in severely dehydrated children. *Indian Pediatr* 1994; 31: 1511-20.
33. *Leidel BA, Kirchhoff C, Bogner V, et al.* Comparison of intraosseous versus central venous vascular access in adults under resuscitation in the emergency department with inaccessible peripheral veins. *Resuscitation* 2012; 83 (1): 40-45.

34. *Reades R, Studnek JR, Vandeventer S et al.* Intraosseous versus intravenous vascular access during out-of-hospital cardiac arrest: a randomized controlled trial. *Ann Emerg Med* 2011; 58: 509-516.
35. *Barnard et al.* Rapid sequence induction of anaesthesia via the intraosseous route: a prospective observational study. *Emerg Med J.* 2015; 32: 449-452.
36. *Helm M, Fischer S, Hauke J, et al.* Invasive Techniken in der Notfallmedizin – Der intraossäre Zugang. *Notfall Rettungsmed* 2008; 11: 317-324.
37. *Weiss M, Gächter-Angehm J, Neuhaus D.* Intraossäre Infusionstechnik. *Notfall Rettungsmed* 2007; 10: 99-116.
38. *Tobias JD, Ross AK.* Intraosseous infusions: A review for the anesthesiologist with a focus on pediatric use. *Anesth Analg* 2010; 110: 391-401.
39. *Tondevold E, Eriksen J, Jansen E et al.* Observation on long bone medullary pressure in relation to mean arterial blood pressure in the anaesthetized dog. *Acta Orthop Scand* 1979; 50: 527-531.
40. *Glaeser PW, Hellmich TR, Szewczuga D et al.* Five-year experience in prehospital intraosseous infusions in children and adults. *Ann Emerg Med* 1993; 22: 1119–24.
41. *Fiorito BA, Mirza F, Doran TM et al.* Intraosseous access in the setting of pediatric critical care transport. *Pediatr Crit Care Med* 2005; 6: 50–3.
42. *Dubick MA, Kramer GC.* Hypertonic saline dextran (HSD) and intraosseous vascular access for the treatment of haemorrhagic hypotension in the far-forward combat arena. *Ann Acad Med Singapore* 1997; 26: 64–9.
43. *Chávez-Negrete A, Majluf Cruz S, Frati Munari A et al.* Treatment of hemorrhagic shock with intraosseous or intravenous infusion of hypertonic saline dextran solution. *Eur Surg Res* 1991; 23: 123–9
44. *Ruiz-Hornillos PJ, Martinez-Camarra F, Elizondo N et al.* Systemic fibrinolysis through intraosseous vascular access in ST-segment elevation myocardial infarction, *Ann Emerg Med.* 2011; 57; 572-574.
45. *Guy J, Haley K, Zuspan SJ.* Use of intraosseous infusion in the pediatric trauma patient. *J Pediatr Surg* 1993; 23: 158- 161.
46. *Orlowski JP, Porembka DT, Gallagher JM et al.* Comparison study of intraosseous, central intravenous, and peripheral intravenous infusions of emergency drugs. *Am J Dis Child* 1990; 144: 112–7.
47. *Valdés M, Araujo P, de Andrés C et al.* Intraosseous administration of

- thrombolysis in out-of-hospital massive pulmonary thromboembolism. *Emerg Med J* 2010; 27: 641–4.
48. *Alam HB, Punzalan CM, Koustova E et al.* Hypertonic saline: intraosseous infusion causes myonecrosis in a dehydrated swine model of uncontrolled hemorrhagic shock. *J Trauma* 2002; 52: 18-25.
49. *Christensen DW, Vernon DD, Banner W Jr et al.* Skin necrosis complicating intraosseous infusion. *Pediatr Emerg Care* 1991; 7: 289–90.
50. *Von Hoff DD, Kuhn JG, Burris HA, Miller LJ.* Does intraosseous equal intravenous? A pharmacokinetic study. *Am J Emerg Med* 2008;26:31-38.
51. *Spivey WH.* Intraosseous infusions. *J Pediatr* 1987:639- 643.
52. *Ong ME, Chan YH, Oh JJ, Ngo AS.* An observational, prospective study comparing tibial and humeral intraosseous access using the EZ-IO. *Am J Emerg Med* 2009; 27:8–15.
53. *Hammer N, Möbius R, Gries A et al.* Comparison of the fluid resuscitation rate with and without external pressure using two intraosseous systems for adult emergencies, the CITRIS-study. *PLOS ONE* 2015; DOI: 10.1371/journal.pone.0143726.
54. *Helm M, Hauke J, Bippus N, Lampl L.* Die intraossäre Punktion in der präklinischen Notfallmedizin. 10-jährige Erfahrungen im Luftrettungsdienst. *Anaesthesist* 2007;56:18- 24.
55. *Brenner T, Gries A, Helm M, Bernhard M.* Intraosseous infusion systems in the prehospital setting. *Resuscitation* 2009;80:607.
56. ILCOR. Paediatric basic and advanced life support. *Resuscitation* 2005;67:271-303.
57. *Fowler R, Gallagher JV, Isaacs SM, et al.* The role of intraosseous vascular access in the out-of-hospital environment (resource document to NAEMSP Position Statement). *Prehosp Emerg Care* 2007;11:63-66.
58. *Helm M, Gries A, Fischer S et al.* Invasive Techniken in der Notfallmedizin. III. Die intraossäre Punktion – Ein alternativer Gefäßzugang in pädiatrischen Notfallsituationen. *Anaesthesist* 2007;56:18-24.
59. *Cotton BA, Jerome R, Collier BR.* Guidelines for prehospital fluid resuscitation in the injured patient. *J Trauma* 2009;67:389-402.
60. *Eich C, Weiss M, Neuhaus D et al.* Die intraossäre Punktion in der Kindernotfallmedizin und Kinderanästhesie. *Anästhesiologie Intensivmedizin* 2010;51:75-

- 81.
61. *Hodge D.* Intraosseous infusions: a review. *Pediat Emerg Care* 1985;1:215-218.
62. *Petipas F, Guenezan J, Vendeuvre T et al.* Use of intra-osseous access in adults: a systematic review. *Critical Care* 2016; 20: 102-111.
63. *Eich C, Weiss M, Neuhaus D.* Handlungsempfehlungen zur intraossären Infusion in der Kinderanästhesie. *Anästh Intensivmed* 2011; 52: 46-52
64. *Orlowski JP* Emergency alternatives to intravenous access. Intraosseous, intratracheal, sublingual and other site drug administration. *Ped Crit Care* 1994; 41:1183-1199.
65. *Weiser G, Hoffmann Y, Galbraith R et al.* Current advances in intraosseous infusion - a systematic review. *Resuscitation* 2012; 83: 20-26. *LaRocco B, Wang HE.* Intraosseous infusion. *Prehosp Emerg Care* 2003;7:280-285. □
66. *Shavit I, Hoffmann Y, Galbraith R et al.* Comparison of two mechanical intraosseous infusion devices: a pilot, randomized crossover trial. *Resuscitation.* 2009;80:1029- 1033.
67. *Santos D, Carron PN, Yersin B et al.* EZ-IO intraosseous device implementation in a pre-hospital emergency medical service – a prospective study and review of the literature. *Resuscitation* 2013; 83: 440-445.
68. *Sunde GA, Heradstveit BE, Vikenes BH et al.* Emergency intraosseous access in a helicopter emergency medical service: a retrospective study. *Sjtre* 2010; 18: 52-57.
69. *Bernhard M, Zink W, Sikinger M et al.* Das Heidelberger Seminar „Invasive Notfalltechniken“ (INTECH) 2001-2004. Detaillierte Auswertung eines praxisorientierten notfallmedizinischen Ausbildungskonzeptes. *Notfall Rettungsmed* 2005;8:399-407.
70. *Bernhard M, Hossfeld B, Brenner T, Helm M.* Die intraossäre Punktion- Renaissance einer vergessenen Technik? *Intensiv- und Notfallbehandlung* 2008;4:200-206.
71. *Helm M, Hossfeld B, Lampl L et al.* Die intraossäre Punktion. *Notfallmedizin up2date* 2012; 13:93-96.
72. *Bernhard M, Helm M, Mutzbauer TS et al.* Invasive Notfalltechniken. *Notfall Rettungsmed* 2010; 13: 399-344.
73. *Bernhard M, Helm M, Mutzbauer TS et al.* Invasive Notfalltechniken:

- intraossäre Punktion, Notfallkoniotomie und Thoraxdrainage. *Notfallmedizin up2date* 2010; 11:41-59.
74. Helm M, Weissleder A, Bernhard M et al. *Intraossäre Punktionssysteme – Eine Übersicht der aktuell verfügbaren Systeme. Notfall Rettungsmed* 2017. *Im Druck.*
75. Philbeck TE, Miller L, Montez D. Pain management during intraosseous infusion through the proximal humerus. *Ann Emerg Med.* 2009; 54:128.
76. Philbeck TE, Miller L, Montez D et al. Hurts so good. Easing IO pain and pressure. *J Emerg Med Serv* 2010; 35:58-62.
77. Anson JA. Vascular access in resuscitation: Is there a role for the intraosseous route? *Anesthesiology* 2014; 120: 1015-1031.
78. Rose EC The evidence-based use of intraosseous lines in pediatric patients. *Pediatric emergency medicine practice.* 2012; 9:1-12.
79. Greenstein YY, Koenig SJ, Mayo PH et al. *A serious adult intraosseous catheter complication and review of the literature. Critical Care Med* 2016; 44:e904-9
80. Overbough R, Daulantes C, Miller L et al. Intraosseous vascular access catheter appears safe during extended dwell: a preliminary report. *Ann Emerg Med* 2015; 66 (4S).
81. Brenner T, Bernhard M, Helm M, et al. Comparison of two intraosseous infusion systems for adult emergency medical use. *Resuscitation* 2008;78:314-319. □
82. Macnab A, Christenson J, Findlay J et al. A new system for sternal intraosseous infusion in adults. *Prehosp Emerg Care* 2000; 4:173–7
83. Schwartz D, Amir L, Dichter R et al. The use of a powered device for intraosseous drug and fluid administration in a national EMS: A 4-year experience. *J Trauma* 2008; 64:650–654;
84. Schalk R, Schweigkofler U, Lotz G et al. Efficacy of the EZ-IO needle driver for out-of-hospital intraosseous access — A preliminary, observational, multi-center study. *Scand J Trauma Resusc Emerg Med* 2011; 19:65
85. La Rocco B, Wang HE. Intraosseous infusion. *Prehosp Emerg Care* 2003; 7:280-285.
86. Blumberg M, Gorn M, Crain EF. Intraosseous infusion. A review of methods and novel devices. *Ped Emerg Care* 2008;24:50-59. □

87. *Nutbeam T, Ferrgusson A.* Intraosseous access in osteogenesis imperfecta. *Resuscitation* 2009;88:1442-1443.
88. *Orlowski JP, Julius CJ, Petras RE et al.* The safety of intraosseous infusions: Risks of fat and bone marrow emboli to the lungs. *Ann Emerg Med* 1989; 18:1062–7
89. *Orlowski JP.* Emergency alternatives to intravenous access. Intraosseous, intratracheal, sublingual, and other-site drug administration. *Pediatr Clin North Am* 1994; 41:1183–99
90. *Hallas P, Brabrand M, Folkstad L* Reasons for not using intraosseous access in critical illness. *emj* 2012; 29: 506-507.
91. *Paxton JH.* Intraosseous vascular access: A review. *J Trauma* 2012; 14:195–32
92. *Rimer S, Westry JA, Rodriguez RL.* Compartment syndrome in an infant following emergency intraosseous infusion. *Clin Pediatr* 1988;27:259-260.
93. *LaSpada J, Kisson N, Melker R et al.* Extravasation rates and complications of intraosseous needles during gravity and pressure infusion. *Crit Care Med* 1995; 23:2023–8
94. *Atanda A Jr, Statter MB.* Compartment syndrome of the leg after intraosseous infusion: Guidelines for prevention, early detection, and treatment. *Am J Orthop (Belle Mead NJ)* 2008; 37:E198–200
95. *Moen TC, Sarwark JF.* Compartment syndrome following intraosseous infusion. *Orthopedics* 2008; 31:815
96. *Galpin RD, Kronick JB, Willis RB et al.* Bilateral lower extremity compartment syndromes secondary to intraosseous fluid resuscitation. *J Pediatr Orthop* 1991; 11:773–6
97. *Gayle M, Kisson N.* A case of compartment syndrome following intraosseous infusions. *Pediatr Emerg Care* 1994; 10:378
98. *Moscatti R, Moore GP.* Compartment syndrome with resultant amputation following intraosseous infusion. *Am J Emerg Med* 1990; 8:470–1
99. *Ribeiro JA, Price CT, Knapp DR Jr.* Compartment syndrome of the lower extremity after intraosseous infusion of fluid. A report of two cases. *J Bone Joint Surg Am* 1993; 75:430–3
100. *Vidal R, Kisson N, Gayle M.* Compartment syndrome following intraosseous infusion. *Pediatrics* 1993; 91:1201–2

101. *Wright R, Reynolds SL, Nachtsheim B.* Compartment syndrome secondary to prolonged intraosseous infusion. *Pediatr Emerg Care* 1994; 10:157–9
102. *Reece A.* Safety of power driven devices for intraosseous access in children. *BMJ* 2011; 343:d4362 doi: 10.1136/bmj.d4362.
103. *Taylor CC, Clarke NMP.* Amputation and intraosseous access in infants. *BMJ* 2011; 342:d2778 doi: 10.1136/bmj.d2778.
104. *Bowley DM, Loveland J, Pitcher GJ.* Tibial fracture as a complication of intraosseous infusion during pediatric resuscitation. *J Trauma* 2003;55:786-787.
105. *Melker RJ, Miller G, Gearen P et al.* Complications of intraosseous infusion. *Ann Emerg Med* 1990;19:731-732.
106. *Hillweg E, Aghayev E, Jackowski AC et al.* Gas embolism following medication application proven by post-mortem multislice computed tomography and autopsy. *Resuscitation* 2007;72:149-153.
107. *Hasan MY, Kisson N, Khan TM, et al.* Intraosseous infusion and pulmonary fat embolism. *Pediatr Crit Care Med* 2001;2:133-138.
108. *Rosetti VA, Thompson BM, Miller J, et al.* Intraosseous infusion: An alternative route of pediatric intravascular access. *Ann Emerg Med* 1985;104:558-888.
109. *Pfister CA, Egger L, Wirthmüller B et al.* Structured training in intraosseous infusion to improve potentially life saving skills in pediatric emergencies – Results of an open prospective national quality development project over 3 years. *Pediatr Anesth* 2008;18:223-229.
110. *Helm M, Hossfeld B, Lampl L et al.* Die intraossäre Punktion. In: *Notfalltechniken Schritt für Schritt*; Hrsg: Bernhard M, Gräsner JT; Thieme Verlag 2016; 167-176.

Abbildungen:

Abbildung 1: Schematische Darstellung der Zirkulationsverhältnisse am langen Röhrenknochen (proximale Tibia), nach [36]. (Mit freundlicher Genehmigung des Springer Verlages).

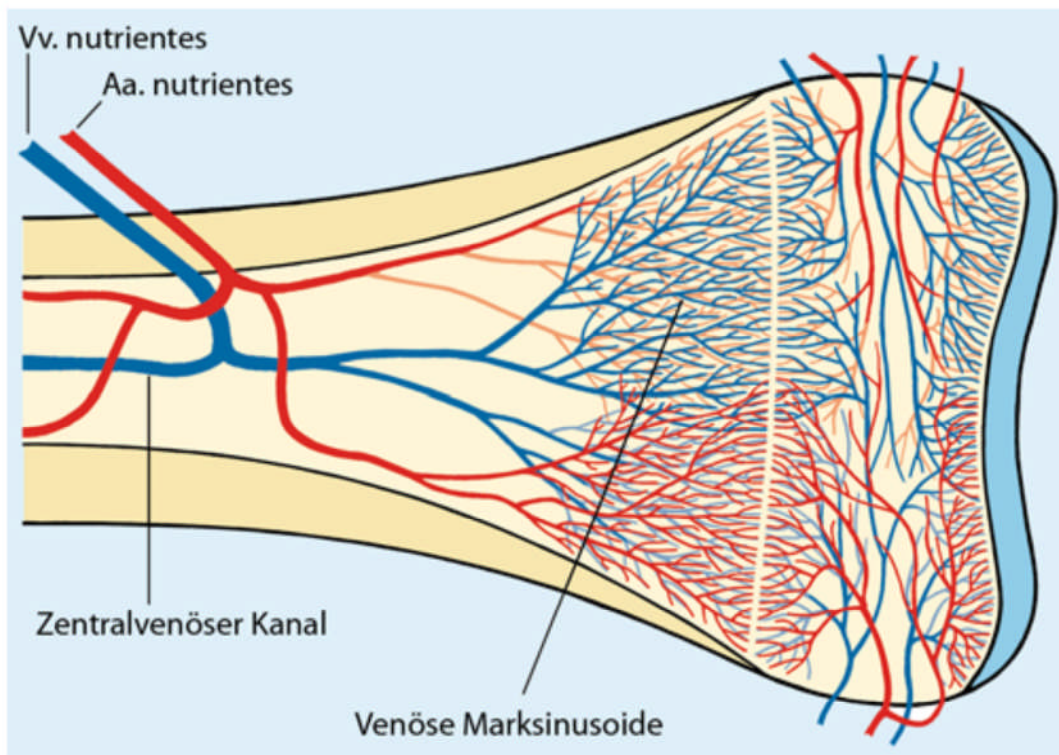


Abbildung 2: Identifikation der Punktionsstelle an der proximalen Tibia: Bei Neugeborenen und Kindern ≤ 6 Lebensjahren wird die proximale mediale Tibia rund 1(-2) cm distal der Tuberositas tibiae (Cave: Wachstumsfuge [30]) – bei erwachsenen Notfallpatienten wird die proximale mediale Tibia auf Höhe der Tuberositas tibiae punktiert. Alternativ wird die Punktion an der distalen Tibia an der medialen Fläche 1-2 cm proximal des Malleolus medialis empfohlen. (Mit freundlicher Genehmigung von Vidacare Corporation, San Antonio, Texas).

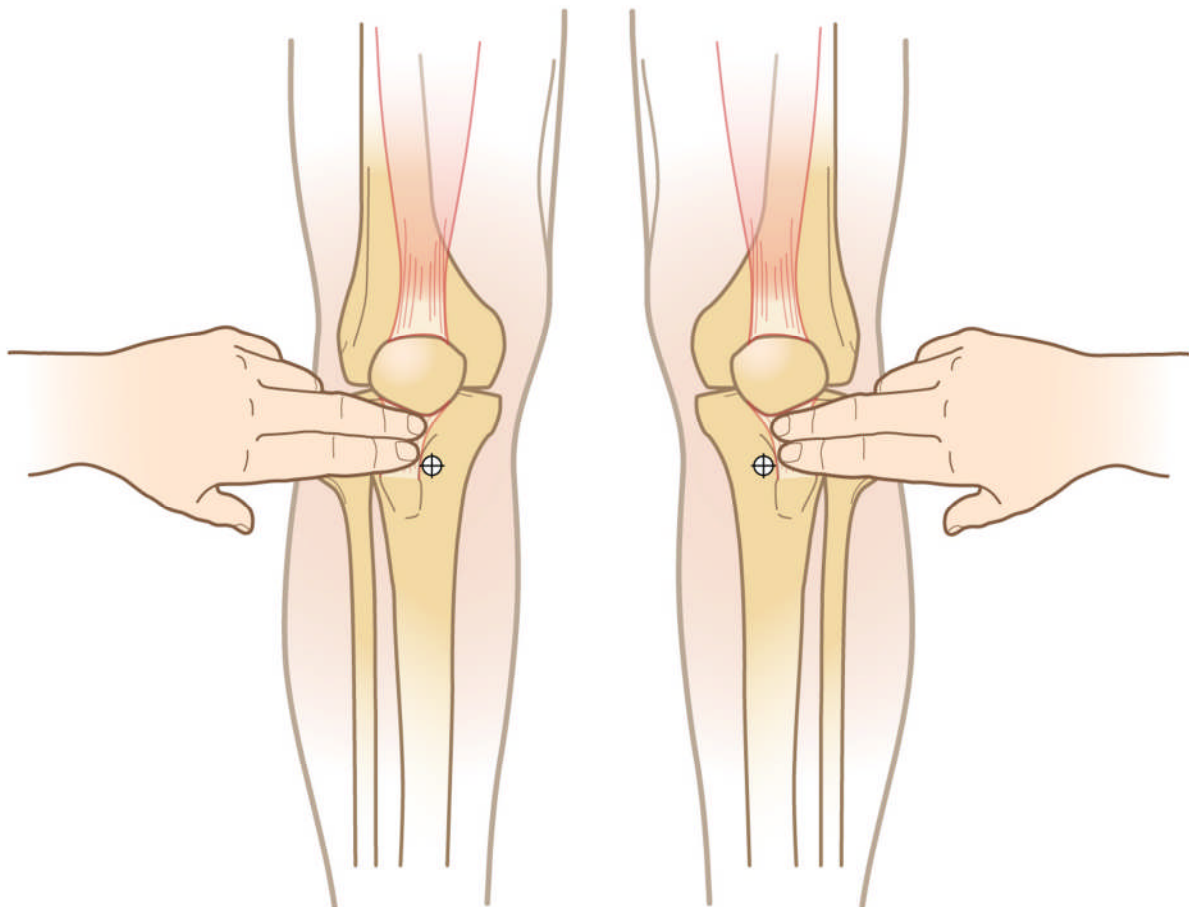


Abbildung 3: Identifikation der Punktionsstelle am proximalen Humerus: 2 cm distal vom Acromion am Humeruskopf. (Mit freundlicher Genehmigung von Vidacare Corporation, San Antonio, Texas).

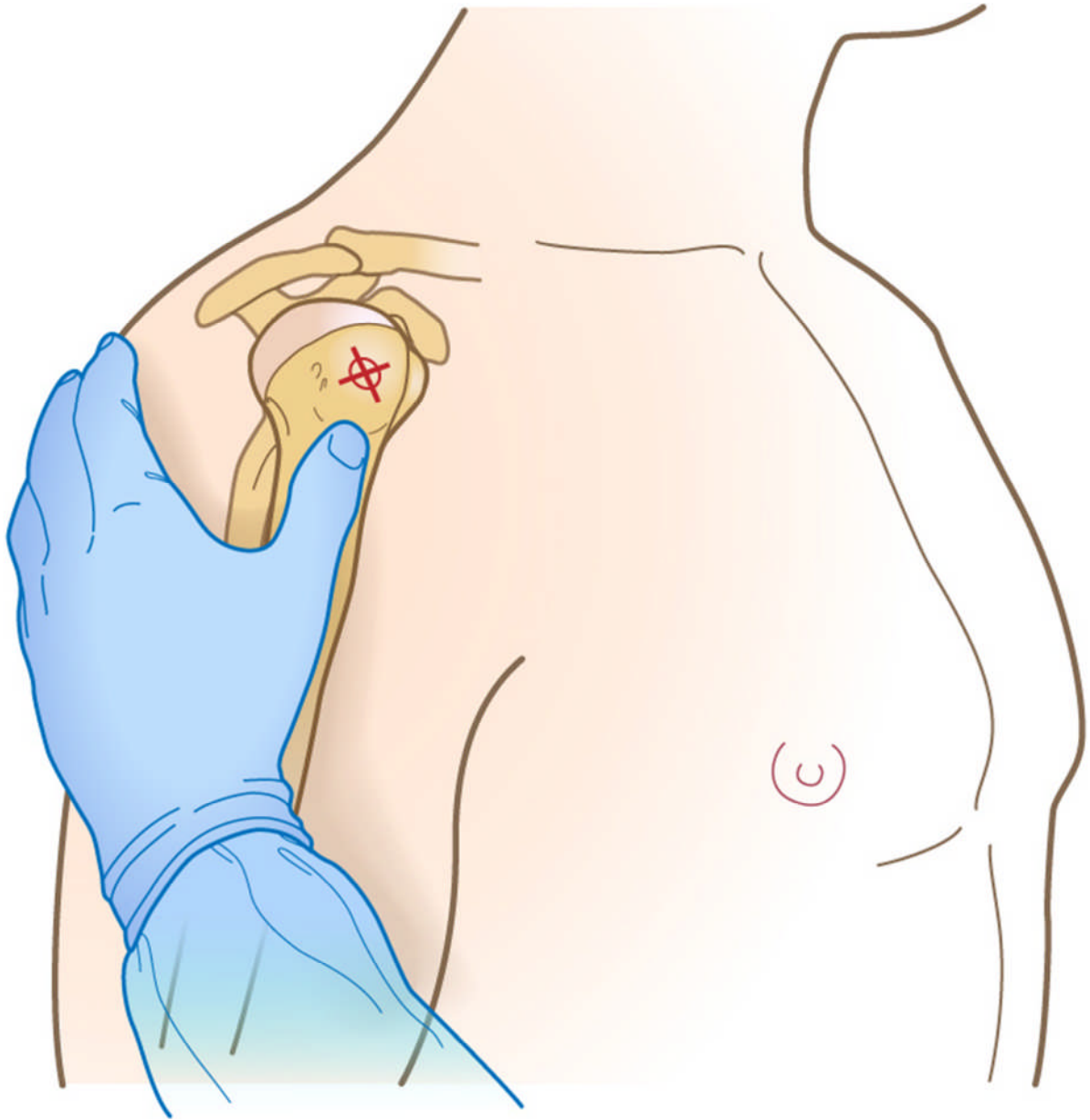
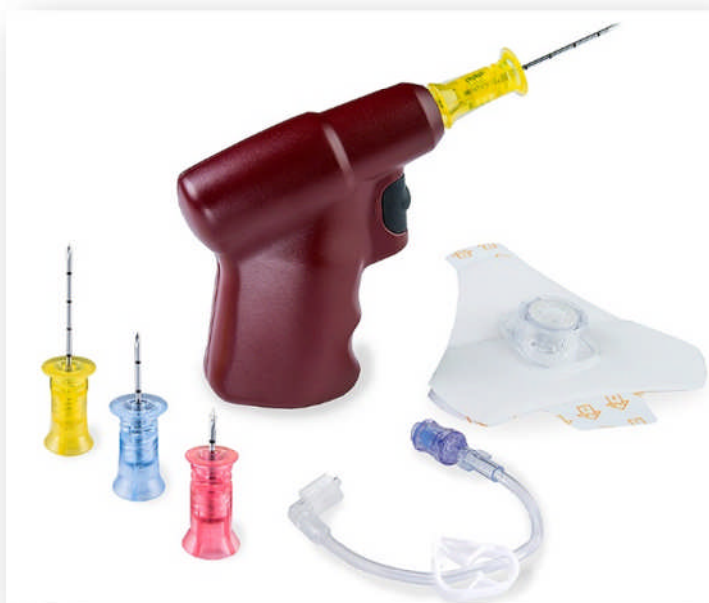

Abbildung 4: Gebräuchliche intraossäre Punktionssysteme: a) manuelle Punktionskanüle (Cook-Kanüle; Cook Critical Care, Bloomington, IN, USA), b) halbautomatisches System (Arrow®EZ-IO®-System; Teleflex, Lockhill, TX, USA) und c) automatisches System (z.B. NIO™; PerSys, Houston TX, USA). (Mit freundlicher Genehmigung durch die Firmen).

a)



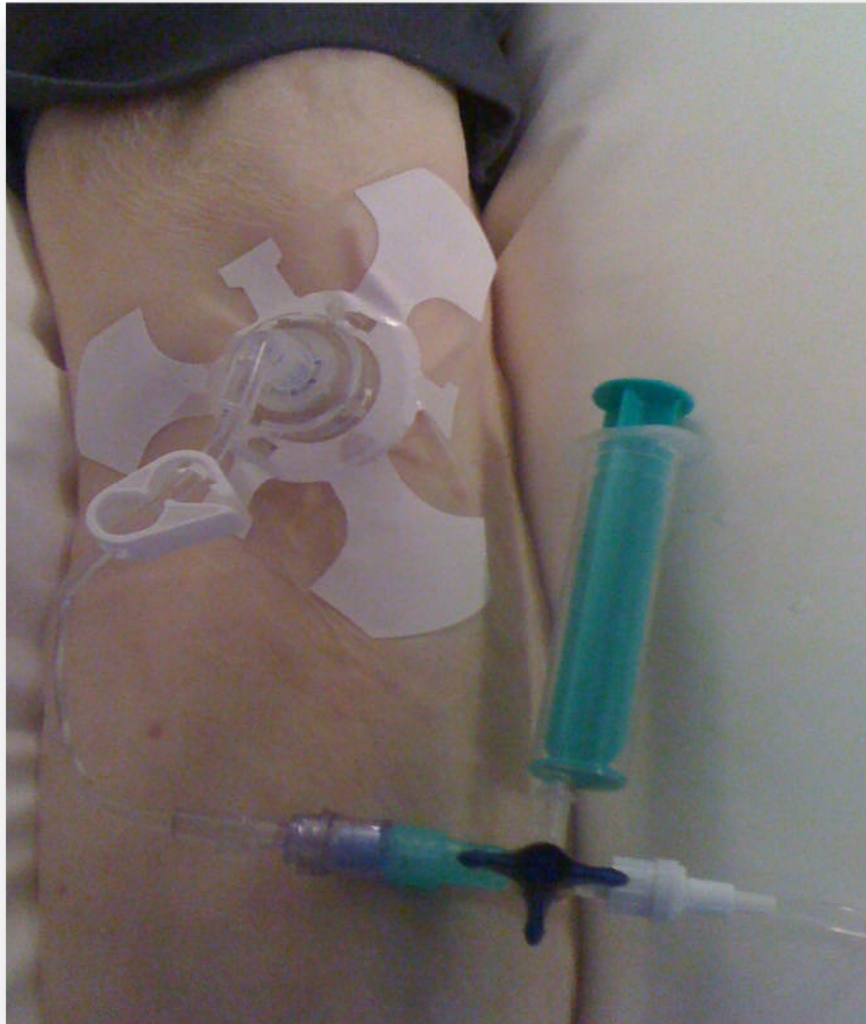
b)



c)



Abbildung 5: Zwischen intraossäre Punktionskanüle und eigentlichem Infusionssystem geschalteter Dreiwegehahn zur Medikamentenapplikation.



Tabellen:

Tabelle 1: Indikation zur Anlage einer intraossären Infusion im Kindes- bzw. Erwachsenenalter.

- Herz-Kreislaufstillstand
- Ausgeprägte hypovolämische Schockzustände
- Schwere Hypothermie
- Kritisch Kranke oder verletzte, bei denen zur Wiederherstellung der Vitalfunktionen eine Medikamenten- und/oder Volumengabe notwendig ist.

Tabelle 2: Aktuell empfohlene intraossäre Punktionsstellen unter Berücksichtigung verschiedener Altersgruppen (modifiziert nach [35]).

	≤6 Jahre	>6 Jahre	Erwachsene	Erwachsene – spezielle Systeme
1. Wahl	proximale Tibia	proximale Tibia	proximale Tibia	Sternum ¹
2. Wahl	distale Tibia	distale Tibia	distale Tibia	
3. Wahl	distaler Femur	distaler Femur	proximaler Humerus	

¹ F.A.S.T. System

Tabelle 3: Schematische Darstellung des Vorgehens bei der intraossären Punktion.

- Identifizierung der anatomischen Landmarken,
- Desinfektion der Punktionsstelle,
- Lokalanästhesie der Punktionsstelle (falls erforderlich),
- Ansetzen der Nadel bis auf den Knochen und Abschätzen der weiteren Eindringtiefe
- Einbringen der intraossären Punktionskanüle,
- Aspiration von Knochenmark zur Verifikation der Kanülenlage (Cave: trotz korrekter Lage nicht in allen Fällen möglich), ggf. Entnahme zur Diagnostik (z.B. BGA, Hb, Gerinnung, Elektrolyte, Blutkulturen),
- Injektion von Lokalanästhetikum (falls erforderlich),
- Injektion eines Flüssigkeitsbolus (z.B. 5-10ml NaCl 0,9%),
- Regelmäßige Kontrollen zur Erkennung einer Fehllage (Schwellung, Paravasat),
- Sicherung des IO-Zugangs und der Infusionsleitung

Erstellungsdatum: 11/2017

Nächste Überprüfung geplant: 11/2022

Die "Leitlinien" der Wissenschaftlichen Medizinischen Fachgesellschaften sind systematisch entwickelte Hilfen für Ärzte zur Entscheidungsfindung in spezifischen Situationen. Sie beruhen auf aktuellen wissenschaftlichen Erkenntnissen und in der Praxis bewährten Verfahren und sorgen für mehr Sicherheit in der Medizin, sollen aber auch ökonomische Aspekte berücksichtigen. Die "Leitlinien" sind für Ärzte rechtlich nicht bindend und haben daher weder haftungsbegründende noch haftungsbefreiende Wirkung.

Die AWMF erfasst und publiziert die Leitlinien der Fachgesellschaften mit größtmöglicher Sorgfalt - dennoch kann die AWMF für die Richtigkeit des Inhalts keine Verantwortung übernehmen. **Insbesondere bei Dosierungsangaben sind stets die Angaben der Hersteller zu beachten!**