



Qualitätssicherung der Deutschen Gesellschaft für Kardiologie - Herz- und Kreislaufforschung

Zitierbare Quellen:

Z Kardiol 86: 387-403 (1997); Steinkopff-Verlag

Qualitätsleitlinien in der Echokardiographie

Die Echokardiographie ist zu einer wesentlichen nicht invasiven diagnostischen Methode für die Kardiologie herangereift. Neben der Funktionsanalyse des linken und rechten Ventrikels gelingt die Beurteilung der Funktion der Vorhöfe sowie der Herzklappen. Unter Einbeziehung unterschiedlichster Kriterien kann eine Schweregradeinteilung von Herzvitien vorgenommen werden. Auch für die Diagnostik angeborener Herzfehler stellt die Echokardiographie eine unverzichtbare Methode dar. Die echokardiographisch gewonnenen Parameter des Herzens stehen in enger Beziehung zur Prognose der Patienten.

Die kardiale Beteiligung bei systemischen Erkrankungen wird mit hoher Sicherheit aufgedeckt. Für Verlaufsbeurteilungen von angeborenen und erworbenen Herzfehlern ist die Echokardiographie unverzichtbarer Bestandteil geworden.

Um einen hohen Qualitätsstandard zu erreichen, werden die Leitlinien für die Echokardiographie von der klinischen Kommission der Deutschen Gesellschaft für Kardiologie / Gesellschaft für Herz-Kreislaufforschung veröffentlicht. Die Erarbeitung erfolgte in enger Zusammenarbeit mit der Deutschen Gesellschaft für Ultraschall in der Medizin (DEGUM) und berücksichtigt auch die bisher publizierte bundeseinheitlichen Ultraschallvereinbarungen wie zum Beispiel die KV-Richtlinien vom 10.02.1993.

1. Qualifikation des Untersuchers

o 1.1 Ärzte

Echokardiographische Untersuchungen werden von Ärzten durchgeführt, befundet und kritisch bewertet.

I. Voraussetzungen für die TM- und 2 D-Echokardiographie

1. Facharzt für Innere Medizin, Schwerpunkt Kardiologie
200 Patientenuntersuchungen mit selbständiger Durchführung und Befundung
2. Facharzt für Innere Medizin mit Fachkundenachweis Echokardiographie
400 Patientenuntersuchungen mit selbständiger Durchführung und Befundung
3. Arzt ohne Facharzt-Titel für Innere Medizin, mindestens zusätzlich 18 monatige ständige klinische oder vergleichbare ständige praktische kardiologische Tätigkeit

**II. Voraussetzungen für die Doppler- und Farb-Doppler-Echokardiographie:
Zunächst Erlangung der Voraussetzung für die TM und 2
D-Echokardiographie nach I**

1. Facharzt für Innere Medizin, Schwerpunkt Kardiologie
200 Patientenuntersuchungen mit selbständiger Durchführung und Befundung
2. Facharzt für Innere Medizin mit Fachkundenachweis Echokardiographie
400 Patientenuntersuchungen mit selbständiger Durchführung und Befundung und 12 monatige ständige klinische und vergleichbare ständige praktische kardiologische Tätigkeit
3. Arzt ohne Zusatzbezeichnung für Innere Medizin
400 Patientenuntersuchungen mit selbständiger Durchführung und Befundung und 18 monatige ständige klinische oder vergleichbare ständige praktische kardiologische Tätigkeit

**III. Voraussetzungen für die transösophageale Echokardiographie, Kontrast-Echokardiographie und Belastungs-Echokardiographie:
Voraussetzung für die TM und 2 D-Echokardiographie (nach 1) sowie
Doppler und Farb-Doppler-Echokardiographie (nach 11) und zusätzlich
Ausbildungskurs für transösophageale Echokardiographie,
Kontrastechokardiographie und Belastungs-Echokardiographie.**

1. Facharzt für Innere Medizin Schwerpunkt Kardiologie

Transösophageale Echokardiographie	100 Untersuchungen mit selbständiger Durchführung und Befundung
Belastungs-Echokardiographie	100 Untersuchungen mit selbständiger Durchführung und Befundung

2. Facharzt für Innere Medizin

Transösophageale Echokardiographie	150 Untersuchungen mit selbständiger Durchführung und Befundungen
Kontrast-Echokardiographie	200 Untersuchungen mit selbständiger Durchführung und Befundungen

Belastungs- Echokardiographie	150 Untersuchungen mit selbständiger Durchführung und Befundungen
----------------------------------	---

Die Mindestanforderungen an Fallzahlen zur Durchführung echokardiographischer Untersuchungen sind in Tabelle 1 zusammengefaßt. Alternativ kann die Befähigung zur Durchführung von echokardiographischen Untersuchungen durch Absolvieren von Ultraschallkursen erworben werden. Die notwendigen Unterrichtseinheiten sind in Tab. 2 zusammengefaßt. Für jede Kursserie (Grund-, Aufbau- und Abschlußkurs) ist eine gemeinsame Abschlußprüfung obligat. Die Einzelkurse (TEE, Kontrast-Echokardiographie, Streß-Echokardiographie) werden ebenfalls mit einem Testat abgeschlossen. Die notwendigen Unterrichtseinheiten können nur von einem Facharzt für Innere Medizin, Schwerpunkt Kardiologie, organisiert werden. Zusätzlich sind folgende Untersuchungszahlen nachzuweisen, die nicht Bestandteile der Kurse selbst sind:

TM-, 2 D-Echo:	400 Untersuchungen mit selbständiger Durchführung und Befundungen
Doppler- Farbdoppler- Echokardiographie	400 Untersuchungen mit selbständiger Durchführung und Befundungen
Belastungs- Echokardiographie	150 Untersuchungen mit selbständiger Durchführung und Befundungen

○ 1.2 Ultraschallmitarbeiter (technische Assistenz)

In der Regel wird die Untersuchung von einem qualifizierten Arzt durchgeführt. In Ausnahmefällen können Krankenschwestern, Arzthelferinnen und Medizinisch Technische Assistentinnen, die entsprechend angeleitet werden, echokardiographische Untersuchungen unter Aufsicht durch einen Arzt durchführen. Die Ausbildung muß durch einen Arzt, der die oben genannten Voraussetzungen erfüllt, erfolgen. Grundsätzlich ist die Beurteilung und kritische Wertung der ausreichend dokumentierten Ultraschallaufzeichnungen durch den Facharzt oder Arzt mit Zusatzbezeichnung obligat.

Für die Zukunft ist die Erarbeitung von Richtlinien wünschenswert, die geeignet sind, den Ausbildungsberuf "Ultraschallassistent/-in" analog zur Berufsbezeichnung MTA oder MRTA grundlegend zu definieren.

2. Apparative Voraussetzungen

Für alle im folgenden beschriebenen echokardiographischen Untersuchungstechniken sollten ausschließlich mechanische oder elektronische Sektor-Scanner eingesetzt werden. Linear-Scanner sind ungeeignet, da sie eine zu große Auflagefläche und einen zu kleinen Überblick über das Herz geben. Bei mechanischen Schallköpfen sollten die Ultraschallkristalle nach dem Annular-Array-Prinzip angeordnet sein. Elektronische Schallköpfe sollten mindestens 64 Kristalle und eine gleiche Anzahl an getrennten Kanälen besitzen.

Die verwendeten Schallkopffrequenzen liegen bei der Untersuchung von erwachsenen Patienten zwischen 2,0 und 5,0 MHz; methodenspezifische Empfehlungen sind bei den einzelnen Verfahren angegeben.

Die Bildfrequenz muß so hoch sein, daß eine Echtzeit-Darstellung möglich ist, mindestens jedoch 25 Bilder pro Sekunde betragen. Der Bildsektor sollte möglichst stufenlos variabel sein, ein Sektorwinkel von max. 80 bis 90° ist notwendig, um einen ausreichenden Überblick zu gewährleisten. Eine Erhöhung der Bildfrequenz sollte durch Verkleinerung des Sektors auf 30 bis 60° möglich sein.

Bei jeder echokardiographischen Untersuchung ist eine simultane EKG -Registrierung mit eindeutiger R-Zackendefinition notwendig, um eine herzphasengesteuerte Interpretation zu ermöglichen.

3. Dokumentation

○ 3.1 Monitorbild

Untersuchungsdatum, Untersucher, Institution, fortlaufende Untersuchungsnummer, Patientenidentifikation, Alter/Geburtsdatum, Geschlecht.

○ 3.2 Archivierung

Für die Real-Time-Schnittbilder ist derzeit die Speicherung auf Videoband ausreichend. Die kontinuierliche Aufzeichnung sollte derzeit vorzugsweise auf Super-VHS-Bändern erfolgen. In Zukunft wird eine digitale Speicherung auf Bildplatte alternativ möglich sein. Neben der Standbildwiedergabe ist eine Cineloop-Wiedergabe nützlich.

Eine gleichzeitige Dokumentation von Schnittbildern auf Hardcopy ist für die Station und den zuweisenden Arzt sowie für Ausbildung und Fortbildung hilfreich. Zu beachten ist aber, daß hierbei ein Informationsverlust entsteht. Die alleinige Dokumentation von Schnittbildern auf Hardcopy ist nicht ausreichend.

Die Dokumentation von TM- und Spektraldoppler-Kurven kann auf Videoband erfolgen, Fotopapier ist jedoch wegen der besseren Auflösung zu bevorzugen.

○ 3.3 Befundbericht

- a. Angaben zur Patientenidentifikation: Datum der Untersuchung, Untersucher.
- b. Angabe der klinischen Diagnose und der Fragestellung 1 Indikation.
- c. Angabe zur Qualität der abgeleiteten Echokardiogramme:
 1. = schlechte Echoqualität
 2. = zufriedenstellende Echoqualität
 3. = gute Echoqualität
- d. Qualitative und quantitative Befundbeschreibung (siehe unten).
- e. Eine zusammenfassende Beurteilung erlaubt die Interpretation der Befunde.

4. TM- und 2 D-Echokardiographie

Abbildungsqualität in mindestens 16 Graustufen, besser 32 oder Vielfaches, erforderlich. Die abgestufte Tiefenverstärkung sollte möglich sein.

Der Untersucher sollte identifizierbar sein. Auf den Bildschirmen ist eine eindeutige Patientenidentifizierung notwendig. Dies kann als Klartext oder einfach numerisch erfolgen. Neben dem Ort der Registrierung ist die Zeit und das Datum anzugeben.

○ 4.1 TM-Registrierung

Gestützt auf das 2 D-Echokardiogramm sollen M-Mode-Registrierungen durchgeführt werden, die eine Registriergeschwindigkeit von mindestens 50 mm/s erfordern. Zwar kann die Dokumentation auf Video erfolgen; die Dokumentation auf Papier sollte auf Grund der besseren Auflösung bevorzugt werden. Die Aufzeichnung der M-Mode-Echokardiogramme hat nach den Empfehlungen der American Society of Echocardiography zu erfolgen (3).

Neben der Aortenklappe und dem linken Vorhof wird in parasternalen Achsenschnitten die Mitralklappenbewegung und die linksventrikuläre Durchmesseranalyse vorgenommen. Die gleichzeitige Registrierung des 2 D-Echokardiogramms erlaubt die Überprüfung der korrekten Lage des Ultraschallstrahls. Aus dem parasternalen Blick kann zusätzlich die Trikuspidalklappe und die Pulmonalklappe dargestellt werden. Die suprasternale Anlotung eignet sich zur Darstellung des Aortenbogens, der rechten Pulmonalarterie und der Erfassung der atrialen Separation zwischen Pulmonalarterie und linkem Vorhof.

○ 4.2 2 D-Registrierung

Die Schnittbilddarstellung erfolgt mit einer Bildfrequenz von mindestens 25/s in mindestens 128 Graustufen. Die Eindringtiefe des Sektor-Scanners sollte mindestens 20 cm betragen. Zur Kalibrierung ist auf dem Monitor ein cm Maßstab im Bildsektor eingeblendet.

Die Dokumentation erfolgt mit Darstellung der Standardschnittebenen, die von der American Society of Echocardiography empfohlen worden sind (4). Registriert werden die linksparasternalen Längs- und Querschnitte, die apikalen 4-Kammer-; 2-Kammer- und RAO-Schnitte. Bei begründetem klinischen Verdacht sind subcostale Längsschnitte zur Darstellung der Vena cava inferior und suprasternale Anlotungen zur Darstellung der Vena cava superior, der Aorta und Pulmonalis erforderlich. Bei Bedarf sind subcostale Zusatzaufnahmen mit Darstellungen der Lebervenen zur Erfassung der Trikuspidalinsuffizienz notwendig. Zusatzebenen ergeben sich durch Darstellung pathologischer Befunde.

○ 4.3 Auswertung

Vor der Auswertung wird eine Qualitätsbestimmung des Echokardiogramms vorgenommen (s. Kap. 3.3. Befundbericht).

Die Auswertung der M-Mode-Echokardiogramme und der 2 D-Echokardiogramme erfolgt nach den Richtlinien der American Society of Echocardiography (5).

An die Auswertung wird eine Mindestanforderung gestellt. Ein entsprechender Musterbogen wird vorgeschlagen (Tab. 3 für TM-Echokardiographie; Tab. 4 für 2 D-Echokardiographie).

5. Dopplerechokardiographie

○ 5.1 Gerätekonfiguration

■ 5.1.1 Gepulster und kontinuierlicher Doppler (PW / CW)

Das Ultraschallgerät sollte so ausgestattet sein, daß ein Schallkopf zur kombinierten Doppler- und

2 D-echokardiographischen Untersuchung zur Verfügung steht. Zur Ableitung von Spektraldopplerkurven sind Schallfrequenzen zwischen 2,0 und 2,5 MHz günstig. Wünschenswert ist ein getrennter Schallkopf zur CW-Doppler-Untersuchung (Pencil Sonde).

Alternativ kann auch ein 2 D-Echokardiographieschallkopf mit schwenkbaren CW-Ultraschallstrahl benutzt werden.

Beim gepulsten Doppler muß der Registrierbezirk (sample volume) in der Größe variabel sein und in der Tiefe und Ausdehnung verschiedene Einstellungen ermöglichen. Wichtig ist, daß der gepulste Doppler kombiniert mit dem 2 D-echokardiographischen Bild dargestellt werden kann. Für den kontinuierlichen Doppler (CW-Doppler) ist eine Sonde mit 2,0 MHz notwendig.

Für den gepulsten Doppler wird eine Pulsrepetitionsfrequenz (PRF) von mindestens 2 kHz gefordert. Im HPRF-Mode (High PRF) sollte das 3- bis 4fache der Pulsrate des PW-Mode erreicht werden, ohne daß die Signalintensität wesentlich beeinträchtigt wird.

■ 5.1.2 Farbdoppler

Mittels Farbdoppler werden Strömungsrichtung und Geschwindigkeit im 2 D-Echokardiographiebild kombiniert darstellbar. Eine optimale Abbildungsqualität wird mit Schallsonden zwischen 2,5 und 3,75 MHz erzielt. Bevorzugt sind Geräte, die die Einstellung zur Farbdopplerregistrierung über Angabe der Verstärker, Einstellung, Autokorrelation und Filter digital einblenden. Registrierungen mit möglichst hoher Bildfrequenz unter Verwendung kleiner Schallsektoren sollte angestrebt werden. Wünschenswert ist dabei, daß der Anlotsektor (2 D-Bild) erhalten bleibt. Die Sektoren müssen zum Teil auf kleinere Bereiche (30°) eingeschränkt werden, um eine hohe Bildfrequenz zu erreichen. Bei breitem Sektor ist eine Echtzeit-Darstellung meist nicht möglich.

○ **5.2 Registrierung und Auswertung**

Für die Registrierung von PW- und CW-Dopplerechokardiogrammen werden ausschließlich Geräte mit Spektraldoppler eingesetzt. Die Spektralanalyse der Dopplershifts basiert auf der Fouriertransformation und erfolgt entweder über eine schnelle Fourieranalyse (FFT - fast Fouriertransformation) oder den mathematischen Algorithmus einer Chirp-Z-Analyse.

Eine zeitsynchrone EKG-Registrierung zusammen mit den Spektraldopplerkurven ist obligatorisch.

Aus den Spektralkurven der registrierten Doppler-Shifts und den mitregistrierten EKG's müssen sich folgende Parameter ablesen und nach der modifizierten Bernoulli Gleichung berechnen lassen:

1. Mittlere Strömungsgeschwindigkeit	(V mean - m/s)
2. Maximale Strömungsgeschwindigkeit	(V max. - m/s)
3. Mittlere Druckdifferenz	(Delta P mean - mmHg)
4. Maximale Druckdifferenz	(Delta P max. - mmHg)

5. Geschwindigkeitszeitintegral	(VTI - cm)
6. Steilheit des Geschwindigkeitsanstiegsabfalls	(dV / dt-cm)
7. Zyklusdauer	(RR-Interval - ms)
8. Zeitdauer des Flußsignals	(I-Interval - ms)

Die gepulsten und kontinuierlichen Doppler-Registrierungen müssen mit 50 mm/s, besser 100 mm/s aufgezeichnet werden.

Es ist auf eine optimierte Signaleinstellung und Verstärkung durch Regierauswahl zu achten. Artefakte müssen eliminiert werden und eine klare Begrenzung des Dopplerspektralbildes erfolgen. Frequenzfilter sind optimiert einzustellen (Filterbereich mindestens 200 - 800 Hz). Für den Farbdoppler wird die Verstärkungstiefe gewählt, bei der noch keine Artefakte auftreten. Eine Austestung ist notwendig.

o 5.3 Spezielle Analysen

Der Einsatz der Dopplerechokardiographie erfolgt gezielt nach der klinischen Fragestellung. Die qualitative und quantitative Auswertung der Spektraldopplerkurven und der Farbdoppler-Registrierungen wird gemäß Musterbogen protokolliert (Tab. 5). Hierbei sind folgende Angaben bezogen auf die Fragestellung als Basisparameter zu dokumentieren und zu protokollieren (zusätzliche Parameter werden fakultativ erfaßt):

1. Aortenklappe	V max Delta P max Delta P mean AÖF	maximale Flußgeschwindigkeit maximaler Druckgradient mittlerer Druckgradient Aortenklappenöffnungsfläche nach der Kontinuitätsgleichung
2. Mitralklappe	V max Delta P max Delta P mean V-E-Gipfel V-A-Gipfel E/A Quotient DT MÖF	maximale Flußgeschwindigkeit maximaler Druckgradient mittlerer Druckgradient Flußgeschwindigkeit zum Zeitpunkt der schnellen Füllung E Flußgeschwindigkeit zum Zeitpunkt der atrialen Füllung A Dezelerationszeit Mitralklappenöffnungsfläche nach der Druckhalbwertszeit- Methode
3. Trikuspidalklappe	V max Delta P max PAP	maximale Flußgeschwindigkeit maximaler Druckgradient systolischer

	Delta P mean	Pulmonalarteriendruck geschätzt über Berechnung des systolischen Druckes des rechten Ventrikels aus dem Delta P max und Annahme eines Druckes im rechten Vorhof von 10 mmHg oder Abschätzung des Vorhofdruckes über die Jugularvene mittlerer Druckgradient
4. Pulmonalklappe	V max Delta P max AZ	maximale Flußgeschwindigkeit maximaler Druckgradient Akzelerationszeit

Eine Altersabhängigkeit der Meßwerte muß auch bei Gesunden berücksichtigt werden (7).

Die Beurteilung von Klappenregurgitationen ist zur Zeit noch Gegenstand kontroversen wissenschaftlicher Diskussionen. Gesicherte Verfahren zur quantitativen Bewertung stehen nicht zur Verfügung. Eine semiquantitative Klassifizierung nach drei Schweregraden (1-3) ist über die Ausdehnung von Regurgitationsjets im Farbdoppler möglich und kann in dieser Form auf dem Befundbogen angegeben werden. Shuntvitien (ASD, VSD, persistierender Ductus Botalli) werden als qualitativer Nachweis anhand der Spektral- und / oder Farbdoppler-Registrierungen protokolliert und Gradienten berechnet.

Eine routinemäßige Berechnung von Stromvolumina aus Spektraldopplerkurven und Durchmessermessungen ist für Verlaufsbeobachtungen mit Langzeitvergleich nicht geeignet und wird daher nur fakultativ protokolliert.

6. Kontrastechokardiographie

○ 6.1 Indikation

Derzeit steht als Hauptindikation die Frage nach einem offenen Foramen ovale oder eines intrapulmonalen oder intrakardialen Shuntvitiums im Vordergrund [8, 9]. Zunehmende Bedeutung gewinnt die Kontrastechokardiographie, da durch die Verstärkung des Farbdopplereffektes und Dopplereffektes die Feststellung einer Trikuspidalinsuffizienz erleichtert wird und mittels Gradientenbestimmung der Druck in der Pulmonalarterie besser abgeschätzt werden kann.

○ 6.2 Kontrastmittel

Viele Kontrastmittel werden in der Literatur beschrieben. Dazu gehört die aufgeschüttelte Kochsalzlösung reinjeziertes Blut, Cardiogreen[°], die Gelantinelösung (Gelifundol[°]) und SHU 454 (Echovist[°]). Wesentlich ist, daß eine gute Kontrastierung mit hoher Reproduzierbarkeit ohne überschießende Kontrastintensität erreicht wird, damit kardiale Strukturen sichtbar werden. Die Lösungen sollten möglichst inert sein (Tabelle 6). Speziell als Ultraschallkontrastmittel zugelassen sind bisher nur einige Substanzen (Echovist[°] und Levovist[°]).

○ 6.3 Kontrastmittelapplikation

Injektionsort ist meist eine periphere Armvene. Aber auch zentrale Zugänge können verwendet werden. An einen 3-Wegehahn wird eine volle und eine entleerte Spritze angeschlossen. Durch kräftiges Injizieren der vollen in die leere Spritze kommt eine Durchmischung und Mikrokavitationsbildung zustande. - Sichtbare Luftansammlungen in der Spritze müssen vermieden werden. Zunächst werden 1 bis 2 ml intravenös infiziert und der Effekt abgewartet. Ist kein Kontrast sichtbar, sollte die Menge erhöht werden. Vorgeschlagen wird eine erneute Durchmischung. Tritt dann erneut kein Kontrast auf, ist ein anderes Kontrastmittel zu wählen. Unter Verwendung einer Gelantinelösung oder von Echovist[®] ist ein Kontrast praktisch immer erreichbar. Während der Kontrastinjektion muß kontinuierlich geschallt und aufgezeichnet werden, um die Passage des Kontrastmittels zu erfassen.

Besteht die Frage nach einem offenem Foramen ovale, ist neben der Injektion ein Valsalva-Manöver oder ein Hustenreflex auszulösen. Das Valsalva Manöver erfolgt nach intravenöser KM-Injektion und homogener Anfärbung des rechten Vorhofes. Bis zu 3 Injektionen sind zur sicheren Beurteilung notwendig.

○ 6.4 Registrierungspunkte

Die Registrierung erfolgt apikal und subcostal, gelegentlich parasternal. Die Trikuspidalklappe, die Lebervenen oder aber das interatriale oder interventrikuläre Septum werden dargestellt.

○ 6.5 Dokumentation

Die Dokumentation muß kontinuierlich auf Videoband erfolgen, damit eine Vor- und Rückspielung mit Einzelbilddarstellung möglich wird. Ein Kontrastechokardiogramm ist für den Nachweis eines offenen Foramen ovale positiv, wenn innerhalb von 3 Herzaktionen Kontrastmittel von rechts nach links Übertritt und bedeutungsvoll, wenn der Übertritt deutlich ist. Bei einem späteren Übertritt ist möglicherweise eine AV-Lungenfistel vorhanden.

- 0 = kein Kontrast
- 1 = leichter Kontrast
- 2 = deutlich guter Kontrast
- 3 = sehr guter Kontrast
- 4 = überschießende Kontrastierung mit distaler Schallabschwächung / -auslöschung

○ 6.6 Nebenwirkungen

Untersuchungen bei vielen tausend Patienten haben die geringe Nebenwirkungsrate der Kontrastechokardiographie aufgezeigt. Vorsicht ist bei Shuntvitien geboten, da die Mikrokavitationen, die bei Ultraschallkontrastmittel hervorgerufen werden, von rechts nach links bei gekreuztem Shunt übertreten und zu flüchtigen neurologischen Symptomen führen können. Diese Gefahr ist besonders dann gegeben, wenn ein zyanotisches Vitium vorliegt. Große Lufteinschlüsse müssen unbedingt vermieden werden. Die Verwendung zugelassener Kontrastmittel ist in diesen Fällen empfehlenswert. Einen Überblick über beobachtete Nebenwirkungen gibt Tabelle 7. Die beobachteten Nebenwirkungen der Ultraschallkontrastmittel sind in einer multizentrischen Studie bei über mehr als 1 0.000 Patienten erfaßt worden. Bleibende Schäden sind nicht beobachtet [8]. Das Risiko, daß neurologische Störungen auftreten, liegt bei 1:230.000.

7. Transösophageale Echokardiographie

○ 7.1 Qualifikation des Untersuchers

Die transösophageale Echokardiographie wird immer von einem Arzt oder einer Ärztin durchgeführt. Die Beurteilung eines mittels TEE erhobenen Untersuchungsergebnisses erfordert eingehende Erkenntnis von erworbenen und angebotenen Herzkrankheiten und den damit verbundenen hämodynamischen Veränderungen.

Eingehende Kenntnisse und Erfahrungen in der transthorakalen Echokardiographie einschließlich der gepulsten, der kontinuierlichen und der Farbdopplertechnik sind unabdingbare Voraussetzungen. Darüber hinaus müssen eingehende Kenntnisse und praktische Erfahrungen in der Handhabung des transösophagealen Schallkopfes sowie dessen Einführung in den Ösophagus und den Magen unter besonderer Berücksichtigung der Indikation, Kontraindikation und Risiken der Technik, d.h. der Endoskopie vorhanden sein.

Die selbständige Anwendung der transösophagealen Echokardiographie setzt voraus die Anerkennung des Facharztes für Innere Medizin mit Teilgebietsbezeichnung Kardiologie mit Nachweis von mindestens 75 unter Aufsicht durchgeführten TEE-Untersuchungen oder Anerkennung als Facharzt für Innere Medizin mit Berechtigung zur selbständigen Anwendung der Echokardiographie und Dopplerechokardiographie und zusätzlich den Nachweis von 150 unter Aufsicht selbständig durchgeführten TEE Untersuchungen (10,11).

Die Ausbildung in der TEE muß die Indikation und Kontraindikation der Untersuchung, die Vorbereitung und Durchführung unter besonderer Berücksichtigung der Einführung des Ultraschallkopfes in den Ösophagus, die Prämedikation und Überwachung während der Untersuchung sowie die Beurteilung der mittels TEE erstellten Echokardiogramme beinhalten. Die Ausbildung in der transösophagealen echokardiographischen Technik ist in einem Echokardiographielabor mit einer jährlichen Untersuchungsfrequenz von mindestens 200 TEE-Untersuchungen zu leisten, dessen Leiter die Teilgebietsbezeichnung Kardiologie besitzt. Außerdem muß zur selbständigen Anwendung der Technik ein Kurssystem absolviert werden, das in 16 Stunden, die in der Tabelle aufgeführten Ausbildungsmerkmale zum Inhalt hat und von der Deutschen Gesellschaft für Kardiologie als geeignet anerkannt wird. Die erfolgreiche Teilnahme ist durch ein Abschlußtestat zu belegen (10, 11).

○ 7.2 Apparative Ausrüstung

Die transösophageale Echokardiographie erfolgt an einem Gerät, das die 1 und 2-dimensionale, gepulste und kontinuierliche Doppler- und Farbdopplerechokardiographie erlaubt. Die transösophagealen Schallköpfe müssen den technisch vorgeschriebenen Sicherheitsmerkmalen entsprechen und für die Untersuchung zugelassen sein (Med GV Klasse 1 Gerät). Eine regelmäßige Prüfung auf Leckströme ist erforderlich. Regelmäßig muß die Sonde auf Biß und Verletzungsstellen der Oberfläche untersucht werden. Durch Verwendung von Schutzhüllen wird die Reinigung erleichtert, der Schutz des Patienten durch elektrische Isolierung und Kontaminationsschutz gewährleistet. Die transösophagealen Echokardiographiesonden sollten in 2 Ebenen flexibel von außen steuerbar sein. Wünschenswert sind biplane oder multiplane Sonden. Die Schallkopffrequenz sollte mindestens 5 MHz betragen.

○ 7.3 Aufklärung und Prämedikation

Der Patient muß vor der Untersuchung über die Notwendigkeit des Eingriffes sowie über die möglichen Risiken ausführlich informiert werden und sein Einverständnis erklären. Die Rachenanästhesie erfolgt vor der Untersuchung (1 -3 min) mittels Spray und aufgetragenem Lidocain-Gel nach einer Nüchternphase von mehr als 4 Stunden; Ausnahmen sind Notfallsituationen. Eine Sedierung ist für viele Patienten hilfreich. Jede Medikation mit einem Sedativum ist besonders kritisch abzuwägen bei Patienten mit Herzinsuffizienz oder anderen schweren Herz- und Lungenfunktionsstörungen. Bewährt hat sich die Gabe von 5-10 mg Diazepam oder 2-8 mg Midazolam i.v.,

beginnend mit der niedrigsten Dosis und Steigerung bei Bedarf.

Bei der Untersuchung wird ein salivationshemmendes Medikament nicht generell empfohlen. Bei jungen Patienten, die stark zur Salivation neigen, ist jedoch die Gabe von Atropin, Butylscopolaminiumbromid oder Glycopyrroniumbromid hilfreich. Vor der Ösophagusintubation kann ein venöser Zugang gelegt werden, damit notfalls Medikamente rasch appliziert werden können, da vagovasale Reaktionen auftreten können, die eine Atropininjektion erfordern.

Eine Antibiotikaprophylaxe ist nur für Hochrisikopatienten z. B. nach überstandener Endokarditis oder bei Herzklappenfehlern in Erwägung zu ziehen [12].

○ 7.4 Durchführung

Die Untersuchung darf nie von einem Arzt alleine durchgeführt werden. Immer ist eine Schwester oder eine Arzthelferin oder besser noch ein anderer Arzt anwesend (10).

Die Einführung der TEE-Sonde erfolgt in der Regel in Linksseitenlage (stabile Seitenlage). Günstig ist die Haltung des Rückens und des Kopfes durch eine Hilfsperson. Unverzichtbar ist ein Beißring zur Vermeidung von Verletzungen und Beschädigungen der Sonde. Der Beißring kann sowohl zuerst als auch nach Intubation der Sonde eingelegt werden. Gelegentlich hat sich die Einführung in sitzender Position bewährt. Auf der Intensivstation und bei beatmeten Patienten ist die Intubation unter Zuhilfenahme eines Laryngoskops sinnvoll. Bei bradykarden Patienten ist empfehlenswert Atropin im voraus zu applizieren (0,5-1 mg i.v.). Tritt ein Widerstand bei der Einführung auf, ist grundsätzlich die Untersuchung zu unterbrechen. Ziel muß die Vermeidung jeder Verletzung des Ösophagus sein. Bei begründetem Verdacht ist zunächst ein Bariumbreischluck zum Ausschluß von Divertikeln notwendig.

Unmittelbar vor einer TEE-Untersuchung ist der arterielle Blutdruck zu messen und bei Erhöhung gegebenenfalls zu senken.

○ 7.5 Anlotung

Da es sich um eine invasive Methode handelt, wird empfohlen, eine standardisierte Reihenfolge der Einstellung der verschiedenen Anlotungen des Herzens vorzunehmen. Sowohl von transgastral als auch von transösophageal aus kann zunächst angelotet werden. Erforderlich sind folgende Untersuchungen in Standardschnittebenen: Quer- und Längsschnittdarstellung des linken Ventrikels. Die optimale Lage des Schallkopfes ist daran erkennbar, daß zwischen dem Herzen und dem Schallkopf der linke Leberlappen sichtbar wird. Die Beachtung ist wichtig, da sonst tangential Bilder erzeugt werden, die eine Wandbewegungsstörung vortäuschen können. Nach Rückzug der Sonde erfolgt die Darstellung des rechten Vorhofes und des rechten Ventrikels mit dem Trikuspidalsegel. Anschließend erfolgt die Darstellung des interatrialen Septums und die Überprüfung, ob ein offenes Foramen ovale vorliegt. Der weitere Rückzug stellt den linken Vorhof im 4-Kammerbild dar. Im gepulsten Doppler kann die Flußanalyse der linken oberen Pulmonalvene und des Vorhofs erfolgen. Auch hier wird die Flußgeschwindigkeit im Ein- und Ausstrom erfaßt. Anschließend erfolgt die Beurteilung der Mitralklappe mit Hilfe des Farbdopplers. Durch weiteren Rückzug des Schallkopfes und Drehen kommt der linksventrikuläre Ausflußtrakt zur Darstellung. Überprüfung der Funktion der Aortenklappe steht an. Bei multiplanen Sonden kann jetzt auch der Ausflußtrakt des rechten Ventrikels mit der Pulmonalklappe dargestellt werden. Nach weiterem Rückzug erfolgt die Darstellung der Aorta ascendens im Querschnitt mit der rechten Pulmonalarterie und dem Ausflußtrakt des rechten Ventrikels. Durch Drehung des Schallkopfes kommt die Aorta descendens ins Blickfeld. Zum Schluß folgt vom Magen aus über den gesamten Ösophagus die Untersuchung der descendierenden Aorta bis zum Aortenbogen.

○ 7.6 Dokumentation und Archivierung

Die Dokumentation und Archivierung erfolgt auf Videoband. Eingebildet sind Patientenidentifikation, Datum, Identifikation der TEE-Untersuchung, des Untersuchers und im schriftlichen Befund Angaben über Grunderkrankungen des Patienten, klinische Fragestellungen und das Ergebnis der Untersuchung. Die verabreichte Prämedikation und eventuelle Komplikationen müssen festgehalten werden.

○ 7.7 Nachbetreuung

Die Patienten dürfen bei Sedierung kein Fahrzeug führen. Nach Rachenanästhesie ist für 2 Stunden Trinken nicht erlaubt, da eine Aspiration auftreten kann. Eine längere Überwachung kann nach der Untersuchung notwendig sein.

○ 7.8 Indikationen

Die transösophageale Echokardiographie besetzt durch die Nähe des Schallkopfs zum Herzen und die Verwendung höherfrequenter Schallköpfe ein sehr hohes Auflösungsvermögen, das die transthorakale Echokardiographie normalerweise nicht erreicht. Außerdem sind Strukturen im Bereich der Vorhöfe und des interatrialen Septums im Nahfeld des Schallkopfs, während sie bei transthorakaler Untersuchung im Fernfeld liegen. Außer bei Patienten mit Ösophaguskarzinom oder Blutung des oberen Gastrointestinaltrakt ist die transösophageale Echokardiographie praktisch immer durchführbar. Da außerdem die Bildqualität von hoher Güte ist, können selbst Entscheidungen zu interventionellen oder operativen Eingriffen getroffen werden. Bei verschiedenen Krankheitsbildern ist die hohe diagnostische Wertigkeit belegt worden (Tabelle 8).

○ 7.9 Nebenwirkungen und Komplikationen

Nebenwirkungen und Komplikationen bei transösophagealen echokardiographischen Untersuchungen sind vergleichbar mit denen, die bei Gastroskopien auftreten können. Grundsätzlich ist mit der Auslösung eines Ösophagusreflexes zu rechnen. Unangenehm für den Patienten sind Würgereflexe und ein hoher Speichelfluß. Grundsätzlich sind aber Nebenwirkungen selten und schwerwiegende Komplikationen eine Rarität, wie eine große Europäische Kooperative Studie gezeigt hat [13] (Tabelle 9).

8. Belastungsechokardiographie

Die Steigerung des Auflösungsvermögens der transthorakalen und transösophagealen Echokardiographie und die digitale Bildverarbeitung haben dazu geführt, daß innerhalb der letzten 10 Jahre die Belastungsechokardiographie einen Durchbruch erlebt hat. Die Sensitivität und Spezifität zur Erkennung einer koronaren Herzerkrankung erreicht zwischenzeitlich das Niveau nuklearmedizinischer Techniken. Die Verwendung unterschiedlichster Belastungsformen läßt die Anwendung bei einem Großteil von Patienten zu. Bei Wandbewegungsstörungen erlaubt die Belastungs-Echokardiographie die Erkennung von vitalem Myokard und damit Aussagen, die sonst nur mit sehr aufwendigen Methoden wie der Positron-Emissions-Tomographie und Thallium-SPECT-Reinjektionstechnik möglich sind (14, 15, 16, 17).

○ 8.1 Indikationen

Die Indikation zur Belastungsechokardiographie ist vielfältig. Daraus leitet sich auch in vielen Fällen die Belastungsform ab (Tab. 11). Steht die Frage nach einer koronaren Herzerkrankung im Vordergrund, wird die Belastung am Fahrradergometer zunächst genutzt. In der Reihenfolge schließt sich dann die Dobutamin, die Arbutamin und

Dipyridamol-Belastung an. Ist die ergometrische Belastung nicht möglich, wird als nächste Stufe die Vorhofstimulation versucht. Die Indikation zur pharmakologischen Belastungsechokardiographie bei koronarer Herzerkrankung ist insbesondere zur Erkennung von vitalem Myokard bei linksventrikulärer Dysfunktion zum Beispiel vor Revaskularisation mittels niedrig dosiertem Dobutamin gegeben [20].

○ 8.2 Voraussetzungen

Die Belastungs-Echokardiographie wird grundsätzlich von einem Arzt durchgeführt. Während der Belastung erfolgt die kontinuierliche Anlotung des Herzens unter gleichzeitiger Berücksichtigung der Symptome, des EKG und der Wandbewegung des Herzens, Registrierung der Herzfrequenz und des Blutdruckes. Es müssen alle Medikamente und Systeme bereitstehen, um bei der Belastungsechokardiographie Komplikationen behandeln zu können. Hierzu gehört ein voll ausgestatteter Notfallwagen oder Notarztkoffer, ein Defibrillationsgerät und ein Absauggerät. Prinzipiell unterscheidet sich die Einrichtung eines Raumes zur Belastungs-Echokardiographie nicht von der eines Belastungs-EKG- Raumes [26]. Auf die Notwendigkeit der Standardisierung der Belastungsechokardiographie weist eine interinstitutionelle Studie hin [27]. Die Forderung bezieht die Bildakquisition und Interpretation ein [28].

○ 8.3 Formen der Belastungs-Echokardiographie

In der Tabelle 10 sind die verschiedenen Formen der physikalischen und medikamentösen Belastungsformen für die Belastungs-Echokardiographie aufgelistet.

■ 8.3.1 Physikalische Methoden

■ 8.3.1.1 Ergometrie

Die höchste Steigerung des Sauerstoffverbrauches des Herzens, die notwendig ist, um eine Wandbewegungsstörung auf Grund einer myokardialen Ischämie zu induzieren, wird mittels ergometrischer Belastung des Herzens erreicht. Die Belastung kann

1.) in liegender Position
2.) in halbsitzender Position
3.) in sitzender Position

vorgenommen werden.

Auf Grund der bequemen Sitzposition und der Möglichkeit, der guten gleichzeitigen Anschallung des Herzens während der Belastung, hat sich die Belastung in halbsitzender Position zunehmend bewährt. Bei einigen Patienten gelingt eine parasternale Anlotung im Liegen und halbsitzender Position vor allen Dingen dann, wenn die Liege gekippt ist. Für die Belastungs-Echokardiographie im Liegen sowie in halbsitzender Position sind daher Spezialliegen entwickelt worden, so daß die Darstellung des Herzens besser gelingt.

Vorteilhaft ist, daß während der Belastung das Herz kontinuierlich angelotet werden kann, da eine Ischämieaktion im Mittel bei 1-Gefäßerkrankungen nur 1 min, bei Mehrfachgefäßerkrankung rund 3 min nachweisbar ist und sich bei β -Blockern besonders schnell zurückbilden kann (17).

Gleichzeitig mit dem Belastungs-Echokardiogramm wird auf dem Monitor des Echokardiographierätes das EKG fortlaufend registriert. Für die EKG-Ableitungen müssen z.T. auf Grund der Schallkopfposition modifizierte Brustwandableitungen gewählt

werden.

Die Belastungsstufen werden wie beim Belastungs-EKG gewählt. In Stufen von 2 bis 3 Minuten erfolgt die Steigerung um 25 Watt ausgehend von 50 Watt bis zur Ausbelastung wie beim Belastungs-EKG [26].

Die Abbruchkriterien sind in Tabelle 11 a/b aufgelistet.

■ 8.3.1.2 Laufband-Ergometrie

Während in den USA die Laufband-Ergometrie sehr verbreitet ist, spielt sie in Europa nur eine untergeordnete Rolle. Vorteilhaft ist, daß der Bewegungsablauf ausgesprochen natürlich ist und für die Patienten keine besondere Übung benötigt wird. Die Anlotung erfolgt nach Belastung in liegender Position. Der wesentliche Nachteil dieser Methode ist, daß eine Anlotung des Herzens unter der Belastung nicht gelingt. Da aber die Anlotung während der Belastung die Aussagefähigkeit wesentlich erhöht und Wandbewegungsstörungen sich nach der Belastung rasch zurückbilden können, kann die Laufband-Ergometrie nicht empfohlen werden. (14).

■ 8.3.1.3 Vorhofstimulation

Die Vorhofstimulation und die gleichzeitige Anlotung des Herzens ist besonders vorteilhaft, da eine ausgesprochen hohe Reproduzierbarkeit durch die Einstellung der gewählten Herzfrequenzstufen gelingt. Da aber nur die Herzfrequenz verändert wird, ist die Steigerung des Sauerstoffverbrauches gering. Neben der transvenösen passageren Schrittmacherstimulation ist auch die Stimulation über den Ösophagus vorgenommen worden (1 8). Einige Autoren verwenden Kapseln, die geschluckt werden und mit Elektroden verbunden sind. Der entscheidende Durchbruch ist aber durch die Fixation von Ringelektroden an der Ösophagussonde der transösophagealen Echokardiographie erreicht worden (1 8).

■ 8.3.1.4 Handgrip

Auch mittels des "Handgrips" ist eine Belastungsform gewährleistet, die mit einer Steigerung des Blutdruckes den Sauerstoffverbrauch erhöht. Die Steigerung ist jedoch meistens nicht ausreichend und die Reproduzierbarkeit eingeschränkt. Die Verwendung wird nicht empfohlen.

■ 8.3.1.5 Kältetest

Eine physikalische Form der Belastung des Herzens stellt auch die Kälteexposition einer Extremität dar. Mit Hilfe dieser Exposition wird eine starke Alpha-Rezeptoren vermittelte Gefäßkonstruktion und Blutdruckerhöhung erreicht. Die Belastung wird von den Patienten meist als unangenehm empfunden und die Kälteexposition bereitet bei längerer Dauer eine deutliche Schmerzempfindung. Es wird von den Patienten als unangenehm empfunden. Eine stufenweise Belastung ist nicht möglich, die Reproduzierbarkeit eingeschränkt.

■ 8.3.2 Pharmakologische Belastungsproben

■ 8.3.2.1 Dobutamin-Echokardiographie

Die β 2-Rezeptoren stimulierende Substanz Dobutamin wird intravenös infundiert. (19,20). Es folgt eine deutliche Steigerung der Kontraktilität und damit des O₂-Verbrauchs des Herzens. Bei flußlimitierenden Stenosen tritt eine Wandbewegungsstörung als Ausdruck der Ischämiereaktion auf. Die Dosierung und die Zeitintervalle sind in [Abb. 1](#) wiedergegeben. Bei der Belastung befindet sich der Patient in der üblichen Linksseitenlage zur Anschallung des Herzens. Die gleichzeitige Registrierung des EKGs ist, wie oben beschrieben, vorzunehmen. Steigt die Herzfrequenz unter der Dobutaminapplikation nicht ausreichend an, wird in Stufen 0,5 mg Atropin zusätzlich gegeben.

Als Antidot hat sich Nitroglycerin und die intravenöse Applikation von Propranolol oder Metoprolol bewährt (z.B. 1-2 mg Propranolol).

■ 8.3.2.2 Arbutamin-Echokardiographie

Als erste Substanz wurde Arbutamin, ein Abkömmling von Dobutamin mit ähnlichen Eigenschaften speziell für die Belastungs-Echokardiographie zugelassen. Wesentlich ist, daß bei der Applikation von Arbutamin kontinuierlich die Herzfrequenz und der Blutdruck überwacht und die Dosis entsprechend angepaßt wird. Die Infusionsrate beträgt maximal 0,8 mg/kg/min, die maximale Gesamtdosis 10 mg/kg/min. Die Nebenwirkungen unterscheiden sich nicht von Dobutamin [21].

■ 8.3.2.3 Dipyridamol-Echokardiographie

Dipyridamol ist in die Diagnostik eingeführt worden, um eine maximale Steigerung des Koronarflusses durch periphere Vasodilatation zu erreichen [22].

Die erste pharmakologische Streßechokardiographie ist mit Dipyridamol vorgenommen worden [23]. Liegen Koronarstenosen vor, so kann es im Rahmen eines "Steal Phänomens" zur Minderperfusion der nachgeschalteten Myokardgebiete kommen, Wandbewegungsstörungen resultieren [23-24]. Zusätzlich wird bei Wandbewegungsstörungen, aber noch vorhandenem vitalen Myokard, eine Steigerung der Kontraktion beobachtet. Der Mechanismus dieser Steigerung ist bisher nicht bekannt.

Die Dosierung von Dipyridamol geht aus der [Abbildung 1](#) hervor. Notwendig ist, daß vor dem Test die Patienten weder Kaffee, noch Tee oder Cola trinken oder aber theophyllinhaltige Medikamente einnehmen.

Antidot:

Bei auftretender Angina pectoris, ST- Streckenveränderungen sowie bei Wandbewegungsstörungen ist die Applikation von sublingualem Nitroglycerin sowie intravenösem Theophyllin (250 mg) hilfreich. Zum Teil sind mehrfache orale Applikationen von Nitroglycerin 0,8 mg notwendig.

■ 8.3.2.4 Alternative Substanzen

Andere Substanzen wie Enoximon, Angiotensin 1 und 11 sind in wissenschaftlichen Untersuchungen verwandt worden, aber bisher

noch nicht allgemein standardisiert und bleiben daher speziellen Indikationen vorbehalten.

○ 8.4 Anlotung während Belastungsechokardiographie

Während unterschiedlicher Belastungsformen ist das Herz in möglichst vielen Ebenen anzuloten, damit alle 16 Segmente des Herzens erfaßt werden ([Abb. 2](#)). Ein Gerät mit hoher Auflösung und eine sorgfältige Schwarz-Weiß-Abstufung sind notwendig, um die linksventrikuläre Endokardgrenze darzustellen. Entscheidend ist die gute endsystolische Konturierung. Eine hohe Bildfrequenz ist notwendig \ll 25 Bilder/s). Eine digitale Bildeinheit dient zur gleichzeitigen Darstellung der Untersuchungsergebnisse vor und während der Belastung. Vorteilhaft ist eine 2-fach oder 4-fach Aufteilung des Bildschirms. Für die Aufzeichnung ist es notwendig, daß die Systole mit mindestens 8 Bildern und die Diastole mit mindestens 10 Bildern/s erfaßt wird.

Das EKG muß gleichzeitig aufgezeichnet werden, um Enddiastole und Endsystole definieren zu können. Fußschalter helfen, zu den gewünschten Zeitpunkten Aufnahmen in verschiedenen Standardebenen zu erhalten. Es sollte direkt digitalisiert und auf Floppy-Disk abgespeichert werden.

Die EKG-Registrierung erfolgt kontinuierlich auf Videoband, wenn nicht kontinuierlich eine eigene EKG-Registrierung vorgenommen wird. Die Dokumentation auf Video ist hilfreich als Doppelsicherung, da jederzeit mit geringem Informationsverlust spezielle Szenen redigitalisiert werden können.

○ 8.5 Auswertung

Die Auswertung der Belastungs-Echokardiogramme erfolgt in semiquantitativer oder quantitativer Weise. Für alle 16 Segmente ([Abb. 2](#)) wird eine Bewertung der Ruhe- und maximalen Belastungsstufe gewählt. [26]. Die normale oder hyperkinetische Kontraktion wird mit 1, die hypokineticische Kontraktion mit 2, die akineticische Kontraktion mit 3, die dyskineticische Kontraktion mit 4 beziffert. Die Graduierung wird für jedes Segment festgelegt und die Gesamtzahl durch die angeloteten Segmente dividiert. Bei normaler Kontraktion ergibt sich dadurch ein Wert von 1.

Wie für die Nuklearmedizin empfiehlt sich die Darstellung im sogenannten "Bull Eye View". Die Übereinanderlagerung der Segmente mit der Zuordnung zu den Versorgungsgebieten der Koronararterien erlaubt nicht nur eine Diagnose der koronaren Herzerkrankung, sondern auch eine Zuordnung zu bestimmten Gefäßarealen unter der Voraussetzung, daß ein normaler Versorgungstyp vorliegt ([Abb. 1](#)).

Dies bedeutet, daß die Vorhersage für Stenosen im Bereich des Ramus circumflexus und der rechten Koronararterie stark vom Verteilungstyp abhängt und nur mit Einschränkungen möglich ist.

Für die quantitative Auswertung der Volumina und der Ejektionsfraktion gelten die Bedingungen, die auch für die Echokardiographie dargestellt worden sind. Ein fehlender Abfall oder sogar Anstieg des endsystolischen Volumens und Abfall der Ejektionsfraktion unter Belastung sind hochpathologisch und erhöhen die Sensivität und Spezifität der Untersuchung (17).

Tabelle 12 zeigt die verschiedenen weiteren Auswertungsmöglichkeiten für die Echokardiographie. Besondere Bedeutung hat die Farbdopplerechokardiographie zur Aufdeckung einer zunehmenden Mitralsuffizienz als Ausdruck einer globalen Funktionsstörung des linken Ventrikels oder Papillarmuskeldysfunktion. Die CW-Doppleruntersuchung wird bei Klappenvitien eingesetzt, um das Ausmaß der Drucksteigerung in der Pulmonalarterie und des Druckgradienten über einer Klappe (AK, MK, PK, TK) unter Belastung zu erkennen.

○ 8.6 Nebenwirkungen

Die Abbruchkriterien müssen streng beachtet werden. Während der Belastungsuntersuchung am Ergometer kann es jederzeit zu einem akuten Blutdruckabfall, insbesondere bei Hauptstammstenose oder hochgradigen proximalen Stenosen der rechten und linken Koronararterie kommen.

Die Gefährdung bei der Belastungs-Echokardiographie am Fahrradergometer unterscheidet sich nicht vom Belastungs-EKG [27].

Bei der Dobutamin- und Arbutamin-Belastung (Tab. 13) treten Hypotensionen relativ häufig auf und müssen durch Volumengabe und entsprechende Lagerung des Patienten behandelt werden. Sie sind Ausdruck einer subvalvulären Obstruktion (Nachweis einer Vorwärtsbewegung des Mitralsegels) oder primär gekoppelt an hochgradige Stenosen (24).

Kontraindikationen für die Dobutaminbelastungsechokardiographie bilden die maligne arterielle Hypertonie, die bedeutsam Aortenklappenstenose und die ausgeprägte hypertrophe Kardiomyopathie.

Unter Dipyridamol treten allgemeine, aber auch spezifische Nebenwirkungen der Testung auf (Tab. 15). Kontraindikationen für die Dipyridamolgabe sind in Tab. 16 aufgelistet. Wichtig ist die pulmonale Erkrankung als Gegenanzeige. Bei Dipyridamol können ebenfalls Hypotensionen, Übelkeit und Unruhe auftreten. Wesentlich ist, daß Dipyridamol Bronchospasmen auslösen kann und deshalb Patienten mit pulmonalen Erkrankungen nicht mit Dipyridamol getestet werden können. Schwere Nebenwirkungen sind selten, aber bis zur persistierenden Angina pectoris und Herzinfarkt beschrieben worden. Auch Kammertachykardien und supraventrikuläre Tachykardien sind beobachtet worden (Tabelle 15).

Nach Vorhofstimulationen sistieren Beschwerden mit der Beendigung des Testes. Schwere Nebenwirkungen sind nicht beschrieben worden. Unangenehm sind die thorakalen Schmerzen der Patienten. Da der Ösophagus sondiert wird, sind die Nebenwirkungen der TEE-Untersuchung entsprechend.

Tabelle 1: Mindestanforderungen an Fallzahlen zur Durchführung echokardiographischer Untersuchungen

Methode	Kardiologen	Internisten	Sonstige Fachgebiete
TM-/ 2 D	400	400	400 + 18 Monate
Doppler, FDE	200	400 + 12 Monate	400 + 18 Monate
TEE	100	150	200
Kontrastecho-Kardiographie	50	75	75
Belastungs-Echokardiographie	100	150	200

Tabelle 2: Echokardiographiekurse

	Grundkurs	Aufbaukurs	Abschlußkurs
TM-/ 2 D	30 Std.	30 Std.	16 Std.
Doppler-, FDE	18 Std.	18 Std.	12 Std.
TEE		18 Std.	
Kontrastecho		6 Std.	
Belastungsecho		18 Std.	

Tabelle 3: Auswertung TM - Echokardiographie

Anlotung	Parameter	Normbereich bzw. Grenzwerte
rechter Ventrikel	- enddiastolischer Durchmesser	0,5 - 1,6 cm/m ²
linker Ventrikel	- enddiastolischer Durchmesser - endsystolischer Durchmesser	2,3 - 3,2 cm/m ²
% Verkürzungsfraction		> 25%
Interventrikuläres Septum	- enddiastolische Wanddicke	0,7 - 1,2 cm
Hinterwand	- enddiastolische Wanddicke	0,6 - 1,2 cm
LV - Muskelmasse		< 132 g/m ²
Aorta ascendens	- Enddiastole	< 4,0 cm
linker Vorhof	- Endsystole	< 4,0 cm

Tabelle 4: 2 D-Echokardiographie - Qualitative Beurteilung***Klappenmorphologie:***

Morphologie	unauffällig			
- Aorta:	sklerosiert	verkalkt	mit Auflagerung	Öffnung eingeschränkt
- Mitralis	verdickt	mit Auflagerung	Prolaps	Öffnung eingeschränkt
- Pulmonalis:	verdickt	mit Auflagerung		
- Trikuspidalis:	verdickt	mit Auflagerung	Prolaps	Öffnung eingeschränkt

Ventrikelmorphologie:

Morphologie	unauffällig			
LV-Globalfunktion:	- normal	- hyperdynam	- leicht eingeschränkt	stark eingeschränkt

LV Regionale Wandbewegungsstörung:

	Hyperkinesie	Hypokinesie	Akinesie	Dyskinesie	Thromben
Septal					
Vorderwand					
Apikal					
Anterolateral					
Posterolateral					
Posterior					

Tabelle 5: Auswertung Doppler-Echokardiographie

	Doppler-Messungen		Befund	Normbereich bzw. Grenzwert
AV:	V max	m/s		0,9 - 1,8
	Delta P max	mmHg		
	Delta P mean	mmHg		
	AÖF	cm ²		> 2,6
MV:	V max	m/s		0,6 - 1,4
	Delta P mean	mmHg		
	E - Gipfel	m/s		0,6 - 1,4
	A - Gipfel	m/s		0,4 - 1,0
	E/A			1,0 - 2,5
	DZ	s		150 - 240
	MÖF	cm ²		> 3,5
TV:	V max	m/s		0,4 - 0,8
	Delta P max	mmHg		
	Delta P mean	mmHg		
	PA Druck	mmHg		< 30
PV:	V max	m/s		0,5 - 0,9
	Delta P max	mmHg		
	AZ	m/s		> 110

Semiquantifizierung von Regurgitationen (FDE, CW-Doppler)

	Grad I	Grad II	Grad III
AI			
MI			
TI			
PI			

Shuntvitien

	Links/Rechts	Rechts/Links
Vorhof		
Ventrikel		
Sonstige		

Tabelle 6: Kontrastmittel in der Echokardiographie**A. nicht lungengängige Mittel**

- Kochsalz (0,9%)
- Cardiogreen®
- Gelatinelösung (Gelifundol®)
- Galaktoselösung (Echovist®) - einziges zugelassenes Kontrastmittel

B. lungengängige Mittel

Kavitationsgröße < 8 µm

- Galaktoselösung (Levovist®) - einziges zugelassenes Kontrastmittel
- sonifiziertes Röntgenkontrastmittel
- sonifiziertes Albumin
- Gelatinelösung

Tabelle 7: Nebenwirkungen der Ultraschall Kontrastmittel

	Zahl der Patienten
<ul style="list-style-type: none">■ Atemfrequenzanstieg■ Husten■ Dyspnoe■ Passageres neurologisches Defizit (<15 min.)■ Augenflimmern■ Sehfeldausfall■ Kopfschmerzen■ Geschmacksstörung auf der Zunge■ Hörstörungen■ Übelkeit■ Brechreiz■ Angstgefühl	
keine bleibenden Schäden	

(0,14%); Zitat: WJ Bommer et.al. JACC 1984

Tabelle 8: Indikation zur transösophagealen Echokardiographie

- schlecht beschallbarer Patient und wichtige diagnostische Fragestellungen
 - Endokarditis
 - kardiale Emboliequellen
 - Künstliche Herzklappen
 - Aortenerkrankungen:
 - Aortendissektion
 - Aortenaneurysm
 - Thrombenbildung
 - Angeborene Herzfehler
 - Erworbene Herzfehler
 - Intraoperative Kontrolle von Klappenrekonstruktionen / angeborenen Herzfehlern
 - Synkopenabklärungen
 - Thoraxtrauma
 - Lungenembolie intraoperatives Monitoring zur Ischämiedelektion
 - Mediastinaltumore
 - Perioperative Komplikation
-

Tabelle 9: Nebenwirkungen der transösophagealen Echokardiographie

bei 10.218 Untersuchungen [13]

	N
Abbruch wegen Würgereiz	
Pulmonale Probleme	65
- Bronchospasmus	6
- Hypoxie	2
Kardiale Komplikationen	
- ventrikuläre Tachykardie	3
- Vorhofflimmern	3
- AV Block III°	1
- Angina pectoris	1
Blutungen	
- Pharyngeale Blutungen	1
- Blutung bei Ösophagustumor	1
Erbrechen	5
TEE Sonden Defekt	2

 Zitat: Daniel et. al.; Circulation 83:817-821;1991

Tabelle 10: Belastungsformen
A. Physikalische Belastung

- Ergometrie (Fahrrad)
 - liegend
 - halbsitzend
 - sitzend
- Handgripp
- Laufband
- Vorhofstimulation
 - intracardial
 - ösophageal

B. Pharmakologische Belastung

- β_2 -Steigerung
 - Dobutamin + Atropin
 - Arbutamin
 - Angiotensin I / II
 - Enoximon
- Vasodilatation
 - Dipyridamol
 - Adension
 - Enoximon
- Vasokonstriktion
 - Ergotamin

Tabelle 11:
A: Indikationen zur Durchführung einer Belastungsechokardiographie bei koronarer Herzkrankheit

Patienten mit vorhergehendem nichtdiagnostischen Belastungstest
 Patienten mit einem wahrscheinlich falsch-positiven Belastungs-EKG's
 (z.B. Frauen, digitalisierte Patienten)
 Patienten mit Erregungsausbreitungs- oder Repolarisationsstörungen,
 die die Interpretation eines EKGs erschweren
 Bestimmung der physiologischen Bedeutung einer koronaren Läsion bei
 Patienten, bei denen eine Intervention an den Koronarien durchgeführt
 werden soll bzw. danach als Erfolgskontrolle
 Prognostische Informationen nach Myokardinfarkt (daneben z.B. auch
 Vorhandensein von Mehrgefäßerkrankungen, Erkennung von vitalem
 Myokard)
 Präoperative Risikoabschätzung (z.B. nichtkardiale Gefäßchirurgie)

modifiziert nach Schartl (24) Z f Kardiol., 83:531-547; 1994

B: Abbruchkriterien für die Belastungsechokardiographie

es gelten die Belastungs-EKG Kriterien sowie:

- Maximal erreichte Herzfrequenz ($220 - \text{Lebensalter}$)
- Hypotension (RR Abfall > 20 mmHg)
- Hypertension (RR $> 220/110$ mmHg)
- Starke Angina pectoris
- ST-Streckensenkungen > 0.2 mV mit Wandbewegungsstörung
- Neu aufgetretene oder Verstärkung bereits bestehender Wandbewegungsstörungen in 2 Segmenten
- komplexe Herzrhythmusstörungen, höhergradige SA oder AV-Blockierungen

Tabelle 12: Analyseverfahren der Belastungsechokardiographie

<p><u>A. 2 D-Echokardiographie</u></p> <ul style="list-style-type: none"> ■ globale Funktion ■ Volumina, Ejektionsfraktion ■ regionale Funktion ■ Wandbewegung ■ Wanddickenänderung
<p><u>B. Doppler - Echokardiographie</u></p> <ul style="list-style-type: none"> ■ Aorta (gepulster Doppler LVOT) ■ max. /mittlere Geschwindigkeit ■ Schlagvolumen ■ Mitralis (gepulster Doppler) ■ E Punkt maximale Flußgeschwindigkeit ■ A Punkt maximale Flußgeschwindigkeit ■ E / A Verhältnis
<p><u>C. Farbdoppler-Echokardiographie</u></p> <ul style="list-style-type: none"> ■ Mitralinsuffizienz ■ Trikuspidalinsuffizienz

Tabelle 13: Nebenwirkungen der Dobutamin - Echokardiographie

ventrikuläre Extrasystolie (6/min)	15,0 %	
Vorhofextrasystolen	8,0 %	
Ventrikuläre Tachykardie nicht anhaltend	3,6 %	
Test Terminierung	3,0 %	
Vorhofflimmern	0,6 %	
Vorhofflattern	0,1 %	
Vorhoftachykardie	3,4 %	
Angina pectoris	23,0 %	
ST-Senkung > 0,2 mV	1,1 %	
RR Anstieg > 250 mmHg	0,9 %	
Hypotension	3,2 %	
Übelkeit	8,0 %	
Angstgefühl	6,0 %	
Kopfschmerzen	4,0 %	
Zittern	3,7 %	n=1118

nicht vermehrt nach Atropin

nicht erhöht nach vorausgegangenem Infarkt

Zitat: Mertes et. al; Circulation 88:15-19; 1993

Tabelle 14: Kontraindikation: Dobutamin Streßechokardiographie

- schwere arterielle Hypertonie
- instabile Angina pectoris
- schwere Aortenklappenstenose
- maligne Arrhythmien
- schwere HOCM

Tabelle 15: Nebenwirkungen der Dipyridamol - Echokardiographie

Schwere Nebenwirkung (0,07%)

- Asystolie (n = 2)
- anhaltende Kammertachykardie (n = 1)
- Lungenödem (n = 1)
- Persistierende Angina pectoris
- Herzinfarkt (n = 3)
- Herzinfarkt mit Tod (1/3)

Leichte Nebenwirkung (0,85%)

- Hypotension und 1 oder Bradykardie (n 46)
- Übelkeit (n = 2)
- Unruhe (n = 4)
- Supraventrikuläre Tachykardie (n = 1)
- nicht anhaltende Tachykardie (n = 4)
- Bronchospasmus (n = 5)
- Schlafneigung (n = 1)

n = 10451

Zitat: Picano et. al.; Am J Cardiol 70:252-258; 1992

Tabelle 16: Kontraindikation: Dipyridamol-Echokardiographie

- Infarkt < 3 Tage
- un stabile Angina pectoris
- Arterielle Hypertonie
- obstruktive Atemwegserkrankung Vorbereitung ohne Tee, Kaffee, Cola Medikamente z. B. Theophyllin, Nitrate

Literatur

1. Verträge der Kassenärztlichen Vereinigung: Ultraschallvereinbarung 10.02.1993
2. Mitteilung der Deutschen Gesellschaft für Herz- und Kreislaufforschung e. V.: Kommission für klinische Kardiologie. Qualitätsrichtlinien für die Echokardiographie. Z Kardiol 72: Heft 6; 1983
3. Sahn, DJ, A. DeMaria, J. Kisslo, A. Weyman: Recommendations Regarding Quantitation in M-mode Echocardiography: Results of a Survey of Echocardiographic Measurements. Circulation 58: 1072-1084; 1978
4. Henry W.L. et al.: Report of the American Society of Echocardiography Committee on Nomenclature Standards in Two-Dimensional Echocardiography. Circulation 62: 212-217; 1980
5. Schiller N.B., P.M. Shah, M. Crawford, et al.: Recommendations for Quantification of the Left Ventricle by Two Dimensional Echocardiography. J Am Soc Echocardiogr 2: 358-367; 1989
6. Mitteilungen der Deutschen Gesellschaft für Herz- und Kreislaufforschung e.V.: Empfehlung für die Doppler-Echokardiographie in der Erwachsenen-Kardiologie. Z Kardiol 79: 312-313; 1990

7. Lernfelt, B., Wikstrand, J., Svanborg, A., Landahl, S.: Aging and Left Ventricular Function in Elderly Healthy People. *Am J Cardiol.*, 68: 547-549; 1991
8. Education and Training Subcommittee of the British Society of Echocardiography. Training in Echocardiography. *Br Heart J* 71: 2-5; 1994
9. Bommer, WF, P. Shah, H Allen, R.Meltzer, J. Kisslo: The Safety of Contrast Echocardiography. Report of the Committe on Contrast Echocardiography for the American Society of Echocardiography; *J Am Coll Cardiol* 3: 6-10; 1984
10. Mitteilung der Deutschen Gesellschaft für Herz-Kreislaufforschung e.V. Empfehlung für die selbständige Anwendung der transoesophagealen Echokardiographie, *Z Kardiol* 83: 790-791; 1994
11. Saltissi S.; M. A. de Belder, P. Nihoyannopoulos: Setting up a Transoesophageal Echocardiography Service. *Br Heart J* 71: 15-19; 1994
12. Kommission für klinische Kardiologie der deutschen Gesellschaft für Herz- und Kreislaufforschung. Empfehlungen Prophylaxe bakterieller Endokarditiden *Z. Kardiol* 76: 451-453, 1987
13. Daniel W.G.; R. Erbel, C. A. Visser, R. Engberding, G.R. Sutherland, E. Grube, P. Hanrath, B. Maisch, K. Denning, M. Scharfl, P. Kremer, Ch. Angermann, S. Iliceto, J.M. Curtius, A. Mügge: Safety of Transoesophageal Echocardiography. A Multicenter Survey of 10, 419 Examinations, *Circulation* 83: 817-821; 1991
14. Erbel, R., H. Mertes, U. Nixdorff, N. Wagner: Belastungsechokardiographie. Klinische Wertigkeit und Stellenwert.in:Belastungsuntersuchungen bei Herz-, Kreislauf-, Gefäß- und Lungenerkrankungen, Hrsg. G. Mager, U.J. Winter Georg Thieme Verlag 41-55; 1994
15. Iliceto, S., L. Galiuto, V. Marangelli, P. Rizzon: Clinical Use of Stress Echocardiography: Factors Affeting Diagnostic Accuray. *Europe Heart J* 15: 672-680; 1994
16. Morangelli, V., S. Iliceto, G. Piccinni, G. De Martino, L. Sorgente, P. Rizzon: Dedection of Coronary Artery Disease by Digital Stress Echocardiography: Comparison of Exercise, Transesophageal Atrial Acing and Dipyridamole Echocardiography. *J Am Coll Cardiol* 24: 117-125; 1994
17. Mertes H., R. Erbel, U. Nixdorff, S. Mohr-Kahaly, St. Krüger, J. Meyer: Echocardiography for the Evaluation of Patients After Revascularisation. *J Am Coll Cardiol* 21: 1087-1093; 1993
18. Lambertz, H.; A. Kreis, H. Trümper, P. Hanrath:Simultaneous Transoesophageal Atrial Pacing and Transoesophageal Two Dimensional Echocardiography: A new Method of Stress Echocardiography. *J Am Coll Cardiol* 16: 1143-1153; 1990
19. Berthe C.; L.A. Pierard; M. Hiernaux; G. Trotteur, P. Lempereur, J. Carlier; H.E. Kulbertus: Predicting the extend an location of coronary artery disease in acute myocardial infarction by echocardiography during dobutamine infusion. *Am J Cariol* 58: 1167-1172; 1986
20. Pierard L.A.; C.M. De Landsheere; C. Berthe; P. Rigo; H.E. Kulbertus: Identification of Viable Myocardium by Echocardiography During Dobutamine Infusion in Patients with Patients with Myocardial Infarction After Thrombolytic Therapy: Comparision with Positron Emmission Tomography. *J Am Coll Cardiol* 15: 1021-1031; 1990
21. Bach D.S., W.J. Armstrong: Adequacy of Low-Stress Arbutamine to Provoke Myocardial Ischemia During Echocardiography. *Am J Cardiol* 76: 259-262; 1995
22. Tauchert, M.A.; D.W. Betrerbeck, J. Hötzel, H.H. Hilger: Ein neuer pharmakologischer Test zur Diagnose der Koronarinsuffizienz. *Dtsch. Med. Wschr.* 101: 35-37; 1976
23. Rustige J.; R. Erbel; G. Mertes, J. Meyer; P. Schweizer; S. Effert: Evaluation of Efficacy of PTCA by a Combined Electrocardiographic and Echocardiographic Dipyridamole Test. *J. Dutch Soc Ultrasound Med Boil. Special Issue* 59; 1983
24. Picano E.; F. Lattanzi; M. Masine, A. Distante ; L'Abbate: High Dose Dipyridamole Echocardiography Test in Effort Angina Pectoris: *J. Am Coll Cardiol.*8: 848-854; 1986
25. Mertes H.; SG Swoboda; T. Ryan; D.S. Segar; R. Kovacs; J. Foltz, H. Feigenbaum: Symptoms, Adverse Effects and Complications Associated with Dobutamine Stress Echocardiography. *Circulation* 88: 15-14; 1993
26. Rina I.L.; G.J. Balody; P. Hanson; A.J. Labovitz; D.W. Madonna; J. Myers: Guidelines for Clinical Exercise Testing Laboratories. *Circulation* 91: 912; 1995
27. Oh JK, JB Seward, AJ Tajik: The echo manual, Little Brown Boston, 1994
28. Hoffmann R, H Lethen, T Marwick, M Arnese, P Fioretti, A Pingitore, E Picano, T Buck, R Erbel, FA Flachskamp, P Hanrath: Analysis of interinstitutional observeragreement of interpretation of dobutamine stress echocardiograms. *J Am Coll Cardiol* 27: 330-336; 1996

Legenden der Abbildungen:

Abbildung 1 Beispiel der Darstellung und Auswertung der Belastungsechokardiographie. Protokollierung mit Wiedergabe und Bezeichnung der 16 Wandsegmente und Graduierung der Wandbewegung in Ruhe und unter Belastung, Angabe des EKG-Befundes, der Symptomatik und Interpretation HF=Herzfrequenz, RR=Blutdruck, EDVI / ESVI=enddiastolischer und endsystolischer Volumenindex und EF=Ejektionsfraktion Zuordnung der Wandsegmente zu Versorgungsgebieten der einzelnen Koronararterien bei ausgeglichenem Versorgungstyp im sogenannten "bull eye view", modifiziert nach P.

Bubenheimer: Zweidimensionale echokardiographische Befunde nach Myokardinfarkt, Edition Medizin, Weinheim 1985, CJ Oh, JB Seward, AJ Tajik: The Echo Manual, Little Brown, Boston 1994.

Belastungs (Stress)-Echokardiographie

Dobutamin (5-____ (40 µg/kgKG/min + ____ mg Atropin)
 Fahrrad-Ergometrie (____ Watt/Intervall ____ min)

Studie: _____
 Qualität: ++ +

Name: _____ Station: _____ Datum: _____
 Vorname: _____ Größe: _____ (cm) Zeit: _____
 Geburtsdatum: _____ Gewicht: _____ (kg) Ur-Nr.: _____
 BSA: _____ [m²] Band-Nr. _____

Indikation: _____

Ruhe-Wandbewegungs-Score (z. Rückseite)

4-Kammer	2-Kammer	RAO	Kurze Achse (med.)
RR / [mmHg]	HF [min ⁻¹]	EDVI [ml/m ²]	ESVI [ml/m ²]

Belastungs-Wandbewegungs-Score (z. Rückseite)

4-Kammer	2-Kammer	RAO	Kurze Achse (med.)
RR / [mmHg]	HF [min ⁻¹]	EDVI [ml/m ²]	ESVI [ml/m ²]

Segment	1	2	3	4	5	6	7	8	9	10	11	12	13	14	15	16
Wand-Score																
DiL-Score																

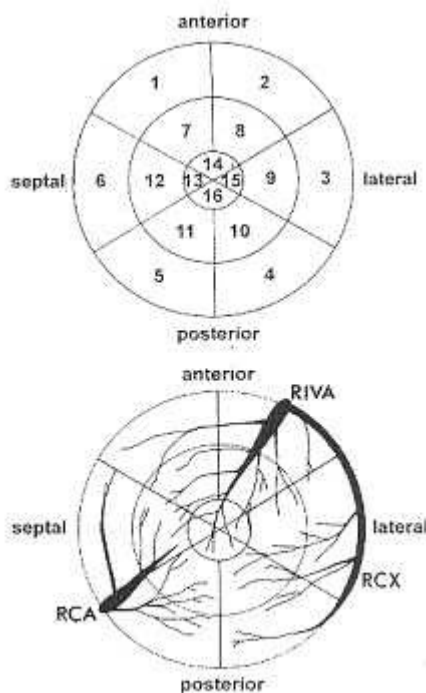
Diagnose: _____

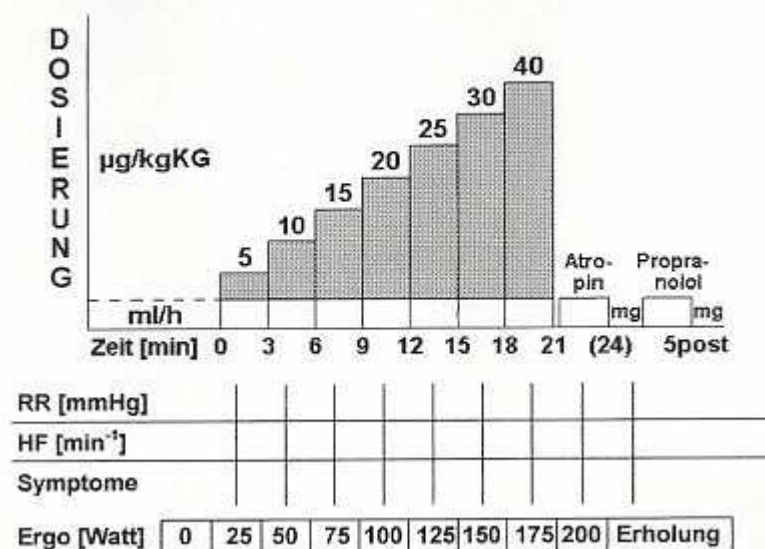
Komplikationen/Schwächen (+ Behandlung): _____

Interpretation: normal fragl. pathol. pathol.

[Zurück zum Text](#)

Abbildung 2 Beispiel der Dosierungs- und Auswerteschemata für die Dobutamin-echokardiographie und Belastungsergometrie mit Echokardiographie. RR = Blutdruck, HF = Herzfrequenz



Untersuchungsprotokoll / Monitoring

[Zurück zum Text](#)

Verfahren zur Konsensusbildung

Herausgegeben vom Vorstand der Deutschen Gesellschaft für Kardiologie - Herz- und Kreislaufforschung

bearbeitet im Auftrag der Kommission für Klinische Kardiologie

R. Erbel, Essen; G.D. Kneissl, Leipzig; P. Schweizer, Bergisch-Gladbach; H.J. Lambertz, Wiesbaden; R. Engberding, Wolfsburg

Korrespondenz:

Deutsche Gesellschaft für Kardiologie - Herz- und Kreislaufforschung

Institut für Experimentelle Chirurgie

Heinrich-Heine-Universität Düsseldorf

Moorenstraße 5

40225 Düsseldorf

Telefon: (0211) 81-1 52 55

Fax: (0211) 81-1 35 50

Erstellungsdatum: 1999

letzte Überarbeitung:

geplantes Update:

Zurück zur [Liste der Empfehlungen zur Qualitätssicherung](#)

Zurück zur [AWMF-Leitseite](#)

Die "Leitlinien" der Wissenschaftlichen Medizinischen Fachgesellschaften sind Empfehlungen für ärztliches Handeln in charakteristischen Situationen. Sie schildern ausschließlich ärztlich-wissenschaftliche und keine wirtschaftlichen Aspekte. Die "Leitlinien" sind für Ärzte unverbindlich und haben weder haftungsbegründende noch haftungsbefreiende Wirkung.

Stand der letzten Aktualisierung: 1999

© Deutsche Gesellschaft für Kardiologie, Herz- und Kreislaufforschung

*Autorisiert für elektronische Publikation: [AWMF online](#)
HTML-Code optimiert: 29.01.2004; 12:42:12*